

**O‘ZBEKISTON RESPUBLIKASI OLIY VA O‘RTA MAXSUS
TA‘LIM VAZIRLIGI**

**O‘ZBEKISTON RESPUBLIKASI SOG‘LIQNI SAQLASH
VAZIRLIGI**

A.G‘. AHMEDOV

ODAM ANATOMIYASI

Pediatriya fakultetlari talabalari uchun

O‘zbekiston Respublikasi oliy va o‘rta maxsus ta‘lim
vazirligi tomonidan tibbiyot institutlarining bakalavriat
yo‘nalishidagi talabalari uchun darslik
sifatida nashrga tavsiya etilgan

(to‘g‘rilangan va qayta ishlangan II nashr)

**TOSHKENT
«IQTISOD–MOLIYA»
2007**

Taqrizchilar

tibbiyot fanlari doktori, professor **Yu.N. Nishonov**
 tibbiyot fanlari doktori, professor **Sh.M. Ahmedov**
 tibbiyot fanlari doktori, professor **O.M. Mirsharopov**

Mazkur kitob O'zbekiston Oliy va o'rta ta'lim vazirligi hamda O'zbekiston Sog'liqni saqlash vazirligi tomonidan tibbiyot institutlarining bakalavriat yo'nalishidagi talabalari uchun darslik sifatida tavsiya etilgan. Undan shu soha mutaxassislari ham foydalanishlari mumkin. Kitobda bola tug'ilishidan borshlab, to yetuk shakllanguncha bo'lgan o'ziga xos anatomik o'zgarishlar batafsil yoritilgan.

A.G'. Ahmedov

A98 **Odam anatomiyasi:** Tibbiyot institutlarining bakalavriat yo'nalishidagi talabalari uchun darslik / A.G'. Ahmedov; O'zbekiston Respublikasi Oliy va o'rta maxsus ta'lim vazirligi, O'zbekiston Respublikasi sog'liqni saqlash vazirligi. –T.: “IQTISOD-MOLIYA”, 2007. 444 b.

BBK 28.706я73
№537-2007

KIRISH

Odam anatomiyasi odam organizmining shakli va tuzilishini uning rivojlanish jarayoni, ayni vaqtda har bir a'zoning jinsiy jihatdan va yoshga qarab bo'lgan tafovutlari, shuningdek, muhit sharoitlarining a'zolar tuzilishi hamda vazifalariga ta'sirini o'rganadi.

Qadimda anatomiya fani a'zolari alohida-alohida o'rganib, ularning o'zaro munosabatini, organizmning bir butunligini hisobga olmagan, faqat dalillar to'plash bilan chegaralangan. Hozir bu fan a'zolarining o'zaro munosabatini, ularning bir sistemaga birlashishi qonuniyatlarini o'rganishda organizmning yagona sistema ekanligini, uning tashqi muhit bilan chambarchas bog'liqligini, a'zolarining shakli bilan funksiyasi bir-biriga bevosita aloqador ekanligini nazarda tutadi.

Anatomiya grekcha so'z bo'lib (**anatome**) kesaman degan ma'noni anglatadi. Odam organizmining tuzilishida yoshga xos jinsiy va shaxsiy xususiyatlar ajratiladi. Bolalik va o'smirlilik davrida organizm to'liq yetilmagan, to'qima elementlari to'la-to'kis takomillashmagan bo'ladi.

Anatomiya odam organizmini bir butun holda o'rganadi, chunki organizm ko'pgina a'zolaridan iborat bo'lib, ular nerv va qon tomirlar tizimi bilan bog'langan.

Tibbiyotda anatomiya fanini bilish nihoyatda zarur. Professor Ye.O.Muxin (1766—1850) «anatomiyani bilmagan shifokor, foydasizgina emas, balki zararlidir» deb yozgan. Anatomiya fiziologiya bilan birgalikda tibbiy ilm poydevorini tashkil qiladi.

Odam organizmining alohida a'zolar yoki a'zolar tizimi tuzilishini oddiy ko'z bilan makroskopik anatomiya (**macros** — grekcha katta) o'rganadi.

Mikroskopik anatomiya (**micros** — grekcha kichik) esa a'zolar- ning nozik tuzilishini, tarkibiy elementlarini mikroskop yordamida o'rganadi.

Sistematik anatomiya odam organizmini tizimlarga bo'lib (suyak, mushak, ovqat hazm qilish a'zolari va boshqalar) o'rgangani uchun uni mo'tadil anatomiya deb ham ataladi.

Topografik anatomiya esa odam gavdasini sohalar bo'yicha, a'zolarining tuzilishi, shaklidan tashqari ularning o'zaro munosabatlarini, chegarasini va tanadan tashqaridagi proyeksiyalarini ham o'rganadi.

Patologik anatomiya a'zo va to'qimalarning turli kasalliklarda o'zgarishini o'rganadigan fandır.

Yoshga doir anatomiya organizmning tug'ilganidan boshlab, to hayotining oxirigacha bo'lgan davrni o'rganadi.

ANATOMIYANI O'RGANISH USULLARI

Odam anatomiyasi, asosan murdada o'rganiladi, lekin bu borada shifokorlik (vrachlik) ixtisosini egallaydigan kishi tirik odam bilan ham munosabatda bo'lishini e'tibordan chetda qoldirmasligi lozim. Shuning uchun odam organizmi va a'zolarining tuzilishi, topografiyasi, asosan murdada hamda turli usullar bilan va mavjud texnikadan foydalangan holda tirik odamlarda ham o'rganiladi. Bu usullar quyidagilar:

1. Kesib preparatlar tayyorlash usuli. Bunda skalpel (pichoqcha) va pinset bilan murda a'zolarini kesish orqali preparatlar tayyorlanadi.

2. Inyeksiya usuli—ichi kovak a'zolar va qon tomirlariga turli xil rangli moddalar yuborib to'ldirib o'rganish usuli.

3. Palpatsiya—tirik odamda a'zo va to'qimalarni paypaslab ko'rib o'rganish usuli.

4. Perkussiya—a'zo va to'qimalarni barmoq yoki bolg'acha bilan urib ko'rib aniqlash. Bu ikki usul poliklinika va kasalxonalarda keng qo'llanilib, undan a'zolarining chegaralarini aniqlashda foydalaniladi.

5. Auskultatsiya usuli — maxsus eshitish asboblari yordamida a'zolar (yurak, o'pka) ning ishlab turgandagi tovushi eshitib ko'riladi. Bu usul a'zolarining normal yoki kasallik holatini aniqlashda yaxshi yordam beradi.

6. Antropometriya usuli — bunda gavdaning uzunligi, kengligi va og'irligi o'lchanib, olingan ma'lumotlar organizmning ayrim bo'laklariga taqqoslanib, ularning oshishi yoki o'zgarganligi kuzatib boriladi.

7. Rentgenoskopiya va rentgenografiya usullari — bunda rentgen nuri yordamida a'zo va to'qimalarning holati ko'riladi yoki tasvirga olib o'rganiladi.

8. Korroziya yoki yemirish usuli — a'zolar tez qotadigan moddalar bilan to'ldirilib, to'qimasi kuchli kislota ta'sirida yemiriladi va a'zolarining shakli o'rganiladi.

Anatomiya fanining qisqacha tarixi

Anatomiya fani boshqa fanlar qatori juda uzoq rivojlanish yo'lini bosib o'tdi. Ammo qadimda odam murdasini kesib o'rganish gunoh hisoblangan, unga intilganlar esa hatto o'lim jazosiga ham hukm etilgan. Aslida, odam organizmini o'rganish ilmiy tibbiyot davridan ancha keyinroq boshlangan.

Anatomiyaning haqiqiy rivojlanish davri qadimiy Yunonistonda boshlangan. Kos va Knidos tibbiyot maktablari tashkil etilib, unda ko'pchilik yunon olimlari tahsil olganlar.

Pifagor (eramizdan avvalgi 590-yillarda yashagan). U hamma narsa urug'dan paydo bo'lishini aytgan va tirik moddalarning kelib chiqishini o'rgangan.

Alkmeon Krotonskiy (eramizdan 500 yillar ilgari yashagan) o'likni yorib ko'rib anatomiya haqida kitob yozgan. U birinchi bo'lib miya aqliy faoliyat markazi ekanligini tasdiqlagan.

Gippokrat (Buqrot) (eramizdan oldingi 460—377-yillar) tibbiyot ilmining otasi, organizmning asosini to'rt xil suyuqlik: qon, shilliq, o't va qora o't hosil qiladi degan ta'limotni yaratgan. Bu suyuqliklar miqdorining o'zgarishi turli kasalliklarni keltirib chiqaradi deydi. Uning yozib qoldirgan 72 ta asaridan 2000 yil mobaynida tibbiyotda foydalanilgan. Shu bilan birga u nervlarni paylardan ajrata olmagan, arteriyalarda havo oqadi (**aer** — havo, **terio** — oqadi) degan noto'g'ri fikrda bo'lgan.

Aristotel (Arastu) (eramizdan oldingi 384—322-yillarda yashagan) yunon xoqoni Iskandar Zulqarnaynning tarbiyachisi bo'lgan. U Gippokratning qon tomirlar bosh miyadan boshlanib tanagatarqaladi degan noto'g'ri fikrini rad etib, qon tomirlar yurakdan boshlanishini isbotlagan, shuningdek, paylarni nervlardan, suyakni tog'aydan ajratgan va aortani birinchi marta aniqlagan. Ammo Aristotel nervlarning ichi bo'shliqdan iborat bo'lib, bosh miyada hosil bo'ladigan ruh shu nervlar orqali organizmga tarqaladi, degan noto'g'ri fikrda bo'lgan.

Gerofil (eramizdan 304 yil oldin tug'ilgan). Ptolomey II ning saroy tabibi bo'lgan. Bemorlarni nima sababdan o'lganligini bilish uchun murdalarni kesib o'rgangan. Shu usulda Gerofil bosh miya va uning pardalarini, vena bo'shliqlarini, bosh miya nervlarini va ularni bosh miyadan chiqishini o'rgangan. O'n ikki barmoq ichakka birinchi bo'lib nom bergan, shuningdek arteriyalarni venalardan ajratgan. Ko'z olmasi pardalarini va shishasimon tanani, ingichka ichak limfa tomirlarini o'rgangan. O'zidan oldingi va o'zi to'plagan ma'lumotlar asosida «Anatomiya haqida» kitobini yozgan.

Erazistrat (eramizdan 350—300 yillar oldin yashagan). Tomirlar tizimi: yurak qopqoqlari, aorta, kovak venalar, yirik arteriya va venalarni o'rganib, qon tomir anastomozlari haqidagi ilmga asos solgan. Erazistrat harakatlantiruvchi va sezuvchi nervlarni ajratgan, shuningdek, mushaklar qisqarishini o'rganib, harakat nazariyasini yaratgan.

Klavdiy Galen (130—201) anatomiya, fiziologiya va boshqa ko'pgina fanlarni mukammal o'rgangan olim. U o'n ikki juft bosh miya nervlaridan 7 tasining tuzilishini, mushaklardagi biriktiruvchi to'qima va nervlarni, ba'zi bir a'zolar qon tomirlarini, suyak va boylamlarni, bosh va orqa miyani o'rgangan. Galen hayvonlar yuragini va qon tomirlarini o'rganib, arteriyalarda havo emas, balki qon oqishini birinchi bo'lib ko'rsatgan. Galen davrida murdani yorish mumkin bo'lmagani uchun, u anatomiyani hayvonlarda o'rgangan. Shuning uchun uning ba'zi ma'lumotlari xatolardan holi emas.

Abu Bakr Ar-Roziy (865—925-y.) — buyuk hakim, klinisist, Bag'dodda shifoxona va uning qoshida tibbiyot maktabi tashkil etgan.

Abu Ali ibn Sino (980-1037-y.). O'rta asrlar (V—XI) da O'rta Osiyodan ham bir qancha mashhur olimlar yetishib chiqdi. Ana shulardan biri har taraflama yetuk olim Abu Ali ibn Sinodir. Yevropada Avitsenna nomi bilan mashhur bo'lgan bu olim falsafa, matematika, astronomiya, kimyo, adabiyot, musiqashunoslik va tibbiyot bilimidan xabardor bo'lgan. U Buxoro shahri yaqinidagi Afshona qishlog'ida tug'ilgan. Dastlabki bilimni Buxoroda

olgan va 17 yoshidayoq ko'p fanlarni mukammal egallagan. Abu Ali Ibn Sino Xorazm va Eronda saroy tabibi bo'lib xizmat qilgan. Tibbiyot sohasidagi buyuk xizmatlari, kashfiyotlari uni butun dunyoga mashhur qilgan. Ibn Sino 450 dan ortiq asar yozganligi qayd etilgan, lekin uning 242 tasi bizgacha yetib kelgan. Shulardan 43 tasi tabobatga oiddir.

Ibn Sinoning tabobatga oid eng yirik shoh asari «Tib qonunlari» 1012—1023-yillarda yozilgan. U o'zining buyuk va o'lmas asarida tibbiyot sohasidagi barcha ma'lumotlarni to'plab qolmasdan, o'z kuzatishlari, tekshirishlari va tushunchalari bilan asarni boyitgan. Kitob besh jildlik bo'lib, birinchi jildi anatomiya va fiziologiyaga bag'ishlangan. Kitob turli tillarda 40 marta qayta nashr etildi va dunyodagi barcha mamlakatlarda 600 yildan ziyodroq vaqt ichida tibbiyot bilim yurtlarida asosiy o'quv qo'llanma bo'lib xizmat qilib keldi.

Ibn Sino odam organizmini o'rganishda uning konstitutsiyasiga birinchi bo'lib e'tibor berdi. «Tib qonunlari» jildlarida ichki kasalliklar, xirurgiya, farmakologiya, gigiyena va tibbiyotning barcha sohalari to'g'risida ma'lumot berilgan. «Tib qonunlari» birinchi marta 1954—56-yillarda o'zbek tilida Toshkentda bosilib chiqqan.

Ibn al Nafis (XIII asrda yashagan) birinchi bo'lib o'pka qon aylanish doirasini ochgan. Anatomiya faniga qiziqish Uyg'onish davrida (XII—XVI asrlarda) Italiya, keyinchalik Fransiya mamlakatlarida boshlanadi. Olimlar talabi bilan har besh yilda bir marta murdani ochib o'rganishga ruxsat beriladi. Natijada dunyoda birinchi marta aniq ma'lumotlar asosida yozilgan anatomiya darsligi paydo bo'ldi. XIII asrdan boshlab universitetlarda tibbiyot fakultetlari tashkil etildi.

Mondino da Lyussi (1275-1327) 1326-yilda ikkita ayol murdasini yorib, anatomiya darsligini yozgan.

Leonardo da Vinchi (1452—1519) Uyg'onish davrining buyuk arbobi, italiyalik olim, musavvir, matematik, muhandis va faylasuf. Odam portretini to'g'ri va aniq chizish maqsadida 30 dan ortiq murdani yorib o'rgandi va a'zolar rasmini chizib chiqdi, o'zining rasmlarida u odamning turli a'zolarini (dumg'aza, umurtqa pog'onasi egriliklari, ko'p mushaklar, ichki a'zolar, yurak qopqoqlari, bosh va orqa miya, miya qorinchalari, ko'z va boshqalarni) tuzilishini aniq ko'rsatib bergan. U dunyoda birinchi bo'lib mushaklarning ishlash dinamikasini o'rgandi. Shu bilan plastik anatomiyaga asos soldi.

Andrey Vezaliy (1514—1564) ilmiy anatomiyaning asoschisi hisoblanadi. U murdalarni yorib qilgan kuzatishlari asosida «Odam tanasining tuzilishi haqida yetti kitob»ini yozadi. A. Vezaliy Galenning xatolarini ko'rsatib bergan. Uning shogirdlari XVI—XVII asrlar davomida odam a'zolarining tuzilishini to'g'ri yoritib berdilar.

Gabriel Fallopiy (1523—1562) tarixda birinchi bo'lib kalla suyaklarining tuzilishi va taraqqiyoti, mushaklar, jinsiy a'olar, bachadon nayi (bu a'zo muallif nomi bilan ham ataladi), eshituv va ko'ruv a'zolarini o'rganib, «Anatomik kuzatishlar» kitobini yozgan.

Bartolomey Yevstaxiy (1510—1574) ko'proq a'zolarning rivojlanish jarayoni bilan shug'ullandi. Tishlar, buyraklar, venalar va eshituv a'zosini o'rganib, birinchi marta halqum bilan o'rta quloq bo'shlig'ini qo'shib turuvchi eshituv yo'lini aniqladi. Hozirgacha «Yevstaxiy nayi», «Yevstaxiy qopqog'i» uning nomi bilan nomlanib keladi. XVI—XVII asrlarda murdalarni yorish ochiq yo'lga qo'yilib, buning uchun alohida joylar — «anatomik teatrlar» qurildi.

Migel Servet (1511 — 1553), ispan vrachi, undan 6 yil keyin A. Vezaliyning shogirdi **Reald Kolombo** (1516—1559) qon yurakning o'ng yarmidan chap yarmiga o'pka tomirlari orqali o'pkadan o'tishini ko'rsatib berdilar.

Ingliz vrachi, anatomi va fiziologi **Vilyam Garvey** (1578—1657) hayvonlarda tajriba o'tkazib qon aylanishini o'rgangan. Garvey o'z izlanishlari natijalarini to'plab 1628-yilda e'lon qilgan «Hayvonlarda yurak va qon harakatlari haqida anatomik izlanishlar» nomli ilmiy asarida katta va kichik qon aylanish sistemasini tarixda ilk bor isbotlab bergan. Garvey qon arteriyadan venalarga ko'zga ko'rinmas mayda tomirlar orqali o'tishini taxmin qilgan bo'lsa, **Marchelo Malpigi** (1628—1694) 1661-yilda arteriya bilan venani bir-biriga qo'shib turadigan kapillarlar borligini mikroskopda ko'rib isbotladi. Ammo M. Malpigi qon arteriya kapillarlaridan dastlab oraliq bo'shliqqa, undan keyin vena kapillarlariga o'tadi deb o'ylaydi. Uning bu fikrini **A.M. Shumlyanskiy** (1748-1795) buyrakni o'rganish jarayonida inkor etib, arteriya va vena kapillarlari bevosita bog'langanligi va qon tomirlar tizimi yopiqligini ko'rsatgan.

Fredrik Ryuysh (1638—1731) gollandiyalik anatom qon tomirlar anatomiyasini o'rganishga katta hissa qo'shgan. U qon tomirlarga rangli moddalar yuborib o'rgangan va murdalarni balzamlashni yangi usulini ishlab chiqqan, o'z zamonasining eng yaxshi anatomik muzeyini tashkil qilgan. Uning muzeyida anatomik preparatlar bilan bir qatorda rivojlanish nuqsonlari va anomaliyalar ham joy olgan. Rus podshosi Pyotr I anatomiyaga qiziqqan va F. Ryuyshdan 1500 ta preparatni sotib olib Peterburgdagi birinchi anatomiya muzeyi Kunst kamerani tashkil qilgan.

P.A. Zagorskiy (1764—1846) Sankt-Peterburg tibbiy-xirurgiya akademiyasi anatomiya kafedrasiga rahbarlik qilgan. Uning 1802-yilda rus tilida yozgan birinchi anatomiya darsligi «Vrachlik ilmini o'qiyotganlarga odam gavdasining tuzilishini o'rganish uchun qo'llanma yoki qisqacha anatomiya» besh marta nashr etilgan.

Ye.O. Muxin (1766—1850) Moskva universiteti professori 1812-yilda «Anatomiya kursi» darsligini yozgan. U kafedra qoshida anatomik muzey tashkil qilgan.

I.V. Buyalskiy (1789-1866) Zagorskiyning shogirdi. U 1844-yilda yozgan «Odam gavdasining qisqacha umumiy anatomiyasi» qo'llanmasida odam organizmining tuzilishi umumiy qonuniyatlarini keltirib, organizmning shaxsiy xususiyatlari haqidagi ta'limotga asos solgan. O'zining «Anatomoxirurgik chizmalar» asarida anatomiyani xirurgiya bilan bog'lagan.

N.I. Pirogov (1810—1881) topografik anatomiya va harbiy dala xirurgiyasining asoschisi. U odam a'zolarini joylashishini o'rganish uchun

murdani muzlatib qotirib qavatma-qavat arralab kesib o'rganish usulini taklif etgan. «Qon tomirlar va fassiyalarning xirurgik anatomiyasi» (1837), «Amaliy anatomiyaning to'la kursi» (1844) va «Muzlatilgan murdalarni arralab kesilganidagi topografik anatomiya atlas» (1859) uni dunyoga tanitdi. Anatomiya sohasida N.I. Pirogov ko'p yangiliklar ochgan, bo'yindagi uchburchak va son kanalining chuqur halqasida joylashgan limfa tuguni uning nomi bilan ataladi.

V.A. Bets (1834—1894) Kiyev universitetining professori, anatom. U buyrak usti bezining mag'iz qismini hamda bosh miya po'stlog'ini mikroskopik o'rganib, uning V qavatidagi katta piramida hujayralarini topgan. Shuning uchun bu hujayralar uning nomi bilan atalgan. «Odam miyasi pushtalarining turkumlari» (1870) asarida u miya po'stlog'ining turli qismlarida hujayra tarkibi har xil ekanligini aniqlagan.

D.J. Zernov (1843—1917) Moskva universiteti professori, anatom. Miyaning pushtalari va egatlarini o'rganib, qulay klassifikatsiya yaratdi. U dunyodagi turli millat vakillarining bosh miyasi tuzilishida farq yo'qligini isbot etdi, shu xususda hukm surib kelgan idealistik ta'limotni rad etdi. Uning «Odam tasviriy anatomyasidan qo'llanma» asari 14 marta nashr etilgan.

V.P. Vorobyov (1876—1937) Xarkov tibbiyot instituti professori. Periferik nerv tizimini makro-mikroskopik o'rganishga asos solgan. 5 jildlik «Anatomiya atlas»ni tuzgan.

Zohidov Hakim Zohidovich (1912—1978) anatom olim va mohir pedagog, O'zbekiston fan arbobi, tibbiyot fanlari doktori, professor. O'rta Osiyo Meditsina Pediatriya instituti odam anatomiyasi kafedrasining birinchi mudiri (1972—1978-yillar). O'zbek tilida yozilgan «Odam anatomiyasi» (1964) darsligi va «Ruscha-o'zbekcha-lotinchacha anatomiya lug'ati» mualliflaridan biri.

Xudoyberdiyev Rahim Egamberdiyevich (1922—2003) — anatom, O'zbekiston fan arbobi, tibbiyot fanlari doktori, professor. Toshkent Davlat birinchi tibbiyot instituti odam anatomiyasi kafedrasini mudiri (1960—1992). «Odam anatomiyasi» (1964) darsligi mualliflaridan biri. Darslik 3 marotaba qayta nashr etilgan.

Ahmedov Nosir Komilovich (1922—2004) O'zbekiston fan arbobi Beruniy nomidagi Respublika mukofotining nishondori. Toshkent Davlat ikkinchi tibbiyot instituti odam anatomiyasi kafedrasini mudiri (1990—1998). 2 jildlik «Odam anatomiyasi» atlas va ko'pgina darsliklar muallifi.

Yoshga doir anatomiyani o'rganish tarixi

Yoshga doir anatomiya odam anatomiyasining organizm tuzilishini hayotning turli davrlarida bo'ladigan o'zgarishlarini o'rganadigan bo'limidir. Yoshga doir anatomiya XIX asr oxirlarida alohida yo'nalish sifatida paydo bo'ldi. Rossiyada bolalar organizmning anatomo-fiziologik xususiyatlari to'g'risidagi ilimga asos solindi.

N.P. Gundobin (1860-1908) rus pediatri. Uning «Bolalar yoshining xususiyatlari» (1906) asarida bolalar anatomiyasiga taalluqli juda ko'p ma'lumotlar to'plangan.

V.G.Shtefko (1893—1945) yoshga doir anatomiya sohasida izlanishlar olib borgan olim. U «Bolalar va o'smirlarni jismoniy taraqqiyoti haqidagi materiallar» (1925), «Yoshga doir osteologiya» (1947) va bir nechta asarlar muallifidir.

F.J.Valker (1890—1954) «Bolalar yoshini topografo-anatomik xususiyatlari» (1938), «O'sayotgan organizmning morfologik xususiyatlari» (1959) va «Odam a'zolarining tug'ilgandan keyin o'sishi» (1961) nomli asarlar muallifi. XX asrning ikkinchi yarmida pedagogika fanlari akademigi **A.A.Markosyan** tahriri ostida tayyorlangan «Bolalar va o'smirlar morfologiyasi va fiziologiyasi asoslari», Moskva tibbiyot universiteti professori L.F.Gavrilovning «Bolalarning harakat-tayanch apparati» (1973) asari va shu universitet mualliflar jamoasi tomonidan «Bolalar yoshining operativ xirurgiyasi va topografik anatomiyasi» (1986) darsliklari tayyorlandi.

ToshPTI odam anatomiyasi kafedrasining birinchi mudiri professor X. Z. Zohidov va u rahbarligidagi jamoa bolalar organizmining o'zgarishlarini o'rganishga o'z hissalarini qo'shganlar. Bu ma'lumotlar darslikni ayrim boblarida keltiriladi.

Yosh davrlari

Odam organizmining taraqqiyoti quyidagi davrlarni o'z ichiga oladi:

1. Embrion davri pusht taraqqiyotining birinchi ikki oyini o'z ichiga oladi.

2. Homila davri pusht taraqqiyotining 3-oyidan to tug'ilgunicha bo'lgan davr.

3. Bola tug'ilgandan keyingi hayotini o'z ichiga oluvchi davr.

Yoshga doir anatomiya odam organizmini tug'ilganidan keyin bo'ladigan o'zgarishlarini o'rganadi. Yosh davrlarining tasniflari har xil o'lchovlarga asoslangan. Biz bolalikni quyidagi davrlarga bo'lib o'rganamiz:

- | | |
|-----------------------------|--|
| 1. Yangi tug'ilgan chaqaloq | 1 — 10 kun. |
| 2. Emizikli bola | 10 kundan 1 yoshgacha. |
| 3. Erta bolalik | 1—3 yosh. |
| 4. Bolalikning I davri | 4—7 yosh. |
| 5. Bolalikning II davri | 8—12 yosh (o'g'il bolalar).
8—11 yosh (qizlar). |
| 6. Balog'at davri | 13-16 yosh (o'g'il bolalar).
12—15 yosh (qizlar). |
| 7. O'smirlilik davri | 17—21 yosh (yigitlar).
16—20 yosh (qizlar). |

Sathlar haqida tushuncha va anatomik nomlanish

Anatomiyada a'zolar va ularning qismlarini bo'shliqdagi holatini aniqlashda o'zaro perpendikular joylashgan sagittal, frontal va gorizontal sathlardan foydalaniladi. Sagittal sath (grekcha **sagitta**— o'q-yoy) deb gavdani oldindan orqaga qarab teshib o'tayotgan o'q-yoy yo'nalishida kesganda hosil bo'lgan yuzaga aytiladi. U gavdani o'ng va chap bo'lakka ajratadi. Frontal sath (grekcha **frons**—peshona) esa gavdani peshonaga parallel qilib kesganda hosil bo'ladigan yuza. U gavdani oldingi va orqa qismlarga ajratadi. Gorizontal sath gavdani sagittal va frontal sathlarga to'g'ri burchak ostida kesganda hosil bo'lgan yuza. U gavdani yuqori va pastki qismlarga ajratadi. Bu uchta sathni odam gavdasini xohlagan nuqtasidan o'tkazish mumkin va ularning soni ixtiyoriy bo'ladi.

Gavda qismlari va a'zolarining joylashishini aniqlashda anatomik terminlar tarkibiga kiruvchi quyidagi nomlardan foydalaniladi: **medialis**— agar a'zo o'rta sathga yaqin joylashsa; **lateralis**— agar a'zo o'rta sathdan uzoqroq joylashsa; **intermedius**—agar a'zo ikkita hosilani orasida bo'lsa; **internus**—tananing ichkarisida joylashsa; **externus**—tananing tashqarisida joylashsa; har xil chuqurlikdagi a'zolarining holatini aniqlashda **profundus**—chuqur va **superficialis**—yuza nomlari qo'llaniladi. Qo'l va oyoqning qismlarini tanaga nisbatan **proximalis**—tanaga yaqin va **distalis**—tanadan uzoq deyiladi. Ba'zi a'zolari (yurak, o'pka, plevra va boshqalarning) tana yuzasidagi proyeksiyasini aniqlash uchun tana bo'ylab vertikal yo'nalgan shartli chiziqlar o'tkaziladi. Bularga to'sh chizig'i (**linea sternalis**) to'sh suyagi chekkasi bo'ylab o'tadi; o'rta o'mrov chizig'i (**linea medioclavicularis**); oldingi qo'ltiq osti chizig'i (**linea axillaris anterior**); o'rta qo'ltiq osti chizig'i (**linea axillaris media**); orqa qo'ltiq osti chizig'i (**linea axillaris posterior**); kurak chizig'i (**linea scapularis**); umurtqa yon chizig'i (**linea paravertebralis**) kiradi.

Odam organizmining tuzilishi

Odam organizmining tuzilishi haqida bir necha xil fikrlar mavjud. Mexanistik materializm tarafdorlari organizmga a'zolarining (D.Morgani), to'qimalarning (K.Bisha) yoki hujayralarning (R. Virxov) yig'indisi sifatida qaraydi.

Nemis olimi R.Virxov organizmni hujayralarning federativ davlatiga o'xshatadi va bunda har bir hujayra fedaratsiyasi alohida yashashi mumkinligini aytadi. Organizmni ayrim qismlarini bunday ajratish metafizika, alohida hujayra qismlarini alohida yashay olish xususiyatini vitalizm (**vita** — hayot) deyiladi.

Organizm bu o'zini o'ragan tashqi muhit bilan modda almashinish, o'sish va ko'payish xususiyatiga ega bo'lgan yuqori tabaqadagi oqsil moddalarning murakkab yig'indisidir. U tarixiy tuzilishga ega bir butun,

doimo o'zgarib turuvchi, o'ziga xos tuzilishga va taraqqiyotga ega tizimdir. U tashqi muhitning ma'lum bir sharoitlariga moslashgan holda yashaydi.

Organizm — hujayralar, to'qimalar, a'zolar, suyuq moddalardan tuzilgan, uning tarkibiy qismlarini bir tomondan tomirlarda harakat qiluvchi suyuqlik (**humor**) bir-biriga bog'lab tursa, ikkinchi tomondan nerv tizimi bir-biriga bog'laydi va ularning faoliyatini tartibga solib idora etadi.

Hujayra — tirik organizmning elementar zarrachasi, organizm hayot faoliyatining asosi. Hayotning asosiy xususiyatlari: ko'payish, moddalar almashinishi va boshqalar, shu hujayralar tarkibiga kiruvchi oqsillar ishtirokida bo'ladi. Hujayralar orasida hujayralararo modda joylashgan bo'lib, ular suyuq, liqildoq yoki zich holatdagi asosiy modda va turli tolalardan iborat. Hujayralar murakkab mikroskopik tuzilishga ega bo'lib, uning kattaligi bir necha mikrondan 200 mikrogacha. Har bir hujayra sitoplazma qobig'i, sitoplazma va o'zak (yadro)dan tashkil topgan. Hujayra haqidagi to'liq ma'lumot gistologiya fanida beriladi.

To'qimalar — kelib chiqishi, tuzilishi va faoliyati jihatidan bir xil bo'lgan hujayra va hujayradan tashqari moddalarning tarixan tashkil topgan yig'indisidan iborat. Organizmda 4 xil: epiteliy, biriktiruvchi, mushak va nerv to'qima tafovut qilinadi.

1. Epiteliy to'qima (**textus epithelialis**) bazal membranada yotgan hujayralar qatlamidan iborat bo'lib, uning ostida yumshoq tolali biriktiruvchi to'qima joylashgan. Bu hujayralar tana yuzasi (teri) va shilliq pardalarni qoplab organizmni tashqi muhitdan ajratib himoya vazifasini bajaradi. Epiteliy ichki va tashqi sekretiya bezlarini bez to'qimasini ham hosil qiladi. Epiteliy bir qavatli va ko'p qavatli bo'ladi. Bir qavatli epiteliy shakl jihatidan silindrik, kubsimon va yassi turlarga bo'linadi.

2. Ichki muhit to'qimasi (tayanch-trofik va himoya to'qimalari, biriktiruvchi to'qima) mezenximadan hosil bo'lib, uning tarkibiga qon, limfa va biriktiruvchi to'qima kiradi.

Biriktiruvchi to'qima tuzilishi va faoliyati jihatidan turlicha. Ular hujayralar, kollagen, elastik, retikular tolalardan iborat hujayralararo modda va asosiy moddadan tashkil topgan. Biriktiruvchi to'qimaga xususiy biriktiruvchi to'qima, tog'ay va suyak to'qimalar kiradi.

Xususiy biriktiruvchi to'qima yumshoq va zich tolali biriktiruvchi to'qimaga bo'linadi. Biriktiruvchi to'qima tayanch, himoya va trofik (oziqlantiruvchi) vazifalarni bajaradi.

Yumshoq biriktiruvchi to'qima fibroblastlardan tashkil topgan, u boshqa turdagi to'qimalarni bir-biriga bog'laydi, a'zolar tarkibidagi bo'shliqlarni to'ldiradi. Bu to'qima ko'proq qon tomirlar atrofida joylashadi.

Yog' to'qima yumshoq tolali biriktiruvchi to'qima hujayralari sitoplazmasida yog' kiritmalari to'planishidan hosil bo'ladi. U teri ostida, ko'proq qorinparda ostida, charvida va buyrak atrofida hosil bo'ladi. Zich biriktiruvchi to'qima shakllanmagan: ko'p sonli zich chatishgan tolalar va ular o'rtasidagi oz sonli hujayra elementlaridan tashkil topgan (terining to'r qavati). Shakllangan zich biriktiruvchi to'qima tolalari dasta shaklida ma'lum bir tartibda va yo'nalishda

joylashishi bilan farq qiladi (boylamlar, paylar). Organizmda tayanch vazifasini bajaradi.

Tog'ay to'qima guruh bo'lib joylashgan 2—3 ta tog'ay hujayralari (xondrositlar) va gel shaklida joylashgan asosiy moddadan iborat. U gialin va elastik tog'aylarga bo'linadi. Gialin tog'ay xira shisha ko'rinishida bo'lib, tashqi tomondan tog'ay usti pardasi bilan qoplangan. Ular suyaklarning bo'g'im tog'aylarini, qovurg'alarining tog'ay qismini, nafas yo'llarining tog'ayini hosil qiladi. Kollagen tolali tog'ay to'qimasining asosiy moddasida kollagen tolalar ko'p bo'lib, tog'ayni mustahkamligini ta'minlaydi. Ular bo'g'im ichi diski, menisklar va umurtqalararo diskning fibroz halqasini hosil qiladi. Elastik tog'ay to'qimaning asosiy moddasida ko'p sonli chatishgan elastik tolalar bo'lib, sariq rangga ega. Ular hiqildoq usti tog'ayi va quloq suprasi tog'ayini hosil qiladi.

Suyak to'qima o'zining mexanik xususiyatlari bilan farq qiladi. U ossein tolalari va noorganik tuzlari bo'lgan ohaklangan hujayralararo modda ichida joylashgan suyak hujayralaridan tashkil topgan. Suyak to'qima organizmdagi eng qattiq va pishiq to'qimadir.

3. **Mushak to'qima (textus muscularis)** odam organizmida harakatni vujudga keltiradi. U qisqaruvchi miofibrillardan tashkil topgan. Mushak to'qima silliq va ko'ndalang-targ'il mushaklarga bo'linadi. Silliq mushak to'qima duksimon shakldagi hujayralardan tashkil topgan bo'lib, qon tomirlar va naysimon ichi bo'sh a'zolar (me'da, ichaklar va boshqa) devorida uchraydi. Silliq mushaklarning qisqarishi ixtiyordan tashqari bo'lib, ularni vegetativ nerv tizimi innervatsiya qiladi. Ko'ndalang-targ'il mushaklar skelet mushaklarini va ba'zi bir ichki a'zolar (til, halqum, qizilo'ngachning yuqori qismi) tarkibiga kiradi. Ular ko'p o'zakli murakkab tuzilishga ega bo'lgan ko'ndalang-targ'il mushak tolalaridan iborat. Ularning qisqarishi odam ixtiyori bilan boshqariladi.

4. **Nerv to'qima (textus nervosus)** nerv hujayralaridan va neyroglidan iborat. Nerv hujayrasi tanasining (uzun **neyrit** yoki **akson**) va qisqa (**dendrit**) shoxlari bor. Akson bo'ylab nerv impulslari ishchi a'zolariga yo'naladi. Dendritlarning uchlari ta'sirni qabul qilib, hujayra tanasiga o'tkazib beradi.

A'zo va a'zolar tizimi

A'zolar (organon—qurol degani) organizmning ajralmas bir qismi bo'lib, ular ma'lum bir shaklga ega va ma'lum bir vazifani bajaradi, shuningdek, gavidani tashqi muhitga moslashtiradi. A'zolar organizmning evolutsion rivojlanish jarayonida mavjud muhitga moslashgan holda saqlanishga, ko'payishga va hayot kechirishga moslashib rivojlanadi. A'zolar organizmdan tashqarida hayot kechira olmaydi.

A'zolarining tuzilishi va vazifalari bir-biriga uzviy bog'liq. Shuning uchun a'zolarining tuzilishi va shaklining o'zgarishi ularning faoliyatiga va aksincha ularning faoliyati o'zgarishi a'zolar hajmi va tuzilishiga ta'sir etadi. Bundan

tashqari, a'zolarning tuzilishi, shakli va vazni odam jinsi va yoshiga qarab o'zgarib boradi.

Ba'zan a'zolar o'sishi davrida o'zining odatdagi tuzilishi va shakliga ega bo'lmay qolsa, g'ayritabiiy (anomaliya) holat vujudga keladi. A'zolar, odatda, bir necha to'qimadan iborat bo'lib, ulardan bittasi ko'proq bo'ladi. U a'zoning tuzilishi va faoliyatini belgilaydi. Masalan: skelet mushagi faqat ko'ndalang-targ'il mushak to'qimadan iborat bo'lmay, uning tarkibida turli xil birlashtiruvchi to'qima (fibroz va elastik tolalar), nerv to'qimasi, qon tomirlarni hosil qiluvchi endoteliy va silliq mushak tolalaridan iborat bo'ladi. Ammo ko'ndalang-targ'il mushak to'qimasi ko'p bo'lib, mushakning tuzilishi va faoliyatini (qisqarish) ta'minlaydi.

Odam organizmida quyidagi a'zolar tafovut qilinadi:

1. Organizmda moddalar almashinuvini ta'minlovchi a'zolar. Bular vositasida organizmga ozuqa moddalar va kislorod qabul qilinadi, ishlanib bo'lgan va organizmda moddalar almashinuvi natijasida hosil bo'lgan chiqindi moddalar tashqariga chiqarib yuboriladi.

2. Ko'payish yoki jinsiy a'zolar.

3. Qon aylanish va limfa tizimi a'zolari. Bu a'zolar qabul qilingan ozuqa moddalarni, kislorodni tananing barcha to'qimasiga yetkazib beradi va modda almashinuvida hosil bo'lgan keraksiz moddalarni ajratuv a'zolariga olib boradi.

4. Endokrin (ichki sekretiya) a'zolar organizmdagi barcha kimyoviy o'zgarishlarni tartibga solib turadi. Bu a'zolar ishlab chiqargan gormon qon orqali organizmga tarqalib boshqa a'zolar faoliyatini boshqarib turadi.

5. Organizmni tashqi muhitga harakat vositasida moslovchi a'zolar: suyaklar, bo'g'imlar va mushaklar.

6. Sezgi a'zolari tashqi va ichki muhitdan keladigan ta'sirlarni qabul qiladi.

7. Nerv tizimi a'zolari organizmda turli a'zolarini bir-biriga bog'lab, ularning faoliyatini idora etadi.

Organizmda bir xil vazifani bajaruvchi a'zolar o'zaro birlashib, a'zolar tizimini hosil qiladi. Odam organizmida quyidagi a'zolar tizimi tafovut qilinadi:

1. Tayanch-harakat a'zolar tizimi: a) nafaol (suyaklar va ularning birlashmalari); b) faol qismlar (mushaklar tizimi) dan iborat.

2. Ichki a'zolar tizimi esa, o'z navbatida: a) hazm a'zolari tizimi; b) nafas a'zolari tizimi; d) siydik ajratish a'zolari tizimi; e) ko'payish yoki jinsiy a'zolar tizimidan iborat.

Siydik ajratish va jinsiy a'zolarining faoliyati turlicha bo'lgani bilan, ularning rivojlanishi o'zaro bog'langanligi uchun ular bitta siydik-tanosil a'zolari tizimiga birlashtiriladi.

3. Ichki sekretiya bezlari tizimi.

4. Yurak-qon tomirlar va limfa tomirlar tizimi.

5. Nerv tizimi—bosh miya, orqa miya va ulardan chiquvchi nervlardan iborat.

6. Sezgi a'zolari tizimi tarkibiga ko'rish, eshitish, hid bilish, ta'm bilish, og'riq va harorat sezgisi a'zolari kiradi.

Homila taraqqiyoti haqida tushuncha

Embriyning rivojlanishini embriologiya fani o'rganadi. Homilada uchta parda tafovut qilinadi:

1) Homilaning tashqi pardasi — ektodermadan terining tashqi qavati (**epidermis**) va uning hosilalari (tuklari, ter va sut bezlari, tirnoq), og'iz bo'shlig'i shilliq qavati epiteliysi va so'lak bezlari, tish emali, to'g'ri ichakning pastki qismi va tashqi jinsiy a'zolar shilliq qavati epiteliysi, nerv tizimi va sezgi a'zolarining epiteliysi hosil bo'ladi. Homilaning o'rta pardasi— mezodermadan teri osti yog' to'qimasi, skelet suyaklari ko'ndalang-targ'il mushaklar, buyrak va siydik chiqaruv yo'llari taraqqiy etadi.

2) Homilaning ichki pardasi—entodermadan nafas a'zolari, hazm a'zolari shilliq pardasi va uning bezlari, qalqonsimon, qalqonorqa, ayrisimon bezlar taraqqiy etadi.

Odami qomatining tuzilishi. Odam bo'yining turlicha bo'lishi uning nasliga, ijtimoiy sharoitiga, atrof-muhitga bevosita bog'liq bo'ladi. Qomatning tuzilishi uch turga ajratiladi.

1. Dolixomorflar (asteniklar) — uzun bo'lyi, tor ko'krakli, yelka oralig'i qisqa, qo'l va oyoqlari uzun kishilar.

2. Braxiomorflar (gi persteniklar) — past bo'lyi, ko'krak qafasi, yelkalari keng, qo'l va oyoqlari nisbatan kalta, tiqmachoqdek bo'ladi.

3. Mezomorflar (normosteniklar) — o'rta bo'yililar, yuqorida bayon etilgan astenik va gi persteniklarning o'rtasidagi odamlar.

XUSUSIY QISM

TAYANCH-HARAKAT A'ZOLARI TIZIMI

Odam organizmining asosiy vazifalaridan biri uning harakat qilish qobiliyatidir. Bu harakat suyaklar va mushaklar ishtirokida ro'y beradi. Tayanch-harakat apparati faol harakatchan qism-mushaklar va nafaol qism—suyaklar hamda ularni birlashtirib turgan bog'lamlardan iborat. Tayanch-harakat a'zolar tizimi organizmning asosiy qismi (gavdaning umumiy og'irligini 72,5 %) ni tashkil qiladi.

OSTEOLOGIYA - SUYAKLAR HAQIDAGI BILIM

Umumiy ma'lumotlar

Osteologiya — suyaklarning tuzilishini o'rganadi. Organizmning qattiq asosini hosil qiluvchi suyaklar majmuyi skeletdir. Skelet (grekcha **skeletos**) quritilgan degan so'zdan olingan. U 200 dan ortiq alohida suyakdan iborat. Skeletning og'irligi 5—6 kg bo'lib, erkaklarda gavda umumiy og'irligining 10% ini, ayollarda 8,5 % ini tashkil qiladi. Skelet tayanch-harakat, himoya va biologik vazifalarni bajaradi.

1. Tayanch vazifasi yumshoq to'qima va a'zolarining skeletning ayrim qismlariga birikib turishi natijasida vujudga keladi.

2. Harakat vasifasi skeletni tashkil qilib turgan suyaklarning har xil richag hosil qilib, bo'g'im orqali birlashishi va nerv sistemasi yordamida mushaklar qisqarishi bilan namoyon bo'ladi.

3. Himoya qilish vazifasi skeletning alohida qismlaridan vujudga kelgan bo'shliqlar orqali bajariladi. Masalan, umurtqa kanali orqa miyani, kalla suyaklari bosh miyani, ko'krak qafasi o'pka va yurakni tashqi ta'sirlardan saqlab turadi.

4. Biologik vazifasi suyaklar tarkibida ko'p miqdorda mineral modda almashinuvida ishtirok etuvchi kalsiy, fosfor, magniy va boshqa elementlar bor. Bundan tashqari, suyaklarning epifizlarida joylashgan qizil ilik organizmda biologik himoya vazifasini bajaradigan qon elementlarini ishlab chiqaradi.

Skeletda bosh, tana, qo'l va oyoq qismlari (1-rasm) tafovut qilinadi.

Suyaklar tasnifi

Odam skeleti 200 dan ortiq alohida-alohida suyaklardan iborat. Skelet quyidagi bo'laklarga ajratilgan tana suyaklari (umurtqalar, qovurg'alar va to'sh suyagi), kalla suyagi (miya va yuz qismlaridan iborat), yelka kamari (kurak va

o'mrov suyaklari), qo'l suyaklari (yelka, bilak va qo'l panja suyaklari), chanoq suyaklari (yonbosh, qov va o'tirg'ich suyaklar) va son, boldir hamda oyoq panja suyaklaridan iborat.

Suyaklar tuzilishi, rivojlanishi va vazifalariga ko'ra quyidagicha tasniflanadi.

1. Naysimon suyaklar: uzun suyaklar — yelka, bilak, son va boldir suyaklari qo'l va oyoq skeletini tashkil qilib, tayanch vazifasini bajaradi; 2)

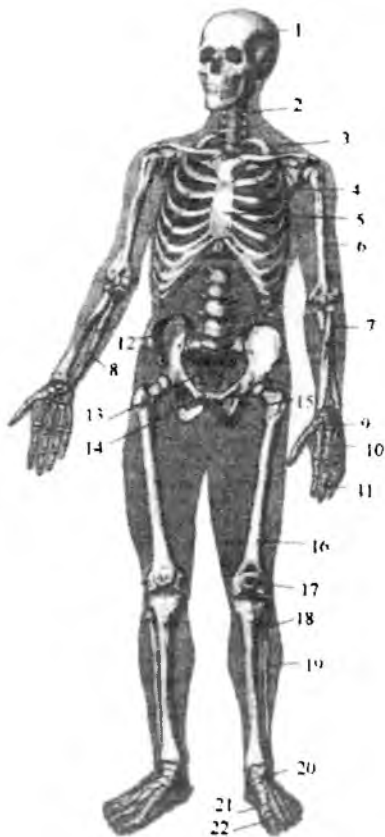
kalta suyaklar — qo'l-oyoq kafti va barmoq falangalari. Naysimon suyaklar richag harakatini bajarib, tayanch va mudofaa vazifasini bajaradi. Naysimon suyaklarning o'rta qismi tanasi— diafizi (**diaphysis**) silindr yoki uchburchak shaklda.

Naysimon suyaklarning tanasida suyak iligi kanali bor. Ularning kengaygan uchi — epifiz (**epiphysis**) deb ataladi. Unda qo'shni suyak bilan birlashuvchi bo'g'im yuzasi (**facies articularis**) bo'lib, u bo'g'im tog'ayi bilan qoplangan. Epifiz asosan g'ovak moddadan tuzilgan, ustidan yupqa zich modda qoplab turadi. Suyakni g'ovak moddasi sohasida uni hosil qiluvchi suyak to'sinlari orasida bolalarda va kattalarda qizil ilik joylashgan. Diafizni epifizga o'tish joyi metafiz (**metaphysis**) deyiladi.

Bu sohada zich modda yupqalashib kamayib boradi; metafiz g'ovak tuzilishga ega.

G'ovak suyaklar: a) uzun g'ovak suyaklar — to'sh suyagi va qovurg'alar; b)kalta g'ovak suyaklarga—umurtqalar, qo'l-oyoq, kaft usti va kaft oldi suyaklari kiradi, ular ko'p qirrali shaklga ega. Ular asosan g'ovak moddadan tuzilgan bo'lib, yupqa zich modda qatlami bilan qoplangan.

Yassi suyaklar himoya vazifasini bajarib, tana bo'shliqlarini hosil qilishda ishtirok etadi (kalla qopqog'i, chanoq va kurak suyaklari). Bu suyaklar tashqi zich qavat (**lamina externa**) va ichki zich qavat (**lamina interna**)



1-rasm. Skeletning old tomondan ko'rinishi. 1-bosh skeleti; 2-umurtqa pog'onasi; 3-o'mrov; 4-qovurg'a; 5-to'sh suyagi; 6-yelka suyagi; 7-bilak suyagi; 8-tirsak suyagi; 9-kaft usti suyaklari; 10-kaft suyaklari; 11-qo'l kafti falangalari; 12-yonbosh suyagi; 13-dumg'aza suyagi; 14-qov suyagi; 15-o'tirg'ich suyagi; 16-son suyagi; 17-tizza qopqog'i; 18-katta boldir suyagi; 19-kichik boldir suyagi; 20-kaft oldi suyaklari; 21-oyoq kafti suyaklari; 22-oyoq panjasi barmoq falangalari.

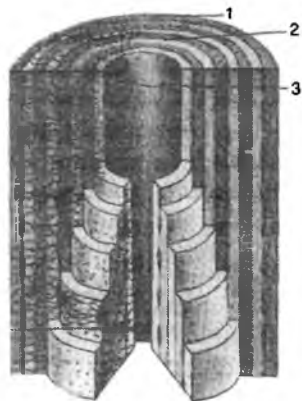
o'rtasida joylashgan mayda katakchali g'ovak moddadan (**diploe**) tashkil topgan.

Aralash suyaklar turli xil tuzilishga ega qismlardan iborat. Umurtqaning tanasi tuzilishi jihatidan g'ovak suyaklarga, ravog'i va o'simtalari yassi suyaklarga kiradi.

Havo saqlovchi suyaklar tanasida shilliq parda bilan qoplangan havo bilan to'la bo'shliq bo'ladi. Ularga kallaning peshona, ponasimon, yuqori jag' va g'alvirsimon suyaklari kiradi.

Har bir suyakning yuzasida mushaklar, ularning paylari, fassiya, boylamlar boshlanadigan va birikadigan hosilalar bo'ladi. Ularni apofizlar (**apophysis**) deb ataladi. Bularga bo'rtiq (**tuber**), do'mboqcha (**tuberculum**), qirra (**crista**) va o'simta (**processus**) kiradi. Suyakning yuzalari o'zaro chekkalar (**margo**) bilan chega-ralanadi. Ba'zi bir suyakda nerv va qon tomirlar yotgan joylarda egatlar (**sulcus**) yuzaga keladi. Suyakning ichki yuzasida uning ichiga kiruvchi oziqlantiruvchi teshik (**foramina nutricia**) bo'ladi.

Suyaklarning tuzilishida suyak to'qimasi muhim ahamiyatga ega. U metalldek qattqlikka ega bo'lib, molekular massasi 1,93 (suvdan 2 barobar ko'p). Tirik suyak to'qimada yoki yangi ajratilgan suyakda 50% suv, 28,15% organik moddalar, jumladan, 15,75% yog' va 21,85% noorganik moddalar bor. Yog'sizlantirib quritilgan suyakni 1/3 qismini organik moddalar (ossein, xitin, muguz modda), 2/3 qismi esa noorganik moddalar (kalsiy tuzlari, ayniqsa ohak orta fosfati—51,04%, kremniy va boshqa moddalar) tashkil qiladi. Noorganik moddalar yoki mineral tuzlar suyakni qattiq va pishiq qilsa, organik moddalar uning elastikligini ta'minlaydi. Agar suyak kuchli kislotaga solinsa, mineral tuzlar erib, ossein moddasi qoladi, bunda suyak qattqligini yo'qotib elastik bo'lib qoladi. Agar suyakni temir o'qqa o'rnatib yoqsak, organik moddalar yonib ketadi va suyakning elastikligi yo'qoladi, bunday suyak tezda kulga aylanadi. Bulardan tashqari, suyaklar tarkibida vitaminlar (A, D, C) ham bo'ladi. Agar D vitamini yetishmasa, suyakning mineral tarkibi buzilib, raxit kasalligi kelib chiqadi. A vitamini yetishmasa, suyaklar yo'g'onlashib, suyak bo'shliqlari va kanalchalari kattalashib ketadi. Suyakning tarkibiy birligi osteonni (2-rasm) osteon plastinkalari (qatlamlari) va kanalchalari hosil qiladi. Osteon kanalchalaridan qon tomir va nerv tolalari o'tadi. Uning atrofini zich suyak qatlami (kompakt) modda o'rgan. Osteon qatlamlari orasini oraliq moddalar to'latib turadi, ular qattiq, ichida kollagen tolalari bor oqsil moddalardan iborat. Suyakning tashqi kompakt qavati naysimon suyaklarning diafizlarida qalin, epifizlari yassi va g'ovak suyaklarda yupqa bo'ladi. Uning ostida esa suyakning g'ovak moddasi joylashadi.



2-rasm. Osteon tuzilishi chizmasi. 1-suyak hujayralari; 2-osteon qatlami; 3-osteon kanali.

Naysimon suyaklarning diafizlarida suyak iligi bo'shlig'i (**cavum medullare**) bor. Suyakning tashqi yuzasi suyak usti pardasi (**periost**) bilan qoplangan. Periost yupqa pishiq biriktiruvchi to'qimadan iborat. U suyak ichiga kiruvchi tolalar vositasida suyakka yopishib turadi. Periost ikki: tashqi tolali fibroz to'qima qavati va qon tomir hamda nervlarga boy bo'lgan suyak hosil qiluvchi (kambial) ichki qavatlardan iborat. Uning kambial qavati suyakka tegib turadi va yosh suyak hujayralarini hosil qilib, suyakning o'sishida ahamiyatga ega. Suyakning ichida suyak iligi bo'shlig'ida va g'ovak modda katakchalarida suyak iligi bo'ladi. Homila davrida va yangi tug'ilgan chaqaloqning barcha suyaklarida qizil ilik (**medulla osseum rubra**) bo'lib, qon ishlab chiqarish va himoya vazifasini bajaradi. Katta odamda yassi suyaklarning g'ovak moddasida, g'ovak suyaklarda va naysimon suyaklarning epifizlarida qizil ilik, uzun naysimon suyaklarning suyak iligi kanalida sariq ilik (**medulla osseum flava**) bo'ladi.

Suyaklarning rentgenoanatomiyasi. Mo'tadil rentgenogrammada suyak tasviri noorganik moddalar hisobiga hosil bo'ladi. Suyak moddasini asosini suyak to'sinlari hosil qilib, ular zich va g'ovak moddada bir xil joylashmaydi. Zich moddada suyak to'sinlari bir-biriga parallel yo'nalgan qatlamlar shaklida bo'lib, gomogen soya beradi. G'ovak moddada suyak to'sinlari turli yo'nalishda, o'zaro kesishgan bo'lib, to'rsimon ko'rinishga ega bo'ladi. Zich va g'ovak moddaning nisbati suyaklarning shakli va faoliyatiga bog'liq bo'ladi. Uzun naysimon suyaklarning diafizida zich modda quyuq, qalin soya beradi. Diafizning ichida joylashgan suyak iligi kanali zich modda hoshiyasi bilan chegaralangan qoramtir keng qatlam ko'rinishiga ega. G'ovak va yassi suyaklarning zich qatlami ingichka hoshiya ko'rinishidagi tekis quyuq soya beradi.

Yangi tug'ilgan chaqaloq skeleti 270 ta alohida suyaklardan iborat. Ularning 172 tasi tana va kalla sohasida, 98 tasi qo'l va oyoqlarda.

Ularning suyagi yirik tolali suyak to'qimasidan iborat bo'lib, asosiy moddasi tartibsiz joylashgan. Suyak tola dastalari har tomonga yo'nalib, uni o'ragan biriktiruvchi to'qimaga birikkan. Suyakning asosiy qismi g'ovak moddadan iborat. Zich suyak modda kam rivojlangan, u suyak chetida yupqa qavatni hosil qiladi. G'ovak moddada qizil ilik bor. Yosh bola suyagi tarkibida mineral tuzlar kam, suv va qon tomirlar ko'p. Yangi tug'ilgan chaqaloqda zol suyak og'irligini yarmiga, kattalarda esa 4/5 qismiga teng. Bola hayotining dastlabki 6 yilida yirik tolali suyak qatlamli suyak bilan almashinadi va osteonlar hosil bo'ladi. Ular konsentrik joylashgan bir necha qavat suyak qatlamlaridan iborat; har bir osteon ichida nay bo'lib, unda qon tomirlar va nervlar bor. Suyak ichidagi g'ovak modda qisman yemirilib, suyak iligi bo'shlig'i paydo bo'ladi. Qizil ilik yog' to'planishi bilan asta-sekin sariq ilikka aylanadi. Yosh suyakni zichligi kam, g'ovak moddasi yaxshi takomillashmagan. Shuning uchun yosh bolalar suyagi uncha qattiq bo'lmay, pishiq va bukiluvchan; qon tomirlarning ko'pligi suyaklarning oziqlanishi uchun sharoit yaratib beribgina qolmay, har xil yallig'lanish jarayonlarining tez tarqalishiga ham sabab bo'ladi. Suyak usti pardasi yosh bolalarda qalin, uning ichki qavati yaxshi takomillashgan.

Suyaklarning rivojlanishi

Odam embrionida suyak to'qimasi boshqa to'qimalarga nisbatan kechroq, ona qornidagi hayotining ikkinchi oyi o'rtalarida mezenximadan vujudga kelgan alohida hujayralar — osteoblastlardan paydo bo'ladi. Bu osteoblastlar tayanch vazifasini bajaradigan oraliq suyak moddalarini ishlab chiqaradi.

Hamma suyaklar taraqqiyot davrida bir xilda rivojlanmaydi, ularning ba'zilari (kallaning qopqoq va yuz qismi suyaklari) biriktiruvchi to'qimadan taraqqiy etadi yoki ikki bosqichni o'tadi. Bularni birlamchi suyaklar deb ataladi. Ularga kallaning qopqoq, yuz qismi suyaklari va o'mrov kiradi; boshqa suyaklar uch bosqichni (parda, tog'ay, suyak) o'tib ikkilamchi suyaklar deyiladi. Suyaklanish jarayoni quyidagi to'rt turga bo'linadi:

1. Endesmal suyaklanish (en—ichida, **desmos** - boylam) da birlamchi suyaklar vujudga keladi, bunda bo'lajak suyakni biriktiruvchi to'qimasining ma'lum nuqtasida osteoblastlar zo'r berib ko'payadi va suyaklanish nuqtasini (**punctum ossificationis**) hosil qiladi. Bu nuqta har tomonga qarab nur shaklida qator-qator bo'lib tarqaydi. Biriktiruvchi to'qimani yuza qavati periostga aylanadi va yosh suyakni ustini qoplaydi. Periost hisobiga suyak qalinlashadi.

2. Perixondral suyaklanish (**peri**—atrof, **chondros**—tog'ay) homila hayotining 8-haftasida mezenximadan hosil bo'ladigan suyakning shakli paydo bo'ladi. Tog'ayni tashqi tomondan qoplagan tog'ay usti pardasi ichki qavatidagi yosh suyak hujayralar — osteoblastlarni hosil qiladi va gialin tog'ayga aylanadi. Bu **osteoblastlar** ko'payib, suyak qatlamini hosil qiladi va asta-sekin tog'ay to'qimaning o'rnini egallab, suyakning zich (kompakt) moddasiga aylanadi.

3. Tog'ay suyaklanib bo'lgandan keyin tog'ay usti pardasi suyak parda — **periostga** aylanadi. Keyingi davrlarda suyaklarni eniga o'sishi (yo'g'onlashishi) ana shu suyak parda hisobiga bo'ladi va suyaklanishining bu turi **periostal suyaklanish** deb ataladi.

4. Endoxondral suyaklanish (**endo** — ichida, **chondros** — tog'ay) tog'aylar ichida tog'ay usti pardasi ishtirokida vujudga keladi. Tog'ay usti pardasidan tog'ay ichiga qon tomirlar o'sib kiradi va tog'ay yemirila boshlaydi. Qon tomirlar bilan birga kirgan biriktiruvchi to'qimadan osteoblastlar hosil bo'ladi. Bu osteoblastlardan paydo bo'lgan suyak nuqtasi tashqariga qarab o'sib, suyakning g'ovak moddasini hosil qiladi.

Bu xildagi suyaklanishda tog'aylar to'g'ridan-to'g'ri suyak moddasiga aylanmaydi, balki ular yemirilgan tog'ay o'rnida vujudga keladi.

Naysimon suyaklarning birinchi suyak nuqtasi homila hayotining 2-oyida suyak tanasida paydo bo'ladi. Homila davrida suyakning uchi tog'aydan iborat bo'ladi. Ularda suyaklanish nuqtasi pastki uchida emizikli davrda, yuqori uchida esa 2 yoshdan keyin paydo bo'ladi. 8—9 yoshlarda suyak qirralari va mushak bo'rtiqlarida qo'shimcha suyak nuqtalari paydo bo'lib, balog'at yoshida suyaklarning ayrim qismlari o'zaro qo'shiladi. Naysimon suyaklarning diafizi bir-biriga yaqin joylashgan ikki qatlamli zich suyak moddasidan tuzilgan:

tashqi qatlam po'stloq perixondral yo'l bilan rivojlanadi. Po'stloq qavatining qon tomirlari ham periostdan tarqaladi. Ichki qatlam endoxondral yo'l bilan taraqqiy etadi va suyak iligi qon tomirlari orqali oziqlanadi. Diafiz organizmda tayanch va himoya vazifasini bajaradi. Epifizlar ichida qizil ilik bo'lgan g'ovak moddadan tuzilgan bo'lib, endoxondral yo'l bilan suyaklanadi. Suyaklarning rivojlanish davrida yangi osteonlarning paydo bo'lishi, eski osteonlarning so'rilib ketishi bilan bir vaqtda kechadi. Osteoklast hujayralari suyak diafizini endoxondral qismini yemiradi va suyak iligi bo'shlig'i paydo bo'ladi. Ikkinchi tomondan periostning ichki qavatidagi osteoblastlar yangi suyak tuzilishini boshlaydi. Bir qavat ustiga ikkinchi qavatni taxlanishi natijasida suyak eniga o'sadi.

Tana skeleti

Tana skeleti umurtqa pog'onasi (**columna vertebralis**) va ko'krak qafasi (**compages thoracis**) dan iborat. Umurtqa pog'onasi 33— 34 ta (7 ta bo'yin, 12 ta ko'krak, 5 ta bel, 5 ta dumg'aza va 3-5 ta dum) umurtqalardan hosil bo'lgan. Umurtqa pog'onasining o'rtacha uzunligi erkaklarda 73—75 sm, ayollarda esa 69—71 sm cha bo'ladi. Odamning umurtqa pog'onasi tana uchun tayanch bo'libgina qolmay, balki umurtqa kanalida joylashgan orqa miyani muhofaza qilib turadi va tana hamda kallaning harakatida faol qatnashadi. Ko'krak qafasi 12 ta ko'krak umurtqasi, 12 juft qovurg'a va to'sh suyagidan iborat.

Umurtqalar

Umurtqalar umurtqa pog'onasining qaysi qismida joylashganidan qat'iy nazar umumiy tuzilishga ega.

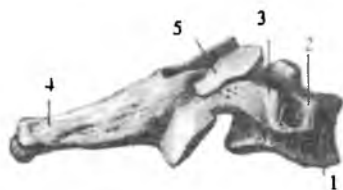Umurtqa (**vertebra**) (grekcha—**spondylos**) tana (**corpus vertebrae**) va yoy qismidan (**arcus vertebrae**) iborat. Umurtqa tanasi oldinga qaragan bo'lib, tayanch vazifasini bajaradi, u pastga tomon gavdaning og'irligiga qarab kattalashib boradi. Umurtqa yoyi tananing orqasida joylashib, tana bilan ikkita umurtqa oyoqchalari (**pedunculi arcus vertebrae**) vositasida birikib, umurtqa teshigini (**foramen vertebrae**) hosil qiladi. Umurtqa teshiklari o'zaro qo'shilishidan umurtqa kanali (**canalis vertebralis**) hosil bo'ladi. Tananing yoyga qaragan yuzasi bukilgan bo'lib, unda qon tomirlar o'tadigan oziqlantiruvchi teshik (**foramina nutricia**) bor. Umurtqa yoyida mushaklar birikadigan o'simtalar bor. Orqada o'rtacha chiziqdan toq qirrali o'simta (**processus spinosus**) chiqadi. Frontal sathda yon tomonga yo'nalgan juft ko'ndalang o'simta (**processus transversus**) joylashgan. Umurtqa yoyining tanaga yaqin qismida yuqoriga yo'nalgan yuqorigi bo'g'im o'simtasi (**processus articularis superior**) va pastga yo'nalgan pastki bo'g'im o'simtasi (**processus articularis inferior**) joylashadi. Ularning har birida yuqorigi va pastki bo'g'im yuzalari (**facies articularis superior et inferior**) bo'lib, qo'shni umurtqalar bilan bo'g'im hosil qiladi. Yuqorigi va pastki bo'g'im o'simtalarning asosi

bilan umurtqa tanasi o'rtasida yuqorigi va pastki umurtqa o'ymalari (**incisura vertebrales superiores et inferiores**) bor. Pastki umurtqa o'ymasi nisbatan chuqurroq. Umurtqalar o'zaro birlashganida yuqorigi va pastki o'ymalar o'ng va chap tomonda umurtqalararo teshikni (**foramen intervertebrale**) hosil qiladi. Bu teshiklar orqali orqa miya nervlari va qon tomirlar o'tadi.

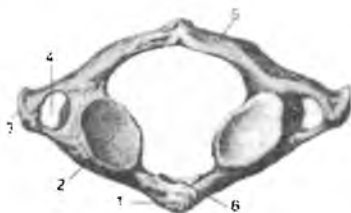
Bo'yin umurtqalari

Bo'yin umurtqalari (**vertebra cervicales**) 7 dona (3-rasm). Ularga og'irlik kam tushgani uchun tanasi nisbatan kichik va ellipsimon shaklda. Bo'yin umurtqalari tanasi III umurtqadan VII ga qarab kattalashib boradi. Ularning ustki va pastki yuzalari egarsimon bukilgan. Umurtqa teshigi esa katta, uchburchak shaklida. Bo'yin umurtqalarining o'ziga xos xususiyatlaridan biri ularning ko'ndalang o'simtalaridagi teshikdir (**foramen processus transversus**). Bo'yin umurtqalarining ko'ndalang o'simtalari yuqori yuzasida joylashgan orqa miya nervi egati (**sulcus nervi spinalis**) uni oldingi va orqa do'mboqchaga (**tuberculum anterius et posterius**) ajratadi. VI umurtqaning oldingi do'mboqchasiga uyqu arteriyasi yaqin joylashgani uchun u uyqu do'mboqchasi (**tuberculum caroticum**) deyiladi. Arteriya jarohatlanganda uni shu do'mboqchaga bosib, qon oqishini to'xtatish mumkin. Bo'yin umurtqalarining bo'g'im o'simtalari qisqa. Ularning yuqorigi bo'g'im yuzasi orqaga va yuqoriga, pastki bo'g'im yuzasi esa oldinga va pastga qaragan. II—VI bo'yin umurtqalarining qirrali o'simtlarining uchi ayri shaklida tugaydi. VII bo'yin umurtqasining qirrali o'simtasi boshqa bo'yin umurtqalariga nisbatan uzun va yo'g'on bo'lib, tirik odamda teri ostida bilinib turadi. Shuning uchun bu umurtqani turtib turuvchi umurtqa (**vertebra promenens**) deyiladi.

I va II bo'yin umurtqalari boshqa bo'yin umurtqalaridan tuzilishi jihatidan farq qiladi. I bo'yin umurtqasi atlantning (**atlas**) (4-rasm) tanasi taraqqiyot davrida II bo'yin umurtqasiga tish hosil qilib birikib ketadi. Natijada uning tanasi o'mida oldingi ravoq (**arcus anterior**) hosil bo'ladi va umurtqa teshigi kengayadi. Oldingi ravoqning old yuzasida oldingi bo'rtiq (**tuberculum anterius**), ichki tomonida II umurtqa tishi uchun bo'g'im chuqurchasi



3-rasm. VI—bo'yin umurtqasi. 1-corpus vertebrae; 2-tuberculum anterius; 3-tuberculum posterius; 4-processus spinosus; 5-processus articularis superior.



4-rasm. I bo'yin umurtqasi. 1-arcus anterior; 2-facies articularis inferior; 3-processus transverses; 4-for. transversarium; 5-arcus posterior; 6-fovea dentis.

(fovea dentis) bor. Orqa ravoqning (arcus posterior) orqa yuzasida-orqa bo'rtiq (tuberculum posterius) bo'lib, uning oldingi va orqa ravoqlari o'zaro yon massalar (massae lateralis) vositasida birikadi.

Yon massalarning ustida joylashgan yuqorigi bo'g'im chuqurchasi (foveae articularis superiores) oval shaklda, ensa suyagi bo'g'im bo'rtig'i bilan bo'g'im hosil qiladi. Ostki bo'g'im chuqurchasi (facies articularis inferiores) yassi, yumaloq bo'lib, II bo'yin umurtqasi bilan bo'g'im hosil qiladi. Orqa ravoqning yuqori yuzasida umurtqa arteriyasi egati (sulcus a. vertebralis) bor. Birinchi bo'yin umurtqasining tog'ay davrida uning yon massalari va orqa ravog'i uchun bir juft suyak nuqtasi bo'lib, ular o'zaro tog'ay qatlam bilan ajralgan. Oldingi ravoq uchun ikkita suyak nuqtasi bir yoshda paydo bo'ladi va uch yoshda o'zaro qo'shiladi. Uning orqa yarim ravoqlari esa 2—5 yoshda, oldingi va orqa ravoqlar 5—9 yoshlarda o'zaro birikadi.

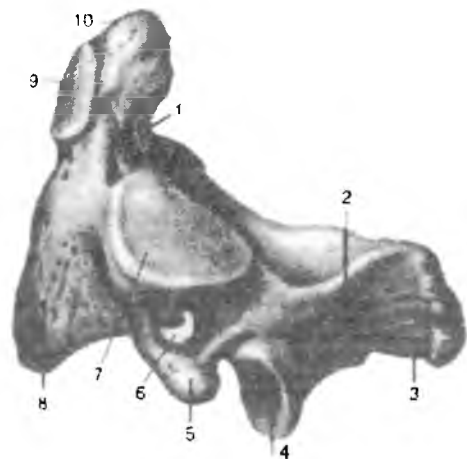
II bo'yin umurtqasi, tishli umurtqa (axis) (5-rasm) boshqa umurtqalardan tanasining ustki yuzasida joylashgan tishsimon o'simtachasi (dens) borligi bilan farq qiladi. Bu o'simta silindr shaklida, uchi (apex dentis) bor. I va II bo'yin umurtqalari o'zaro birlashganida, tishsimon o'simta atlantni kalla suyagi bilan birga o'ngga va chapga aylanuvchi o'q vazifasini bajaradi. Tishsimon o'simtaning umurtqa tanasiga o'tish sohasi bo'yincha (collum dentis) deyiladi. Tishning oldingi bo'g'im yuzasi (facies articularis anterior) I bo'yin umurtqasi bilan, orqa bo'g'im yuzasi (facies articularis posterior) atlantning ko'ndalang boylami bilan bo'g'im hosil qiladi. Tishning yon tomonlarida atlant bilan birlashuvchi yuqorigi bo'g'im yuzasi bor.

II bo'yin umurtqasi uchta suyak nuqtasining 2 tasi ravog'ida, uchinchisi tanasida joylashgan. Ular o'zaro 2 yoshda birikadi.

Ko'krak umurtqalari

Ko'krak umurtqalarining (vertebrae thoracicae) tanasi (tepadan pastga tomon) hajm jihatdan kattalashib boradi (6-rasm). Umurtqa teshigi bo'yin umurtqalariga nisbatan kichik va yumaloq shaklda.


Ko'krak umurtqalarining o'ziga xos xususiyatlaridan biri ularda qovurg'alar boshi bilan birikadigan qovurg'a chuqurchalari borligidir. II-IX ko'krak umurtqalari tanasining orqa yon



5-rasm. II bo'yin umurtqasi. 1-facies articularis posterior; 2-lamina arcus vertebrae; 3-processus spinosus; 4-processus articularis inferior; 5-processus transverses; 6-for transversarium; 7-facies articularis superior; 8-corpora vertebrae; 9-facies articularis anterior; 10-dens.

tomonida o'ng va chap, yuqorigi va ostki qovurg'a chuqurchalari (**fovea costales superior et inferior**) bo'ladi. Bundan I umurtqa mustasno bo'lib, tanasining yuqori qirrasida 1-qovurg'a uchun bitta butun qovurg'a chuqurchasi (**fovea costales superior**), tanasining pastida 2-qovurg'a chuqurchasi (**fovea costales inferior**) bo'ladi. X— umurtqaning ikki ustki chekkasida (X qovurg'a uchun) bittadan yarim chuqurcha bor. XI—XII umurtqalarning yon tomonlarida esa bittadan to'liq chuqurchalar bor.

1-X umurtqalarning ko'ndalang o'simtalarining oldingi yuzasida ko'ndalang o'simtaning qovurg'a chuqurchasi (**fovea costalis processus transversus**) bor. U qovurg'a do'mbog'i bilan birlashadi. XI va XII ko'krak umurtqalarining ko'ndalang o'simtali qisqa bo'lib, bo'g'im chuqurchasi yo'q. Ko'krak umurtqalarining qirrali o'simtasi nisbatan uzun bo'lib, uchi pastga qaragan. Bo'g'im o'simtali frontal sathda joylashgan, yuqorigi bo'g'im yuzalari orqaga, pastki bo'g'im yuzalari oldinga qaragan bo'ladi.



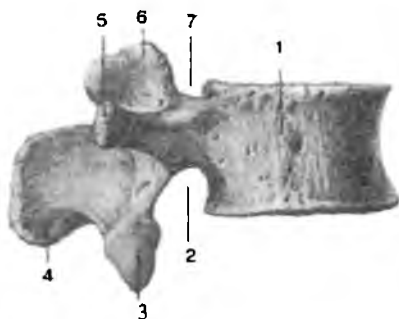6-rasm. VIII ko'krak umurtqasi.

1-processus articularis superior; 2-fovea costalis superior; 3-corpus vertebrae; 4-fovea costalis inferior; 5-incisure vertebralis inferior; 6-processus articularis inferior; 7-processus spinosus; 8-processus transversus; 9-fovea costalis transversalis.

Bel umurtqalari

Bel umurtqalari (**vertebra lumbales**) 5 ta (7-rasm) bo'lib, ularga og'irlik ko'p tushgani uchun tanasi kattalashgan va loviyasimon shaklda. Umurtqa teshigi uchburchak shaklida. Ko'ndalang o'simtasi rudiment holidagi qovurg'a bo'lgani uchun qovurg'a o'simtasi

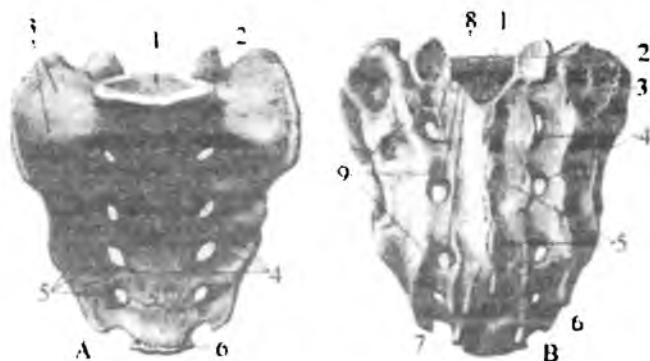
(**processus costarius**) deyiladi. U uzun frontal sathda joylashgan. Bu o'simtaning orqa yuzasining asosida qo'shimcha o'simta (**processus accesorius**) bor. Qirrali o'simtasi qisqa, yassi, uchi qalinlashgan va orqaga qaragan. Bo'g'im o'simtali yaxshi rivojlangan, ularning bo'g'im yuzalari sagittal sathda joylashib, yuqorigi o'simtada medial tomonga, pastkisida esa lateral tomonga qaragan. Yuqorigi bo'g'im o'simtasining yon tomonida uncha katta bo'lmagan so'rg'ichsimon o'simta (**processus mamillaris**) bor.



7-rasm. III bel umurtqasi. 1-corpus vertebrae; 2-incisure vertebralis inferior; 3-processus articularis inferior; 4-processus spinosus; 5-processus costarius; 6-processus articularis superior; 7-incisure vertebralis superior

Dumg'aza umurtqalari

Dumg'aza umurtqalari (**vertebrae sacralis**) 5 ta bo'lib, o'smirlik davrida o'zaro birikib, uchburchak shaklidagi bitta butun dumg'aza suyagini (**os sacrum**) hosil qiladi (8-rasm). Uning yuqori serbar qismi asosi (**basis ossis sacri**), pastga va oldinga yo'nalgan uchi (**apex ossis sacri**), oldingi chanoq yuzasi (**facies pelvina**), orqa yuzasi (**facies dorsalis**) tafovut qilinadi. Dumg'aza suyagi 5-bel umurtqasi bilan birikkan joyda bo'rtma (**promontorium**) hosil bo'ladi. Dumg'aza suyagining chanoq yuzasi yoysimon bukilgan va tekis. Unda umurtqalarning birikishidan hosil bo'lgan to'rtta ko'ndalang izlar (**linae transversae**) ko'zga tashlanadi. Ularning ikki uchida dumg'azaning chanoq teshiklari (**foramina sacralia pelvina**) joylashgan. Dumg'azaning orqa yuzasi g'adir-budir bo'rtib chiqqan, bu yerda umurtqa o'simtalari beshta bo'ylama qirra bor. Toq o'rta dumg'aza qirrasini (**crista sacralis mediana**) qirrali o'simtalarning birikishidan hosil bo'ladi. Uning yon tomonida joylashgan juft oraliq dumg'aza qirrasini (**crista sacralis intermedia**) bo'g'im o'simtalarning birikishidan hosil bo'lsa, lateral dumg'aza qirrasini (**crista sacralis lateralis**) ko'ndalang o'simtalarning birikishidan hosil bo'ladi. Oraliq va lateral qirralar o'rtasida orqa dumg'aza teshiklari (**foramina sacralia dorsalia**) joylashgan. Undan tashqarida yon qismlar (**partes lateralis**) bor, undagi quloqsimon yuza (**facies auricularis**) yonbosh suyagidagi shunday yuza bilan bo'g'im hosil qilib, qo'shilib turadi. Uning yuqori qismida boylamlar va mushaklar birikadigan dumg'aza do'ngligi (**tuberositas sacralis**) bor. Dumg'aza umurtqalarining teshiklari o'zaro qo'shilib dumg'aza kanalini (**canalis sacralis**) tashkil etadi. Bu kanal pastga tomon torayib kanaldan chiqish teshigi (**hiatus sacralis**) bo'lib tugaydi. Uning ikki tomonidagi bo'g'im o'simtalari dumg'aza shoxini (**cornu sacralis**) hosil qiladi.



8-rasm. Dumg'aza suyagi. **A. Old tomoni.** 1-basis ossis sacri; 2-processus articularis superior; 3-pars lateralis; 4-linae transversae; 5-forr. sacralia pelvina; 6-apex ossis sacri. **B. Orqa tomoni.** 1-canalisis sacralis; 2-processus articularis superior; 3-tuberositas sacralis; 4-crista sacralis intermedia; 5-crista sacralis mediana; 6-hiatus sacralis; 7-cornu sacralis; 8-forr. sacralia dorsalia; 9-crista sacralis lateralis.

Dum umurtqalari (vertebra coccygeae) 4—5 ta bo‘lib, odamda qoldiq (**rudimentar**) umurtqalar hisoblanadi; ular katta odamda suyaklanib uchburchak shaklidagi dum suyagini (**os coccygis**) vujudga keltiradi. U oldinga qarab bukilgan bo‘lib, asosi yuqoriga, uchi esa pastga qaragan. I dum umurtqasida dumg‘aza suyagi bilan bo‘g‘im hosil qiladigan uncha katta bo‘lmagan tanadan tashqari dum shoxi (**cornu coccygeum**) ham bor.

Umurtqalarning rentgenanatomiyasi. To‘g‘ri rentgenogrammada umurtqalarning tanasi aniq chegarali to‘rtburchak soya ko‘rinishida. Ularning ustki va pastki chekkalari tekis. Umurtqalar g‘ovak moddasining tarkibi, asosan ko‘ndalang o‘simtalari, kamroq qirrali va bo‘g‘im o‘simtalari ko‘rinadi. Umurtqalararo disklar umurtqalar orasida yorug‘liklar hosil qiladi. Bo‘yin umurtqalarining tanasi uncha baland emas, ustki yuzasi biroz botiq. Ularning qirrali o‘simtalari uncha katta bo‘lmagan ayri ko‘rinishida soya beradi. Yon proyeksiyada atlantning oldingi va orqa ravog‘i, aksisning tishi, uning uchi, atlantning oldingi ravog‘i bilan birikadigan yuzasi aniq farqlanadi. I va II ko‘krak umurtqalarining qirrali o‘simtalari shu umurtqalar sohasida ko‘rinadi. Pastki ko‘krak umurtqalariniki asta-sekin pastga yo‘nalib, pastki umurtqalar tanasi va umurtqalararo disklar sohasida ko‘rinadi. Ko‘krak umurtqalarning qirrali o‘simtalari uchburchak shaklidagi ingichka hoshiya ko‘rinishida. Ularning ko‘ndalang o‘simtalari qovurg‘aning orqa qismiga qavatlanadi. Yon proyeksiyada tananing orqa tomonida har bir umurtqaning yoyi va qirrali o‘simtalarining soyasi ko‘zga tashlanadi. To‘g‘ri proyeksiyada bel umurtqalarining tanasi to‘g‘ri burchakli shaklda. Tananing yon tomonida ko‘ndalang o‘simtalar soyasi bor. Yon proyeksiyada bel umurtqalari tanasi, bo‘g‘im va qirrali o‘simtalari hamda umurtqalararo yoriqlarni aniq ko‘rish mumkin. Umurtqalarning tanasi katta to‘rtburchak shaklda, oldingi yuzasi bukilgan bo‘ladi. Umurtqalararo yoriqlar keng bo‘lib, ravoqlar va umurtqalararo teshiklar aniq ko‘zga tashlanadi. To‘g‘ri proyeksiyada dumg‘aza suyagi asosi yuqoriga, uchi pastga yo‘nalgan keng pona shaklida. Oldingi dumg‘aza teshiklari yumaloq yoki cho‘zinchoq shaklda bo‘lib, dumg‘azani o‘rta va yon qismlarga ajratadi. Dumg‘aza mayda katakchali suyak tuzilishida bo‘ladi. Dumg‘aza umurtqalarining birikib ketgan qirrali o‘simtalari o‘rta chiziqda tekis ko‘rinishga ega bo‘lmagan ingichka chiziq hosil qiladi. Yon proyeksiyada dumg‘azaning oldingi yuzasi silliq, orqasi notekis. Tanasining orqasida bo‘ylama yoriq shaklidagi dumg‘aza umurtqalarining ravoqlari dumg‘aza kanali soyasi ko‘rinadi. To‘g‘ri proyeksiyada dum umurtqalari dumg‘aza uchi ostida o‘rta sathda bo‘lib, birinchi dum umurtqasi boshqalardan katta va keng bo‘ladi. Yon rentgenogrammada dum umurtqalari dumg‘azaning bevosita davomi bo‘lib, ustma-ust joylashgan to‘rtburchak soya shaklida ko‘zga tashlanadi.

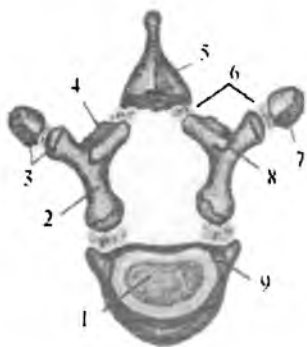
Umurtqalarning rivojlanishi va bolalardagi xususiyatlari

Umurtqalar sklerotomning skelet mezenximasidan homila tanasining segmentlariga mos ravishda taraqqiy etadi. Umurtqalar rivojlanishi uch

bosqichni o'taydi. I bosqichda mezenxima asta-sekin o'sib, orqa tor (**chorda dorsalis**) va nerv nayini o'rab birlamchi (parda) umurtqani hosil qiladi. Odam homilasida 38 ta umurtqa paydo bo'lib, ular 7 ta bo'yin, 13 ta ko'krak, 5 ta bel va 12-13 ta dumg'aza va dum umurtqalaridan iborat bo'ladi. Homila taraqqiyoti davrida oxirgi ko'krak umurtqasi I bel, oxirgi bel umurtqasi esa I dumg'aza umurtqasiga aylanadi. Keyinchalik dum umurtqalari yo'qolib ketib, bola tug'ilishi vaqtida 33—34 ta umurtqa qoladi. Homila hayotining 5-haftasida umurtqalar tanasi va ravoqlarida alohida tog'ay to'plamlari paydo bo'ladi. Keyinchalik ular o'zaro qo'shilib tog'ay umurtqani hosil qiladi. Umurtqalarning suyaklanish jarayoni homila hayotining 2-oyi oxiri, 3-oyining boshida boshlanib, ma'lum bir tartibda kechadi. Suyaklanish 3-bo'yin umurtqasidan boshlanib pastga qarab 4-bel umurtqasigacha davom etadi. Bu davrda yuqoridagi umurtqalarning tog'ay modelida umurtqa yoyining ikkala yonida va tanasida 3 ta suyak nuqtasi paydo bo'ladi. Yangi tug'ilgan chaqaloqning 3 — 7-bo'yin, ko'krak va bel umurtqalari shakli kattalarnikiga o'xshash, ammo ko'p qismi tog'aydan iborat (9-rasm). Ularning yoyida joylashgan suyak nuqtalari o'zaro tog'ay qatlamlar vositasida ajrab turadi. Bola hayotining birinchi ikki yilida har bir yarim umurtqa yoyi suyaklanadi va bo'g'im o'simtasi shakllanadi. Uch yoshda yarim yo'lar o'zaro birikib qirrali o'simtani hosil qiladi va umurtqa kanalining orqa tomoni yopiladi.

Bu birikish 3-bo'yin umurtqasidan to 4-bel umurtqasigacha ketma-ket davom etadi. 3—7 yoshlarda umurtqa ravoqlari tanasi bilan yuqoridagi ketma-ketlikda qo'shiladi va umurtqa kanali osishdan to'xtaydi. 16—17 yoshda umurtqalar suyaklanib bo'ladi, ammo ko'ndalang, bo'g'im, qirrali o'simtalarning

uchlarida, tananing ustki va pastki yuzasi qirralarida tog'ay to'qimasi qolib, ularda qo'shimcha suyak nuqtalari vujudga keladi. Ular umurtqa bilan 18-20 yoshda qo'shiladi. Dumg'aza umurtqalari ham uchta asosiy suyak nuqtasidan taraqqiy etadi. 6—7 oylarda 3 ta yu-qorigi umurtqaning yonida bittadan qo'shimcha suyak nuqtalari paydo bo'ladi. Yangi tug'ilgan chaqaloqning dumg'aza suyagi pona shaklida, tog'aydan iborat bo'ladi. 3 yoshgacha suyak nuqtalari kattalashadi va ular o'rtasidagi tog'ay qatlami yupqalashadi. Dumg'azaning umumiy hajmi kattalashib, suyak nuqtalari o'zaro qo'shiladi. 3—8 yoshlarda suyak o'z shaklini oladi. Bu davrda I umurtqa oldinga, II—IV umurtqalar orqaga qarab suriladi va dumg'aza kifozi paydo bo'ladi. 17—25 yoshlarda dumg'aza umurtqalari o'zaro birikib bitta suyakni hosil qiladi. Yangi tug'ilgan chaqaloqning dum umurtqalari 4—5 tog'ay



9-rasm. Yangi tug'ilgan chaqaloq umurtqasi. 1-corpus vertebrae; 2-pedunculi arcus vertebrae; 3-processus transversus; 4-lamina arcus vertebrae; 5-processus spinosus; 6-tog'ay qatlami; 7-fovea costalis processus transversalis; 8-processus articularis superior; 9-fovea costalis superior.

holatida bo‘lib, I dum umurtqasining suyak nuqtasi 1—7 yoshda, qolganlari esa ikkinchi bolalik davrida yuzaga kelib, 30 yoshlarda suyaklanib bo‘ladi.


To‘sh suyagi

To‘sh suyagi (**sternum**) frontal sathda joylashgan yassi suyak (10-rasm). Unda 1) yuqorigi qismi — sopi, 2) o‘rta qismi — tana; 3) pastki qismi— xanjarsimon o‘simta tafovut qilinadi.

To‘sh suyagining sopi (**manubrium sterni**) uning kengaygan va qalin qismi bo‘lib, yuqori qismida uncha chuqur bo‘lmagan bo‘yinturuq o‘ymasi (**incisura jugularis**), uning yon tomonlarida o‘mrov suyagi birikadigan o‘mrov o‘ymasi (**incisura clavicularis**) joylashgan. Undan pastda to‘sh suyagi sopining yon tomonlarida I qovurg‘a tog‘ayi birikadigan o‘yma (**incisura costalis I**) bor. Sopning pastki chekkasida II qovurg‘a uchun yarim o‘yma bo‘lib, to‘sh tanasidagi yarim o‘yma bilan qo‘shilib II qovurg‘a o‘ymasini vujudga keltiradi. Sop bilan tana qo‘shilgan joyda to‘sh burchagi (**angulus sterni**) hosil boladi.

To‘sh suyagining eng uzun qismi tanasi (**corpus sterni**) bo‘lib, uning pastki qismi yuqoriga nisbatan keng, oldingi yuzasida taraqqiyot davrida suyak qismlarining qo‘shilishidan hosil bo‘lgan ko‘ndalang g‘adirbudir chiziqlar mavjud. Uning yon chekkasida chin qovurg‘alar tog‘ayi birlashadigan qovurg‘a o‘ymalari bor. VII qovurg‘a o‘ymasi tana bilan xanjarsimon o‘simta o‘rtasida joylashgan.

Homila 5 haftaligida yuqorigi 9 juft tog‘ay qovurg‘alarni oldingi uchlari kengayib, ikkala tomonda o‘zaro qo‘shiladi va to‘sh yo‘llari vujudga keladi. 2-oyning oxirida o‘ng va chap to‘sh yo‘llarining yuqori uchlari o‘zaro qo‘shilib to‘sh sopini hosil qiladi. Ularning pastki qismlarining qo‘shilishidan to‘sh tanasi bilan xanjarsimon o‘simta paydo bo‘ladi. Agar to‘sh yo‘llarini pastki qismlari o‘zaro qo‘shilmay qolsa, xanjarsimon o‘simta ayrisimon shaklni oladi. To‘sh suyagining birinchi suyak nuqtasi homila hayotining 4—6-oylarida uning dastasida yuzaga keladi. 7—8 -oylarda suyak tanasining yuqorisida va bola tug‘ilishidan oldin o‘rta qismida juft suyak nuqta paydo bo‘ladi. Yangi tug‘ilgan chaqaloqning to‘sh suyagi tog‘aydan iborat bo‘lib, emizikli davrda uning suyak nuqtalari kattalashadi va



10-rasm. To‘sh suyagi. 1-incisura jugularis; 2-incisura clavicularis; 3-manubrium sterni; 4,7-incisura costalis; 5-corpus sterni; 6-processus xipoides.

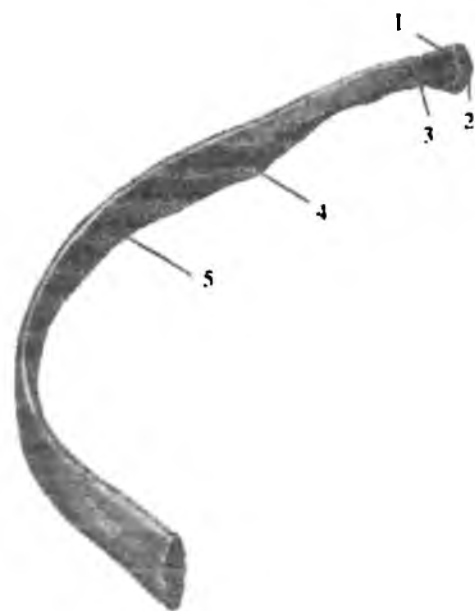
tanani pastki qismida ikkita qo'shimcha suyak nuqta vujudga keladi. 3 yoshli bolada suyak nuqtalari yumaloq va o'zaro tog'ay qatlamlar bilan ajralib turadi.

Sop va tana qismlari o'rtasida to'sh burchagi paydo bo'ladi. Bolalikning ikkinchi davrida to'sh suyagi sopining suyak nuqtasi uni to'liq qoplaydi. Tananing juft suyak nuqtalari o'zaro qo'shilib **sternebrlarni**, balog'at davrida esa ular o'zaro birikib butun tanani hosil qiladi. Xanjarsimon o'simta bilan tana 30 yoshlarda, sopi esa 40 yoshlarda birikadi, ba'zan birikmay qolishi ham mumkin.

Qovurg'alar

Qovurg'alar (**costae**) 12 juft bo'lib, orqa tomondan ko'krak umurtqalarining tanasiga birikadi (11-rasm). Har qaysi qovurg'a ikki qismdan iborat. Uning orqa uzun qismi suyakdan (**os costale**), oldingi qisqa qismi tog'aydan (**cartilago costalis**) tuzilgan. Yetti juft (I—VII) yuqoridagi qovurg'alar tog'ay qismlari bilan to'sh suyagiga birikadi va chin qovurg'alar (**costae verae**) deb ataladi. VIII—X juft qovurg'alar tog'ayi to'sh suyagiga yetib bormay, yettinchi qovurg'a tog'ayiga birikkani uchun soxta qovurg'alar (**costae spurae**) deyiladi.

XI—XII juft qovurg'alar tog'ayi qisqa bo'lib, hech qayerga birikmay, qorin mushaklari orasida erkin joylashadi va yetim qovurg'alar (**costae fluctuantēs**) deb ataladi.



II-rasm. Qovurg'a. 1-caput costae; 2-facies articularis capitis costae; 3-collum costae; 4-sulcus costae; 5-corporis costae.

Har bir qovurg'aning orqa uchida boshchasi (**caput costae**) bo'lib, unda ko'krak umurtqalari tanasidagi qovurg'a chuqurchasi bilan bo'g'im hosil qiladigan bo'g'im yuzasi (**facies articularis capitis costae**) bor. II—X qovurg'a-larning boshchasi ikkita qo'shni umurtqalar bilan birikkani uchun bo'g'im yuzasini qovurg'a boshi qirrasini (**crista capitis costae**) ikkiga ajratib turadi.

Bu qirradan qovurg'a boshchasini ko'krak umurtqasiga mustahkamlovchi boylam boshlanadi. I, XI, XII qovurg'a boshchalari faqat bitta umurtqa bilan birikkani uchun ularda bu qirra bo'lmaydi. Boshchadan keyin toraygan qovurg'a bo'yni (**collum costae**), uning yuqori chekkasida qirra (**crista colli**) bor.

Bo'yinning tanaga o'tish joyida qovurg'a bo'rtig'i (**tuberculum costae**) bo'lib, uning bo'g'im yuzasi (**facies articularis tuberculi costae**) umurtqaning ko'ndalang o'simtasidagi qovurg'a bo'rtig'i chuqurchasi bilan bo'g'im hosil qiladi. XI, XII qovurg'alarining bo'rtig'i va bo'g'im yuzasi bo'lmaydi. Qovurg'a bo'yni va bo'rtig'i uning eng uzun qismi, qovurg'a tanasiga (**corpus costae**) davom etadi. Qovurg'a tanasi biroz bukilib, qovurg'a burchagini (**angulus costae**) hosil qiladi. Birinchi 2 ta qovurg'ada burchak qovurg'a bo'rtig'iga to'g'ri kelsa, keyingi qovurg'alarda burchak bilan qovurg'a bo'rtig'i orasidagi masofa uzoqlasha boradi. Qovurg'a tanasi yassi bo'lib, tashqi va ichki yuzasi, ustki va pastki qirralari tafovut qilinadi. Ichki yuzaning pastki qirrasini bo'ylab, qovurg'alararo qon tomirlar va nerv yotadigan qovurg'a egati (**sulcus costae**) joylashgan. I qovurg'ada ustki va pastki yuzalari, ichki va tashqi qirralari tafovut qilinadi. Uning yuqori yuzasida oldingi narvonsimon mushak bo'rtig'i (**tuberculum m. scaleni anterioris**) bor. Uning orqasida o'mrov osti arteriyasi egati (**sulcus arteriae subclaviae**), oldida esa o'mrov osti venasi egati (**sulcus venae subclaviae**) bor.

Umurtqalarning ventral ravoqlari yon tomonga yo'l hosil qilib o'sib, miotomlarning ventral qismi orasiga kiradi va qovurg'alarni hosil qiladi. Qovurg'alar umurtqa va to'sh suyagiga nisbatan erta suyaklanadi. Homila 6—8 haftaligida VI—VIII qovurg'a'ar burchagida, keyin boshqa qovurg'alarda suyak nuqtalari paydo bo'ladi. Ular ikki tomonga tarqalib, tez orada qovurg'a tanasini egallaydi.

Yangi tug'ilgan chaqaloqda 7 juft chin, 2 juft soxta va 3 juft yetim qovurg'a bo'lib, u suyak va tog'ay qismlardan iborat. Bu qismlarning bir-biriga nisbati kattalarnikiga o'xshash. Qovurg'a boshchasi va bo'rtig'i tog'aydan, bo'yni tog'ay va suyak qismlardan iborat. Qovurg'a tanasi yumaloq, burchagi va egati yaxshi bilinmaydi. Erta bolalik davrida qovurg'alarining o'sishi tezlashib, uning orqa qismi bo'yni hisobiga uzayadi. Oldingi qismi tez o'sib, tanasi yassilanadi va ichkariga qarab buriladi. Bolalikning birinchi davrida qovurg'a o'sishda davom etadi va uning burchagi aniq bilinadi. Bolalikning ikkinchi davrida qovurg'a boshi va bo'rtig'i uchun qo'shimcha suyak nuqtalari paydo bo'lib, u tana bilan 18-25 yoshda birikadi. Balog'at davrida X qovurg'a tog'ayi qovurg'a ravog'i bilan qo'shiladi va 7 juft chin, 3 juft soxta va 2 juft yetim qovurg'a hosil bo'ladi.

Qo'l skeleti

Qo'l skeleti — yelka kamari (**cingulum membri superioris**) va qo'lning erkin qismidan (**skeleton membri superioris liberi**) iborat.

Qo'l skeletining rivojlanishi

Homila hayotining 3-haftasida mezenxima hujayralari homila tanasining yon burmalarida to'planib, baliq suzg'ichlariga o'xshash qo'l kurtagini hosil qiladi, ular ustki tomondan ektoderma bilan qoplanadi. Burmalar kengayib

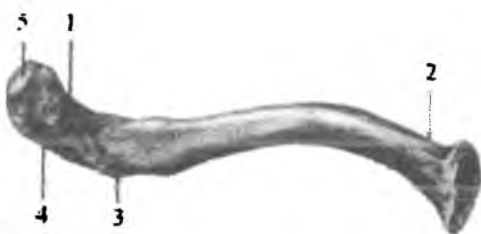qo'l pilakchalarini hosil qiladi. Homila 7 haftaligida barmoq kurtakchalari shakllanadi. Dastlab ular o'zaro qo'shilgan bo'ladi, 8-haftalarga kelib ulardan beshta nur kabi barmoqlar hosil bo'ladi. Bo'lajak qo'l ayrim qismlarining taraqqiyoti distal qismidan boshlanib proksimal qismiga davom etadi. Ikkinchi oyda qo'lning ayrim qismlari: yelka, bilak va kaft belgilari ko'rinadi. Barmoqlar teri burmalari bilan birikib alohida turadi. Ikkinchi oyning oxirida qisqa barmoqlardan tirnoqsimon ortiqchalar vujudga keladi. Kurtak mezenxima to'qimasi qattiqlashib sekin-asta tog'ay oldi to'qimasiga aylanadi, homila hayotining 2-oyida esa tog'ay to'qimasi paydo bo'ladi. Qo'lning barcha suyaklari (o'mrov suyagidan tashqari) taraqqiyotning uch davrini o'taydi. Bu suyaklarning diafizlari ona qornidagi davrda suyaklansa, epifiz va apofizlari bola tug'ilgandan so'ng suyaklanadi.

Yangi tug'ilgan chaqaloqning qo'li tanaga nisbatan qisqa, oyoqqa nisbatan uzun, uning qo'lida kattalarga xos qismlar: yelka kamari va qo'lning erkin qismi suyaklari bo'ladi. Ammo ularning tuzilishi turli yoshdagi bolalarda o'ziga xos. Yangi tug'ilgan chaqaloq qo'lining yelka qismi qisqa bo'lsa, bilak, ayniqsa, kafti uzun. Bola o'sgani sari bu nisbatlar asta-sekin o'zgaradi. Yelka va bilakning o'sishi kaftga nisbatan tezroq kechadi. Balog'at davrida bolaning yelkasi yangi tug'ilgan chaqaloqqa nisbatan 4 marta, bilagi 3,5 marta, kafti esa 3 marta o'sadi. Bunday o'zgarishlar natijasida 20 yoshga yetganda qo'l qismlarining bir-biriga nisbati kattalarnikiga o'xshab qoladi.

Qo'l suyaklari

Qo'l mehnat quroli sifatida erkin harakatlanadi. Qo'lda yelka kamari va erkin qismlar tafovut qilinadi. Yelka kamari o'mrov va kurak suyaklaridan iborat. Qo'lning erkin qismi yelka, bilak va tirsak hamda qo'l panjasi suyaklaridan tashkil topgan. Qo'l panjasi esa kaft usti suyaklari, kaft suyaklari va barmoq falangalariga bo'linadi.

Yelka kamari suyaklari



12-rasm. O'mrov suyagi. 1-extremitas acromialis; 2-extremitas sternalis; 3-tuberculum conoideum; 4-linea trapezoidea; 5-facies articularis acromialis.

Yelka kamari sohasida 2 ta: o'mrov va kurak suyagi bo'lib, ulardan o'mrov suyagi qo'lni tana bilan bog'lab turadigan yagona suyak.

O'mrov (**clavicula**) S shaklida bukilgan uzun naysimon suyak (12-rasm) bo'lib, to'sh suyagining o'mrov o'ymasi bilan kurak suyagining akromion o'simtasi o'rtasida joylashadi. Uning tanasi

(**corpus clavulae**) to'sh uchi (**extremitas sternalis**) va akromion uchi (**extremitas acromialis**) tafovut qilinadi; to'sh uchi oldinga turtib chiqqan va yo'g'onlashgan bo'lib, to'sh suyagi bilan birikadigan egarsimon bo'g'im yuzasi (**facies articularis sternalis**) bor.

Uning akromion uchi to'sh uchiga nisbatan keng va yupqa. U orqaga qaragan, kurak suyagining akromion o'simtasi bilan birlashadigan yassi bo'g'im yuzasi (**facies articularis acromialis**) bor.

O'mrov suyagining yuqori yuzasi silliq, pastki yuzasida boylamlar birikadigan konussimon bo'rtiq (**tuberculum conoideum**) va trapetsiyasimon chiziq (**linea trapezoidea**) mavjud.

O'mrov—endesmal yo'l bilan suyaklanadigan yagona naysimon suyak.

Uning birinchi suyak nuqtasi homila hayotining 6—7 haftasida biriktiruvchi to'qimadan tuzilgan o'mrov tanasida paydo bo'ladi va keyinchalik undan akromion uchi va tanasi suyaklanadi.

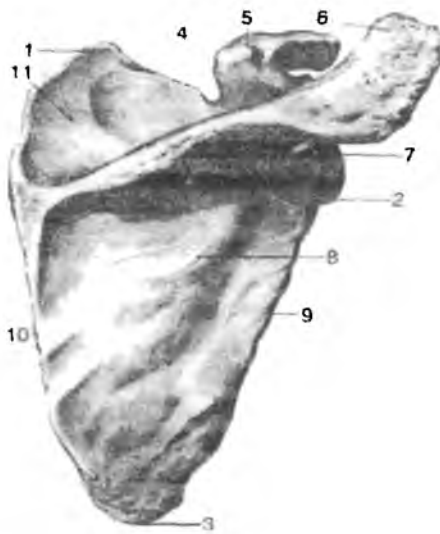
Yangi tug'ilgan chaqaloqda uning tanasi suyaklanib bo'lgan, to'sh uchi tog'aydan iborat bo'ladi. Akromion uchi ingichka tog'ay hoshiya bilan qoplangan, u bola 7 yoshga kirguncha bo'yiga va eniga o'sadi. Bolalikning ikkinchi davrida uning uchlarida g'adir-budirliklar kuzatiladi. Akromion uchidagi tog'ay hoshiya yo'qolib o'mida bo'g'im yuzasi vujudga keladi. Balog'at davrida uning to'sh uchida qo'shimcha suyak nuqtasi paydo bo'lib, u tanasi bilan 20–25 yoshda qo'shiladi.

Rentgenoanatomiyasi. To'g'ri proyeksiyadagi rentgenogrammada o'mrov III—IV qovurg'alar sohasida gorizontal joylashgan quyuq soya beradi; yuqori chekkasi tekis, pastki chekkasida uning ikkala uchi yaqinida g'adir-budirliklar ko'rinadi.

Kurak suyagi

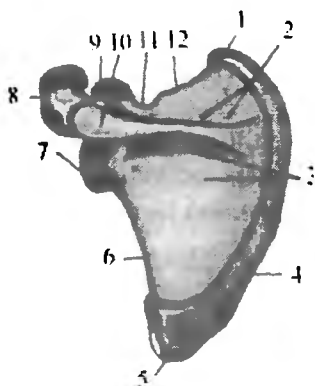
Kurak (**scapula**) suyagi yassi uchburchak shaklida (13-rasm), u ko'krak qafasining orqa lateral tomonida, II—VII qovurg'a sohasida joylashgan. Uning 3 ta: yuqori burchak (**angulus superior**), tashqi burchak (**angulus lateralis**) va ostki burchagi (**angulus inferior**) hamda shunga mos ravishda 3 ta qirradi: ichki qirra (**margo medialis**), tashqi qirra (**margo lateralis**) va yuqori qirradi (**margo superior**) tafovut qilinadi. Kurakning orqa yuzasi (**facies dorsalis**) qavariq bo'lib, uni orqaga qarab chiqqan kurak qirradi (**spina scapulae**) 2 ga: qirra usti chuqurchiasi (**fossa supraspinata**) va qirra osti chuqurchasiga (**fossa infraspinata**) ajratadi.

Ularda shu nomdagi mushaklar yotadi. Kurak qirradi tashqi burchak tomonga ko'tarilib borib kengayadi va akromionni (**acromion**) hosil qiladi. Uning uchida o'mrov suyagi bilan birikadigan bo'g'im yuzasi (**facies articularis acromialis**) bor. Kurakning oldingi qovurg'a yuzasi (**facies costalis**) biroz bukilgan kurak osti chuqurchasini (**fossa subscapularis**) hosil qiladi. Unda shu nomdagi mushak yotadi. Kurakning tashqi burchagi yo'g'onlashib yelka suyagi boshchasi bilan birlashadigan bo'g'im chuqurchasini (**cavitas glenoidalis**) hosil qiladi.



13-rasm. Kurak suyagi. 1-angulus superior; 2-angulus lateralis; 3-angulus inferior; 4-spina scapulae; 5-processus coracoideus; 6-acromion; 7-cavitas glenoidalis; 8-fossa infraspinata; 9-margo lateralis; 10-margo medialis; 11-fossa supraspinata.

uchburchak shaklida ko'rinadi. Kurak tashqi qirrasining quyuc soyasi uning bo'yniga o'tib ketadi, bo'g'im chuqurchasining soyasi qisman yelka suyagi



14-rasm. Chaqaloqning chap kurak suyagi. 1-angulus superior; 2-fossa supraspinata; 3-fossa infraspinata; 4-margo medialis; 5-angulus inferior; 6-margo lateralis; 7-angulus lateralis; 8-acromion; 9-processus coracoideus; 10-spina scapulae; 11-incisura scapulae; 12-margo superior.

Uning yuqorisida bo'g'im usti bo'rtig'i (**tuberculum supraglenoidale**) bo'lib, undan yelka ikki boshli mushagining uzun payi boshlanadi. Bo'g'im chuqurchasi tagidagi bo'g'im osti bo'rtig'idan (**tuberculum infraglenoidale**) yelkaning uch boshli mushagining uzun boshi boshlanadi. Bo'g'im chuqurchasidan keyin toraygan kurak bo'yni (**collum scapulae**) bor. Kurakning yuqori qirrasida o'ymasi (**incisura scapulae**) bo'lib, u bilan bo'yni o'rtasidan tumshuqsimon o'simta (**processus coracoideus**) ko'tarilib turadi.

Rentgenoanatomiyasi. Old to'g'ri proyeksiyadagi rentgenogrammada kurak suyagi ko'krak qafasining yuqori tashqi qismida 2—7 qovurg'alar sohasida

boshchasi qavatlanadi va aniq chekkali, ikki tomonli qavariq linza shaklida bo'ladi. Bo'g'im chuqurchasidan biroz yuqori va ichkariroqda tumshuqsimon o'simta soyasi bukilgan shaklda ko'rinadi. Yon rentgenogrammada kurak suyagining tanasi, kurak qirrasini va akromion o'simtasini aniqlash mumkin.

Kurak suyagining birinchi suyak nuqtasi homila hayotining ikkinchi oyi oxirida uning bo'yni sohasida paydo bo'ladi. Bu suyak nuqtadan kurak suyagi tanasi va qirrasini suyaklanadi.


Yangi tug'ilgan chaqaloq kurak suyagi (14-rasm) kattalarga nisbatan yuqoriroq va tashqari joylashgan. Uning yuqori chegarasi I—II, pastkisi esa IV—V qovurg'alar sohasida.

Shakli kattalarnikiga o'xshasa ham, tanasi va tashqi qirrasidan tashqari qismlari tog'aydan iborat. Kurak o'ymasi katta, qirra

usti chuqurchasini egallab turadi, bo'g'im yuzasi ovalsimon. Emizikli davr oxirida tumshuqsimon o'simtada suyak nuqtasi paydo bo'ladi. Erta bolalik davrida suyaklanish suyak tanasidan bo'g'im yuzasi asosiga tarqaydi. Bo'g'im yuzasi tez o'sib, bolalikni birinchi davrida tuxum shaklini oladi va bo'g'im usti bo'rtig'i yuzaga keladi. Balog'at va o'smirlik davrlarida akromion, ostki burchagi va ichki qirrasida qo'shimcha suyak nuqtalari paydo bo'ladi. Akromion va tumshuqsimon o'simta kurak suyagi bilan 18—21 yoshda, ichki qirra va pastki burchagi qo'shimcha suyak nuqtalari asosiy qism bilan 20—21 yoshda qo'shiladi.

Qo'lning erkin qismi suyaklari

Yelka suyagi (**humerus**, 15-rasm) uzun naysimon suyaklar turkumiga kiradi. Unda tanasi (**corpus humeri**) va 2 ta: yuqorigi (proksimal) va pastki (distal) uchlari tafovut qilinadi. Uning yuqori uchida ichkariga va biroz orqaga qaragan sharsimon boshchasi (**caput humeri**) bor. Uning chekkasidan uncha chuqur bo'lmagan egat— anatomik bo'yin (**collum anatomicum**) o'tadi. Bu egat boshchani tashqariroq joylashgan katta bo'rtiq (**tuberculum majus**) va undan oldinda joylashgan kichik bo'rtiqdan (**tuberculum minus**) ajratib turadi. Har bir bo'rtiqdan pastga qarab katta va kichik bo'rtiq qirralari (**crista tuberculi majoris et minoris**) ketadi. Bo'rtiqlar va qirralar o'rtasida bo'rtiqlararo egat (**sulcus intertubercularis**) bo'lib, unda yelkaning ikki boshli mushagi uzun boshining payi o'tadi. Bo'rtiqlardan pastki qismi xi pcharoq bo'lib, xirurgik bo'yin (**collum chirurgicum**) deb ataladi. Suyak tanasining yuqori qismi silindr shaklida, pastki qismi uch qirrali bo'ladi. Bu qismida oldingi ichki yuza (**facies anterior medialis**), oldingi tashqi yuza (**facies anterior lateralis**) va orqa yuza (**facies posterior**) tafovut qilinadi. Suyakning orqa yuzasi ikkala oldingi yuzasidan ichki qirra (**margo medialis**) va tashqi qirra (**margo lateralis**) vositasida ajrab turadi. Suyak tanasining o'rtasidan yuqori qismida deltasimon mushak birikadigan bo'rtiq (**tuberositas deltoideus**) joylashgan. Undan pastda suyakning orqa yuzasida spiralsimon bilak nervi egati (**sulcus nervi radialis**) o'tadi.

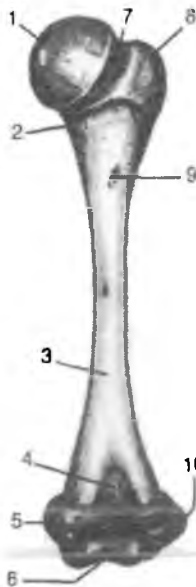


15-rasm. Yelka suyagi. 1-caput hymeri; 2-tuberculum minus; 3-sulcus intertubercularis; 4-collum chirurgicum; 5-fossa coronoidea; 6-epicondylus medialis; 7-trochlea humeri; 8-capitulum humeri; 9-fossa radialis; 10-tuberositas deltoidea; 11-crista tuberculi minoris; 12-tuberculum majus; 13-collum anatomicum.

U suyakning ichki qirrasidan boshlanadi, uning orqa yuzasini aylanib o'tib tashqi qirrasida tugaydi. Yelka suyagining pastki uchi kengayib yelka suyagi do'ngini (**condulus humeri**) hosil qilib tugaydi. Uning ichki tomonida tirsak suyagi bilan birlashuvchi yelka suyagi g'altagi (**trochlea humeri**), tashqi tomonida esa bilak suyagi bilan birlashuvchi yelka boshchasi (**capitulum humeri**) bor. Old tomonda g'altak ustida toj chuqurchasi (**fossa coronoidea**), boshcha ustida kichikroq bilak suyagi boshchasi chuqurchasi (**fossa radialis**) joylashgan. Orqa tomonda g'altak ustida katta tirsak o'simtasi chuqurchasi (**fossa olecrani**) bo'ladi. Yelka suyagi do'ngini ichki va tashqi tomonlarida ichki va tashqi o'simtalar (**epicondulus medialis et lateralis**) bor. Ichki o'simtaning orqa yuzasida tirsak nervi egati (**sulcus nervi ulnaris**) o'tadi. Yuqori tomonga ichki o'simta ichki o'simta qirrasini (**crista supracondularis medialis**) bo'lib, yelka suyagining ichki qirrasiga davom etadi. Tashqi o'simta yuqoriga qarab tashqi o'simta qirrasini (**crista supracondularis lateralis**) hosil qilib, yelka suyagining tashqi qirrasiga o'tib ketadi.

Rentgenoanatomiyasi. Yelka suyagi o'ziga xos rentgenoanatomik tuzilishga ega. Yelka suyagi boshchasining zich moddasi tashqi chegarasi aniq sharsimon soya shaklida ko'rinadi va qisman kurak suyagi bo'g'im chuqurchasiga qavatlanadi. Uning boshchasi -g'ovak moddasi mayda to'r shaklida bo'lib, katta bo'rtiq bilan yelka suyagi boshchasi o'rtasida uncha katta bo'lmagan torayma anatomik bo'yin aniqlanadi. Katta bo'rtiqdan pastroqda suyak tanasida xirurgik bo'yin ko'zga tashlanadi. Bu yerda zich modda yupqalashib, g'ovak modda siyraklashgan tarkibga ega bo'lib, zich moddaning g'ovak moddaga o'tishi ro'y beradi. Suyakning bir tarkibini boshqasiga o'tishi shu sohaning qarshiligini kamaytiradi. Yelka suyagi diafizi rentgenogrammasida zich modda qatlamlari o'rtasida joylashgan suyak iligi kanali ko'rinadi. Yelka suyagining pastki uchi uchburchak prizma shaklida bo'ladi. Unda tashqi va ichki o'simtalar ajratiladi. G'altakni yuqorisida suyak tarkibida aniq chegarali tojsimon va tirsak chuqurlari yorug'ligi bor. Yelka suyagining pastki uchi — suyak to'qimasi mayda katakchali tuzilishga ega. Suyak trabekulalari asosan ko'ndalang yo'nalgan bo'lib, zich qatlami yupqa.

Yelka suyagining birinchi suyak nuqtasi homila hayotining 8-haftasida uning diafizida paydo bo'ladi. Yangi tug'ilgan chaqaloq yelka suyagi (16-rasm) nisbatan qisqa, uchlari katta; suyak tanasining katta, kichik bo'rtiqlari va ularning qirrasidan boshqa qismlari suyaklanib bo'lgan.



16-rasm. Chaqaloqning o'ng yelka suyagi (orqa tomondan ko'rinishi). 1-caput hymeri; 2-collum chirurgicum; 3-facies posterior; 4-fossa olecrani; 5-epicondylus medialis; 6-trochlea humeri; 7-collum anatomicum; 8-tuberculum majus; 9-foramen nitrcum; 10-epicondulus lateralis.

Yelka suyagining boshi tog'aydan iborat bo'lib, shakli yumaloq. Katta va kichik bo'rtiqlar, o'zaro chuqur egat bilan ajragan. Distal uchi tog'aydan tashkil topgan, uning relyefi kattalar suyagiga o'xshaydi. Emizikli davrda suyak boshida yumaloq suyak nuqtasi, tanasida esa so'rilish markazi paydo bo'ladi. Erta bolalik davrida katta bo'rtiqda, deltasimon bo'rtiq va pastki uchi boshchasida, bolalikning birinchi davrida kichik bo'rtiq, tojsimon va bilak chuqurchalarida, ichki o'simtada suyak nuqtalari paydo bo'ladi. Bolalikning birinchi davrida suyak o'sishi bilan birga uning relyefi yuzaga keladi. Bolalikning ikkinchi davri oxirlarida yelka suyagi tanasining taraqqiyoti tugab u kattalarnikiga o'xshab qoladi. Yuqori uchi tanasidan yupqa tog'ay qatlam bilan ajraladi. Bu davrda pastki uchida tashqi o'simta va g'altakda qo'shimcha suyak nuqtalari vujudga keladi. O'smirlik davrida suyakning pastki epifizi tanasi bilan suyaklanib qo'shiladi. Yuqori epifizi esa tanasi bilan 20—24 yoshda birikib, bir butun yelka suyagini hosil qiladi.

Bilak suyaklari

Bilak suyaklari ikkita uzun naysimon suyakdan iborat: ichki tomonda joylashgan tirsak suyagi harakat yo'nalishini aniqlasa, tashqi tomondagi bilak suyagi tayanch vazifasini bajaradi. Bu suyaklarning rivojlanishi bevosita ularning vazifasiga bog'liq.


Tirsak suyagi

Tirsak suyagini (**ulna**, 17-rasm) yuqori uchi kengaygan bo'lib, yelka suyagi g'altagi bilan birlashadigan g'altak o'ymasi (**incisura trochlearis**) bor. Bu o'yma yuqori tomondan katta tirsak o'simtasi (**olecranon**), pastdan kichikroq tojsimon o'simta (**processus coronoideus**) bilan chegaralangan. Tojsimon o'simtaning tashqi tomonida bilak suyagi boshi birlashadigan bilak o'ymasi (**incisura radialis**) joylashgan.

Old tomonda undan pastroqda tirsak suyagi bo'rtig'i (**tuberositas ulnae**) bor. Tirsak suyagining tanasi uch qirrali. Unda uchta: orqa yuzasi (**facies posterior**), oldingi yuzasi (**facies anterior**) va ichki yuzasi (**facies medialis**) farqlanadi. Bu yuzalarni o'zaro uchta: oldingi qirra (**margo anterior**), orqa qirra (**margo posterior**), oldingi va orqa yuza o'rtasida joylashgan bilak suyagi tarafdagi suyaklaroro



17-**pacm.** Tirsak suyagi. 1-olecranon; 2-incisura trochlearis; 3-processus coronoideus; 4-incisura radialis; 5-tuberositas ulnae; 6-crista musculi supinatoris; 7-margo anterior; 8-margo interossea; 9-circuferentia articularis; 10-processus styloideus; 11-margo posterior.



18-rasm. Chaqaloqning o'ug tirsak suyagi (old tomondan ko'rinishi). 1-olecranon; 2-incisura trochlearis; 3-processus coronoideus; 4-tuberositas ulnae; 5-for. nitricum; 6-margo interosseus; 7-circumferentia articularis; 8-processus styloideus; 9-margo anterior; 10-facies anterior; 11-caput ulnae; 12-facies anterior; 13-caput ulnae.


qirra (**margo interossea**) ajratib turadi. Suyakning pastki uchi yuqorisiga nisbatan ingichkaroq bo'lib, tirsak boshchasi (**caput ulnae**) bilan tugaydi. Suyak boshchasida bilak suyagi bilan birlashadigan bo'g'im yuzasi (**circumferentia articularis**) joylashgan. Boshchani pastki yuzasi yassi. Suyak boshchasining ichki tomonida bigizsimon o'simta (**processus styloideus**) bor. Tirsak suyagini birinchi suyak nuqtasi uning diafizida homila hayotining 8-haftasida paydo bo'ladi. Yangi tug'ilgan chaqaloqning tirsak suyagi (18-rasm) asosi yuqoriga qaragan konus shaklida, tanasi suyaklanib bo'lgan. Uning yuzasi silliq bo'lib, suyaklararo qirra yaxshi ko'rinadi, suyak iligi bo'shlig'i yo'q. Suyakning yuqori uchi tog'aydan iborat, tojsimon o'simta asosi qisman suyaklangan. Pastki uchi ham tog'aydan tashkil topgan, bigizsimon o'simtasi uncha bilinmaydi. Tirsak suyagining o'sishi emizikli davrdan boshlanib, uch yoshda suyak iligi kanali hosil bo'la boshlaydi.

Bolalikning birinchi davrida suyak bo'yiga va eniga tekis o'sib, suyak tanasi relyefi aniqlashadi. Bu davr oxirida pastki uchida oval shaklidagi suyak nuqtasi paydo bo'ladi. Bolalikning ikkinchi davrida tirsak suyagi bo'yiga o'sadi. Suyak relyefi aniq tojsimon o'simta uchidagi ingichka tog'ay hoshiyadan tashqari qismlari suyaklanib bo'lgan, hajmi eniga kattalashgan, g'altaksimon o'ymada qirra paydo bo'ladi.

Pastki uchidagi suyak nuqtasi o'sib suyak boshchasi va bigizsimon o'simtani qoplaydi. Suyakning yuqori uchi tanasi bilan 16—17 yoshda, pastki uchi esa 20—24 yoshda qo'shiladi.

Bilak suyagi

Bilak suyagi (**radius**, 19-rasm)ning yuqorigi kichik uchida bilak suyagi boshchasi (**caput radii**) joylashgan. Boshchani ust tomonida yelka suyagi boshchasi bilan bo'g'im hosil qiladigan yassi bo'g'im chuqurchasi (**fovea articularis**) bor. Boshchani yon tomonida tirsak suyagi



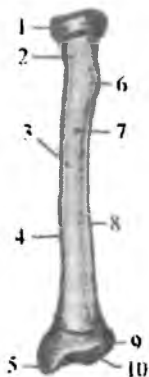
19-rasm. Bilak suyagi. 1-caput radii; 2-collum radii; 3-tuberositas radii; 4-margo interosseus; 5-incisura ulnaris; 6-processus styloideus; 7-facies anterior.

bilan bo'g'im hosil qiladigan yuza (**circumferetia articularis**) joylashgan. Suyakning boshchasi tanasidan toraygan bilak suyagi bo'yni (**collum radii**) vositasida ajralib turadi. Undan pastda mushak birikadigan bo'rtiq (**tuberositas radii**) bor. Bilak suyagi tanasi uch qirrali. Unda uchta: oldingi yuza (**facies anterior**), orqa yuza (**facies posterior**) va tashqi yuza (**facies lateralis**) bo'lib, ular o'zaro uchta oldingi qirra (**margo anterior**), orqa qirra (**margo posterior**) va tirsak suyagi tarafidagi suyaklararo qirra (**margo interosseus**) orqali bir-biridan ajralib turadi. Bilak suyagini pastki uchi kengaygan, uning ichki tomonida tirsak suyagi boshchasi bilan bo'g'im hosil qiladigan o'yma (**incisura ulnaris**), tashqi tomonida bigizsimon o'simta (**processus styloideus**) bor. Pastki uchining kaft usti yuzasi (**facies articularis carpea**) botiq bo'lib, kaft usti suyaklari bilan bo'g'im hosil qilib qo'shiladi.

Rentgenoanatomiyasi. Bilak suyaklarining tarkibi uzun naysimon suyaklar tuzilishi xususiyatlariga ega. Ularning zich qatlami diafizning markazida tashqi tomonda va suyak iligi kanali chetida joylashgan, g'ovak modda suyak epifizi va metafizlarida mayda katakchali tuzilishga ega. Suyaklararo qirrada zich qatlam boshqa yuzalarga nisbatan qalin bo'ladi. Bilak suyagi diafizining metafizga o'tish joyida zich moddaning yupqalanishi va g'ovak moddaning siyraklanishi kuzatiladi. Bu o'tish sohasi bilak suyagi qarshiligi kamaygan qismi bo'lib, ko'pincha bilak suyagini shu sohasining sinishi kuzatiladi. Old to'g'ri rentgenogrammada tirsak suyagi tojsimon o'simtasi tirsak suyagi tasviriga, tirsak o'simtasi soyasi esa yelka suyagining pastki uchiga qavatlanadi. Orqa to'g'ri rentgenogrammada bilak suyaklarining o'rt qismida ikkala suyakning qalinligi bir xil bo'ladi. Tirsak suyagi yuqoriga qarab, bilak suyagi esa pastga qarab kengayadi.

Bilak suyagining birinchi suyak nuqtasi uning diafizida homila 8 haftaligida paydo bo'ladi. Yangi tug'ilgan chaqaloqning bilak suyagi (20-rasm) nisbatan qisqa, uning uchlari yumaloq shaklda bo'ladi. Tanasi suyaklanib bo'lgan, suyak iligi kanali bo'lmaydi. Suyakning yuqori va pastki uchi tog'aydan iborat bo'ladi. Bo'yni yaxshi bilinmaydi. Emizikli davr oxirida suyakni pastki uchida uchburchak shakldagi suyak nuqtasi vujudga keladi. Erta bolalik davrida suyak ikki marta kattalashadi va suyak iligi kanali paydo bo'la boshlaydi.

Bolalikning birinchi davrida suyak bo'yiga tez o'sib, 7 yoshlarda suyak tanasi uch qirrali shaklni oladi; yuqori uchida suyak boshchasi uchun suyak nuqtasi paydo bo'lib, suyaklanish tanadan bilak bo'rtig'iga tarqaydi. Pastki uchidagi suyak nuqtasi o'sib bigizsimon o'simta asosini egallaydi. Bolalikning ikkinchi davrida suyak tez o'sadi va uning tanasi



20-rasm. Chaqaloqning o'ng bilak suyagi (old tomondan ko'rinishi). 1-circumferentia articularis; 2-collum radii; 3-facies anterior; 4-corpus radii; 5-processus styloideus; 6-tuberositas radii; 7-for. nitricum; 8-margo interosseus; 9-incisura ulnaris; 10-facies articularis carpea.

kattalarnikiga o'xshaydi. Suyak boshchasi suyaklanib o'ziga xos shaklni oladi. Epifiz bilan metafiz o'rtasidagi yupqa tog'ay qatlam ularni ajratib turadi. Balog'at davrida epifizlarni suyaklanishi tugab, suyakning yuqori uchi tanasi bilan 17—18 yoshda, pastki uchi esa 20—25 yoshda qo'shiladi.

Qo'l panjasi suyaklari

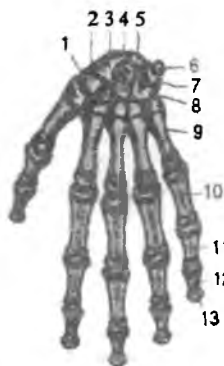
Qo'l panjasining skeleti kaft usti, kaft va barmoq suyaklariga bo'linadi.

Kaft usti suyaklari (**ossa carpea**, 21-rasm) turli shakldagi ikki qator joylashgan 8 ta mayda g'ovak suyaklardan iborat. Yuqori (**proksimal**) qator bosh barmoq tomondan hisoblaganda qayiqsimon, yarimoysimon, uch qirrali va no'xatsimon suyaklar; pastki (**distal**) qator trapetsiya shaklidagi suyak, trapetsiyasimon suyak, boshchali suyak va ilmoqli suyakdan tashkil topgan.

Bu suyaklarning nomlari shakllariga mos, yuzalarida qo'shni suyaklar bilan birlashadigan mos bo'g'im yuzalari bor. Qayiqsimon suyak (**os scaphoideum**) birinchi qatordagi eng katta suyak bo'lib, qabariq yuzasi bilak suyagining bo'g'im yuzasi bilan birlashadi. Kaftga qaragan yuzasi botiq bo'lib, lateral chekkasi qayiqsimon suyak do'mbog'ini (**tuberculum ossis scaphoidei**) hosil qiladi. Yarimoysimon suyakning (**os lunatum**) ustki yuzasi qavariq, pastki yuzasi esa botiq, boshchali suyak bilan bo'g'im hosil qiladi. Uch qirrali suyakning (**os triquetrum**) ustki yuzasi qavariq bo'lib, bilak suyagining bo'g'im yuzasi bilan, tashqi yassi yuzasi esa no'xatsimon suyak bilan birlashadi. No'xatsimon suyak (**os pisiforme**) kaft ustining eng kichik suyagi, u qo'l panjasini bilak tomonga bukuvchi mushak payi ichida joylashgan. Proksimal qatorning uchta suyagi o'zaro birlashib elli pssimon bo'g'im yuzasini hosil qiladi. Trapetsiya shaklidagi suyakda (**os trapezium**) I kaft suyagi asosi bilan birlashadigan egarsimon bo'g'im yuzasi bor, uning kaft yuzasida do'mbog'i (**tuberculum ossis trapezii**) va egatcha mavjud. Shakli kattalarnikiga o'xshasa ham, ular tog'aydan (21-rasm) iborat bo'ladi.

Trapetsiyasimon suyak (**os trapezoideum**) kichkina bo'lib, shakl jihatidan trapetsiyaga o'xshash. Boshchali suyak (**os capitatum**) kaft usti suyaklari ichida eng kattasi. Uning boshchasi (**caput ossis capitati**) yuqoriga va biroz tashqariga yo'nalgan.

Ilmoqli suyakda (**os hamatum**) kaft yuzasida ilmog'i (**hamulus ossis hamati**) bor. Kaft usti suyaklarining pastki chekkasi esa nisbatan tekis. Kaft ustining orqa yuzasi ko'tarilgan.



21-rasm. Chaqaloqning o'ng qo'l kafti suyaklari. 1-os trapezium; 2-os trapezoideum; 3-os scaphoideum; 4-os capitatum; 5-os lunatum; 6-os pisiforme; 7-os triquetrum; 8-os hamatum; 9-os metacarpal; 10-phalanx proximalis; 11-phalanx media; 12-phalanx distalis; 13-tuberositas phalangis.

Oldingi kaft yuzasi botiq bo'lib, kaft usti egatini (**sulcus carpi**) hosil qiladi.

Yangi tug'ilgan chaqaloq kaft usti suyaklarining shakli kattalarnikiga o'xshasa ham, ular tog'aydan (21-rasm) iborat bo'ladi. Kaft usti suyaklarining suyak nuqtalari chaqaloqlik davrida boshchali suyakda (2-oyda), ilmoqli suyakda (3-oyda), uch qirrali suyakda (3 yoshda), yarimoysimon suyakda (4 yoshda), qayiqsimon suyakda (5 yoshda), trapetsiya shaklidagi va trapetsiyasimon suyaklarda (5—6 yoshlarda) paydo bo'ladi. No'xatsimon suyakda esa bolalikni ikkinchi davrida (7-12 yoshlarda) paydo bo'ladi.

Kaft suyaklari (**ossa metacarpalia**) 5 ta kalta naysimon suyakdan iborat. Har bir kaft suyagining asosi (**basis**), tanasi (**corpus**) va boshchasi (**caput**) tafvut qilinadi. Kaft suyaklarining uchlari kattalashgan, tanasi uchburchakka o'xshash, ularning tanasini kaft tomoni biroz bukilgan, orqa tomoni esa ko'tarilgan. Birinchi kaft suyagi (**os metacarpale I**) boshqalaridan serbar va qisqa bo'lib, uning asosida egarsimon, qolgan kaft suyaklarida yassi bo'g'im yuzasi bor. II kaft suyagi eng uzun. Kaft suyaklarining boshi sharsimon bo'lib, proksimal falangalar bilan birlashadigan bo'rtib chiqqan bo'g'im yuzasi bor. I kaft suyagini boshchasi boshqalarga nisbatan kichikroq. II—V kaft suyaklari asosida bir-biri bilan birlashishi uchun yon bo'g'im yuzalari mavjud.

Rentgenoanatomiyasi. Qo'l kafti suyaklari o'ziga xos rentgenoanatomik ko'rinish beradi. Ulardan trapetsiya shaklidagi va trapetsiyasimon suyaklarning soyasi bir-biriga qavatlanib noto'g'ri shakldagi manzarani hosil qiladi. No'xatsimon suyak soyasi uch qirrali suyak soyasiga qavatlanadi, gohu u bilan butunlay qo'shilib ketadi. Kaft va barmoq falangalari suyaklari diafizida zich modda va suyak iligi kanali bilinadi. Suyak boshchasi yupqa zich modda qatlarni bilan qoplangan. Suyak asosining bo'g'im chuqurchasida zich modda nisbatan qalin. Tirnoq falangasini distal uchida taqasimon tirnoq g'adir-budirligi bor. Kaft suyaklarining suyaklanish nuqtalari ancha barvaqt paydo bo'ladi. II—IV kaft suyaklari diafizida suyak nuqta homila hayotining 9—10 haftaligida, I kaft suyagida esa 10—11 haftaligida paydo bo'ladi. Epifizar suyak nuqtalari bola hayotining 3-yilida I kaft suyagi asosida, II—V kaft suyaklarida esa boshchasida paydo bo'ladi. Suyaklarning qarama-qarshi tomondagi tog'ay epifizlari suyak tanasidan suyaklanish jarayonining tarqalishi hisobiga suyaklanadi. Kaft suyaklarini epifizlari tanasi bilan 16—20 yoshlarda qo'shiladi.

Barmoq suyaklari

Qo'l panjasida yo'g'on va qisqa bosh barmoq (**pollex**), ko'rsatkich barmoq (**index**), eng uzun o'rta barmoq (**digitus medius**), nomsiz barmoq (**digitus annularis**) va jimjiloq (**digitus minimus**) tafvut qilinadi. Barmoq falangalari (**phalanges digitorum**) qisqa naysimon suyakdan iborat. II—V barmoqlarda 3 ta: proksimal (**phalanx proximalis**), o'rta (**phalanx media**) va distal falanga (**phalanx distalis**), bosh barmoqda esa proksimal va distal falangalar bor. Har bir falanganing asosi (**basis phalangis**), tanasi (**corpus phalangis**) va boshi (**caput phalangis**) farqlanadi. Proksimal falangalarning asosida kaft

suyaklari bilan bo'g'im hosil qiluvchi chuqurcha, o'rta va distal falangalarda bo'g'im yuzasi bor. Distal falangalarning uchlari yassilashib g'adir-budirlik (**tuberositas phalangis distalis**) hosil qiladi. Barmoq falangalari diafizida suyak nuqtasi homila hayotining 2-oyida distal, 3-oyning boshida proksimal, 3-oyning oxirida o'rta falangalarda paydo bo'ladi. Epifizar suyak nuqtalari 2—3 yoshda barmoq falangalari asosida yuzaga keladi. Qarama-qarshi tomondagi tog'ay epifizar suyak tanadan suyaklanish jarayonining tarqalishi hisobiga suyaklanadi. Epifizlar tanasi bilan 18—20 yoshlarda qo'shilib ketadi.

Oyoq suyaklari

Odam oyog'i katta va yo'g'on suyaklardan iborat. Oyoq suyaklarida oyoq kamari va erkin qismlar tafovut qilinadi. Oyoqning kamar qismi (**cingulum membri inferiores**) juft chanoq suyagidan tashkil topgan. Oyoqning erkin qismi (**skeleton membri inferioris liberi**) uch qismdan: proksimal — son suyagi; o'rta, katta va kichik boldir suyaklaridan iborat. Tizza bo'g'imi sohasida katta sesamasimon suyak tizza qopqog'i joylashgan. Oyoqning distal qismi oyoq panjasi suyaklari, o'z navbatida, kaft oldi suyaklari, kaft suyaklari va barmoq suyaklariga bo'linadi.

Oyoq suyaklarining rivojlanishi

Oyoqlar homila hayotining 4-haftasi oxirida homilaning ventral va dorsal qismlari chegarasiga yon bolishlar (kurtaklar) shaklida paydo bo'ladi. 6-haftaning boshida bu kurtaklarning uchlari kengayib, ularning yuzasida barmoqlarning birlamchi belgilari ko'rinadi. Kurtak bo'yiga o'sib dastlab boldir, so'ngra son belgilari yuzaga keladi. 6-haftaning oxirida oyoq kurtaklarida oyoq kafti, boldir, son va chanoq suyaklarining mezenxima qatlamlari aniq bilinadi. Homila hayotining 8-haftasida bu mezenxima to'qimasi qattiqlashib tog'ayga aylanadi. Oyoq suyaklarining hammasi taraqqiyotning uch davrini o'taydi. Bu suyaklarning diafizlari ona qornidagi davrda suyaklansa, epifizlari va apofizlari bola tug'ilganidan keyin suyaklanadi. Bu suyaklarning o'sishi bitta epifiz hisobiga to'g'ri keladi. Yangi tug'ilgan chaqaloq oyog'ida ham chanoq kamari va oyoqning erkin qismlari bo'lib, ularning tuzilishi turli yoshlarda o'ziga xos xususiyatga ega. Yangi tug'ilgan chaqaloq oyog'i nisbatan qisqa. Ularning oyoq kafti uzun, son qismi qisqa. Yoshga qarab oyoqning qismlari har xil tezlikda o'sadi. Balog'at davrida son qismi yangi tug'ilgan bolaga nisbatan 4,5 marta o'ssa, boldir 3,7, oyoq kafti esa 3 marta kattalashadi.

Oyoq kamari suyaklari

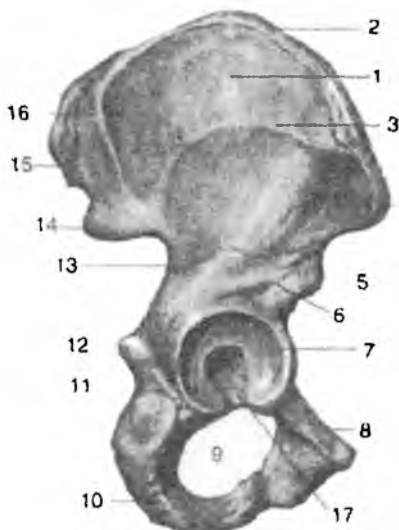
Chanoq suyagi (**os coxae**, 22-rasm) 2 ta yassi chanoq suyakdan iborat bo'lib, odamning yurishida gavda og'irligini oyoqqa o'tkazadi va chanoq bo'shlig'idagi a'zolari tashqi muhit ta'siridan saqlab turadi. Chanoq suyagida

3 ta alohida: yonbosh, qov va o'tirg'ich suyaklari farq qilinadi. Bu suyaklar 16 yoshgacha alohida bo'lib, o'zaro tog'ay vositasida birikkan bo'lsa, keyinchalik suyaklanib — bir butun chanoq suyagini hosil qiladi. Uning tashqi yuzasida (3 ta suyakning o'zaro birlashgan joyida) son suyagining boshchasi kirib turadigan sirka kosachasi (**acetabulum**) bo'lib, u aylanasi qirra bilan o'ralgan chuqur, ichki tomonida o'ymasi (**incisura acetabuli**) bor. Chekka qismini son suyagi boshchasi bilan bo'g'im hosil qiluvchi yarimoysimon yuza (**facies lunata**) egallagan, tubi esa g'adir-budir.

Yonbosh suyagi (**os ilium**) ikki qism: pastki qalinlashgan, sirka kosachasini yuqori qismini hosil qilishda qatnashadigan tanasi (**corpus ossis ilii**) va yuqorigi kengaygan qanotidan (**ala ossis ilii**) iborat.

Yonbosh suyagining qanoti S shaklida, o'rtasi yupqalashgan, uning chekkasi qalinlashib, yonbosh qirrasini (**crista iliaca**) hosil qiladi.

Yonbosh qirrasida qorin mushaklari birikadigan uchta g'adir-budir chiziq: tashqi lab (**labium externum**), ichki lab (**labium internum**) va oraliq chiziq (**linia intermedia**) bor. Bu qirra oldingi va orqa tomonlarda o'simtalar hosil qilib tugaydi. Oldinda o'zaro o'yma bilan ajragan oldingi yuqorigi (**spina iliaca anterior superior**) va ostki yonbosh o'simtasi (**spina iliaca anterior inferior**), orqada esa orqa yuqori (**spina iliaca posterior superior**) va pastki yonbosh o'simtasi (**spina iliaca posterior inferior**) hosil bo'ladi. Qanotning tashqi yuzasida dumba mushaklari boshlanadigan uchta chiziq, ayniqsa, eng uzun oldingi dumba chizig'i (**linea glutea anterior**) yaxshi bilinadi. U oldingi yuqorigi yonbosh o'simtasidan boshlanib, katta o'tirg'ich o'ymasiga tomon ravoq shaklida yo'naladi. Nisbatan qisqa orqa dumba chizig'i (**linea glutea posterior**) oldingi chiziqning orqa qismiga parallel joylashgan. Boshqalardan qisqa pastki dumba chizig'i (**linea glutea inferior**) yuqorigi va ostki oldingi yonbosh o'simtarining o'rtasidan boshlanib, ravoq shaklida sirka kosachasi ustidan o'tib katta o'tirg'ich o'ymasigacha boradi. Qanotning ichki botiq yuzasida yonbosh chuqurchasi (**fossa iliaca**) bor. Uni pastki tomondan ravoqsimon chiziq (**linea arcuata**) chegaralab turadi. Bu chiziq



22-rasm. O'ng chanoq suyagi (tashqi yuzasi). 1-ala ossis ilii; 2-crista iliaca; 3-linea glutea anterior; 4-spina iliaca anterior superior; 5-spina iliaca anterior inferior; 6-linea glutea inferior; 7-acetabulum; 8-os pubis; 9-for. obturatorium; 10-os ischii; 11-incisura ischiadica minor; 12-spina ischiadica; 13-incisura ischiadica major; 14-spina iliaca posterior inferior; 15-spina iliaca posterior superior; 16-linea glutea posterior; 17-incisura aletabuli.

quloqsimon yuzaning (**facies auricularis**) oldingi chekkasidan boshlanib, yonbosh-qov tepaligiga o'tib ketadi. Bu yuza dumg'aza suyagining shu nomli yuzasi bilan bo'g'im hosil qiladi. Quloqsimon yuzaning ustida bo'g'imlararo boylamlar birikadigan yonbosh bo'rtig'i (**tuberositas iliaca**) joylashgan.

Qov suyagi (**os pubis**) sirka kosachasining oldingi qismini hosil qiluvchi kengaygan tanasi (**corpus ossis pubis**) va ikki: qov suyagining yuqorigi shoxi (**ramus superior ossis pubis**) hamda pastki shoxidan (**ramus inferior ossis pubis**) iborat. Yuqorigi shox suyak tanasidan oldinga qarab yo'nalgan, unda yonbosh va qov suyaklarining birikkan chiziqda joylashgan yonbosh-qov tepaligi (**eminentia iliopubica**) bor. Yuqori shoxning medial uchiga yaqin joyda qov bo'rtig'i (**tuberculum pubicum**) bor. Yuqori shoxning orqa chekkasi bo'ylab qov qirras (**crista pubica**) joylashgan. Uning oldingi qismi bukilib pastki shoxga o'tadi. Bu sohada qarama-qarshi suyak bilan birikadigan oval shakldagi simfiz yuzasi (**facies symphysialis**) bor.

O'tirg'ich suyagi (**os ischii**) sirka kosachasini pastki qismini hosil qilishda qatnashadigan kengaygan qismi tanasi (**corpus ossis ischii**) va shoxidan (**ramus ossis ischii**) iborat. Tanasi shoxga burchak hosil qilib o'tgan yerda, o'tirg'ich bo'rtig'i (**tuber ischiadicum**) bor. Undan yuqoriroqda suyak tanasining orqa chekkasidan chiqqan o'tirg'ich o'simtasi (**spina ischiadica**) katta o'tirg'ich o'ymasini (**incisura ischiadica major**) kichik o'tirg'ich o'ymasidan (**incisura ischiadica minor**) ajratib turadi. O'tirg'ich suyagi shoxi qov suyagining pastki shoxi bilan birikib yopqich teshikni (**foramen obturatum**) hosil qiladi.

Rentgenoanatomiyasi. Chanoq va chanoq-son bo'g'imi sohasini old to'g'ri rentgenogrammasida yonbosh suyagining tanasi, qanoti, qirras va dumg'aza suyagi bilan birikkan quloqsimon yuzasi tafovut qilinadi. Shuningdek pastki bel umurtqalari, dumg'aza va dum suyaklari va simfiz aniqlanadi. Yonbosh suyagi qanoti bir xil tarkibli g'ovak moddasi bo'lgan keng qatlamli suyak soyasini beradi. Yonbosh suyagi qirras oldinda oldingi o'simta bilan tugaydigan bukilgan g'adir-budir chiziq shaklida.

Qov suyagi uning burchak ostida joylashgan ustki va pastki shoxlarini aniq ko'rinishi shaklidagi qorong'ilashgan hoshiya kabi kuzatiladi.

O'tirg'ich bo'rtig'i notekis soya beradi. Yopqich teshik, odatda, oval yoki uchburchak shaklida. Qov suyaklari o'rtasida har xil kenglikdagi notekis ko'rinishli rentgen yorig'i aniqlanadi.

Chanoq suyagi uchta asosiy va bir nechta qo'shimcha suyak nuqtalardan suyaklanadi. Birinchi asosiy suyak nuqtasi homila hayotining 4-oyida o'tirg'ich, 5-oyda qov suyagi tanasida ikkinchi va 6-oyda yonbosh suyagi tanasida uchinchi suyak nuqtasi paydo bo'ladi. Bola tug'ilish davrida suyak tanalari sirka kosachasi sohasida o'zaro Y shaklidagi tog'ay qatlam bilan ajragan holda bo'ladi.

Yangi tug'ilgan chaqaloqning yonbosh suyagi tog'ay va suyakdan iborat bo'lib, uning qanoti — relyefi yaxshi bilinmaydi. Suyak tanasi noto'g'ri shaklda bo'lib, u sirka kosachasining yuqori qismini hosil qiladi. O'tirg'ich suyagining tanasi va shoxi suyaklangan. Tanasi sirka kosachasining pastki orqa

qismini hosil qiladi. Qov suyagining tanasi va yuqorigi shohi suyaklangan bo'lib, pastki shoxiga suyaklanish jarayoni tarqayotgan bo'ladi. Qov suyagi tanasi sirka kosachasining pastki oldingi qismini hosil qiladi. Sirka kosachasi tashqi tomondan tog'ay bilan qoplangan. Uning qirrasiga tog'ay bo'g'im labi birikkan; kosacha tubida suyaklarning birikkan joyida Y-simon tog'ay bo'lib, uning qalinligi turlicha.

Erta bolalik davrida chanoq suyagini o'sishi va suyaklanishi tezlashib, yonbosh suyagi qanoti S shaklini oladi va yonbosh chuqurchasi paydo bo'la boshlaydi. Qov suyagining pastki shohi suyaklanib, o'zaro 1—2 mm qalinlikdagi tog'ay qatlam bilan ajralib turadi. Bolalikning birinchi davrida chanoq suyagi 1,5—2 marta kattalashadi, ikkinchi davrida esa o'sish sekinlashadi. Uning relyefi shakllanib, o'tirg'ich va qov suyaklarining shoxlari o'zaro qo'shiladi. Yonbosh suyagi qirrasida, o'simtalarida, quloqsimon yuzasida, o'tirg'ich va qov bo'rtiqlarida ikkilamchi suyak nuqtalari paydo bo'ladi.

Balog'at davrida yonbosh, qov va o'tirg'ich suyaklari o'zaro birikib yagona suyakni hosil qiladi. Qo'shimcha suyak nuqtalari chanoq suyagi bilan 22—25 yoshlarda qo'shiladi.

Oyoqning erkin qismi suyaklari

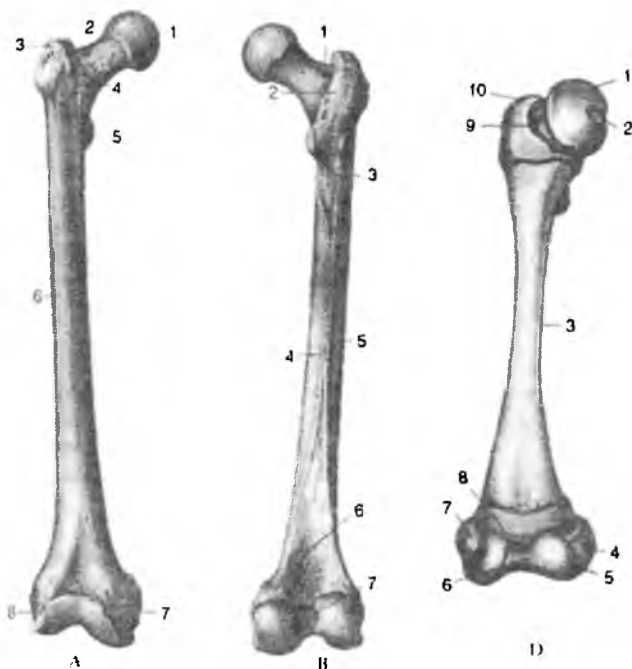
Oyoq skeletining erkin qismi (**sceleton membri inferioris liberi**) son suyagi (**femur**), tizza qopqog'i (**patella**), boldir suyaklari (**ossa cruris**) va oyoq panjasi skeleti (**ossa redis**) dan tashkil topgan.

Son suyagi (**femur**, 23-rasm) odam organizmidagi eng uzun va katta naysimon suyak. Uning tanasi, yuqori va pastki uchlari tafovut qilinadi. Son suyagining yuqori uchida chanoq suyagi sirka kosachasi bilan bo'g'im hosil qiladigan sharsimon boshchasi (**caput femoris**) bor. Boshchani bo'g'im yuzasi yuqoriga va medial tomonga qaragan. Uning o'rtasida son suyagi boshcha yuzasidagi chuqurcha (**fovea capitis ossis femoris**) bo'lib, unga son suyagi boshchasi boylami birikadi.

Son suyagining bo'yni (**collum femoris**) suyak tanasiga 130° o'tmas burchak hosil qilib qo'shilgan, shu sohada mushaklar birikadigan ikkita ko'st bor. Katta ko'st (**trochanter major**) yuqori va lateral joylashgan bo'lib, uning orqa yuzasini yuqori qismida chuqurcha (**fossa trochanterica**) mavjud. Kichik ko'st (**trochanter minor**) suyak bo'ynining pastki chekkasida orqaroqda va medialroq joylashgan. Ko'stlar old tomondan o'zaro ko'stlararo chiziq (**linea intertrochanterica**), orqa tomondan esa ko'stlararo qirra (**crista intertrochanterica**) vositasida birikib turadi.

Son suyagi tanasi (**corpus femoris**) oldinga qarab biroz bukilgan silindrsimon shaklda. Oldingi yuzasi silliq, orqasida g'adir-budir chiziq (**linea aspera**) bor, u ichki va tashqi lablarga (**labium mediale et laterale**) ajragan.

Lablar suyak tanasining o'rta qismida bir-biriga yaqin tursa, yuqoriga va pastga yo'nalib bir-biridan ajraladi. Yuqoriga qarab lablar katta va kichik ko'stlar tomonga yo'naladi. Tashqi lab kengayib katta dumba mushagi birikadigan dumba



23-rasm. O'ng son suyagi. A. Old tomoni. 1-caput femoris; 2-collum femoris; 3-trochanter major; 4-línea intertrochanterica; 5-trochanter minor; 6-corporis femoris; 7-epicondulus medialis; 8-epicondulus lateralis. B.Orqa tomoni. 1-fossa trochanterica; 2-crista intertrochanterica; 3-tuberositas glutea; 4-labium mediale línea asperae; 5-labium laterale línea asperae; 6-facies poplitea; 7-fossa intercondylaris. D. Chaqaloqning o'ng son suyagi (old tomon). 1-caput femoris; 2-fovea capitis ossis femoris; 3-corporis femoris; 4-epicondulus medialis; 5-condylus medialis; 6-condylus lateralis; 7-epicondulus lateralis; 8-facies patellaris; 9-collum femoris; 10-trochanter major.

bo'rtig'ini (**tuberositas glutea**) hosil qiladi. Ichki lab taroqsimon chiziqqa (**línea pectínea**) o'tib ketadi. Pastga tomon ikkala lab bir-biridan uzoqlashib, uchburchak shaklidagi taqim osti yuzasini (**facies poplitea**) chegaralaydi. Son suyagining pastki (distal) uchi kengayib, ikkita yumaloq do'ngsimon o'simtani hosil qiladi. Ichki do'ngsimon o'simta (**condulus medialis**) tashqisidan (**condulus lateralis**) kattaroq. Ular orqa tomonda o'zaro do'ngsimon o'simtalara chuqurcha (**fossa intercondularis**) bilan ajrab turadi. Do'ngsimon o'simtalarning yon tomonida ichki va tashqi do'ng usti tepachasi (**epicondulus medialis epicondulus lateralis**) ko'rinib turadi. Do'ngsimon o'simtalarning oldingi yuzalari o'rtasida tizza qopqog'i yuzasi (**facies patellaris**) bor. Har bir do'ngsimon usti tepachasi sohasida chiziqlar (**línea supracondularis medialis et línea supracondularis lateralis**) bo'ladi. Tashqi do'ngsimon usti tepachasi sohasida taqim egati (**sucus popliteus**) joylashgan.

Rentgenoanatomiyasi. Son suyagi boshchasi sharning 3/4 qismiga teng, yumaloq shaklda. Tashqi ko'rinishi tekis, aniq, chuqurchasining chekkalari notekis, kichik botiqlik shaklida aniqlanadi. Suyak boshchasi soyasi

uning bo'yni soyasiga o'tib ketadi. G'ovak moddaning tarkibi boshchasi va bo'ynida yaxshi bilinadi.

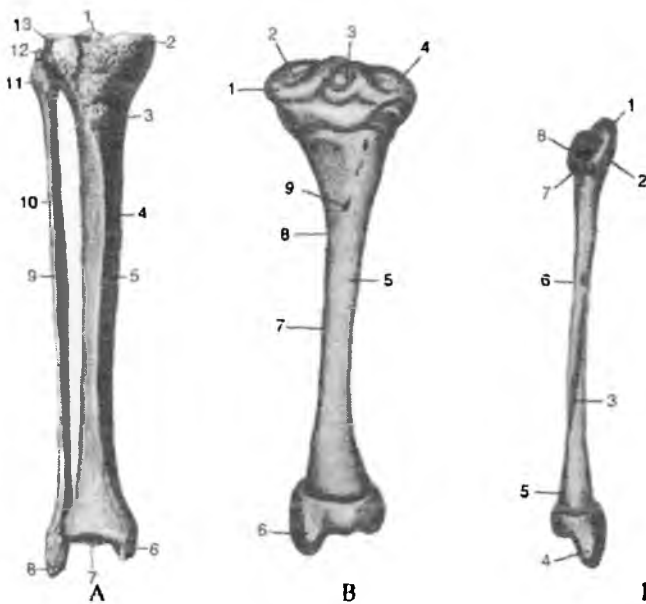
Suyak diafizi tarkibida zich modda ancha keng va quyuq soya beradi. Son suyagining pastki uchi kengaygan bo'lib, uning do'ngsimon o'simtalararo o'ymasi yaxshi ko'rinadi. G'ovak modda yirik katakchali tarkibga ega bo'lib, bo'ylama suyak to'sinlari ko'proq.

Son suyagining birinchi suyak nuqtasi uning tanasida homila hayotining 2-oyida paydo bo'lsa, bola tug'ilishidan avval uning pastki epifizida ikkinchi suyak nuqta vujudga keladi. Yangi tug'ilgan chaqaloqning son suyagi (23-d rasm) nisbatan qisqa bo'lib, uchlari katta va tog'aydan iborat. Diafizi to'g'ri, suyaklanib bo'lgan. Ilik kanali tor. Suyak tanasining dumba g'adir-budirligi va **linea aspera** si o'rni ingichka tog'ay hoshiya joylashgan. Son suyagining bo'yni silindr shaklida bo'lib, qisqa, tana bilan birikish burchagi 150° bo'ladi. Suyak boshchasi aylana shaklida bo'lib, u tog'aydan iborat. Katta va kichik ko'stlari tog'ay bo'lib, bir-biriga yaqin joylashgani uchun ko'stlararo qirra qisqa. Suyakning pastki uchi ham tog'ay. Do'ngsimon o'simtalararo o'zaro teng bo'lib, do'ngsimon o'simtalararo chuqur keng va yuza. Bola 4—6 oyligida suyak boshchasida suyak nuqtasi paydo bo'ladi. Bola hayotining birinchi yilida suyak qismlari bir xil o'smaydi, u kattalarnikiga o'xshash shaklga ega bo'ladi. Erta bolalik davrida suyak tanasi va bo'yni tez o'sib uning hajmi ikki baravar ortadi. Tana egriligi yaxshi bilinib, bo'yni silindrsimon shaklni oladi. Ilik kanali tananing o'rta qismini egallaydi. Pastki uchidagi suyak nuqtasi kattalashib, ikkala do'ngsimon o'simtaga yoyiladi. Bolalikning birinchi davrida suyakning hamma qismlari bir tekis o'sadi va katta ko'stda suyak nuqtasi paydo bo'ladi. Bolalikning ikkinchi davrida esa suyak nuqtasi kichik ko'stda yuzaga keladi. Bola 16 yoshga yetganida epifiz va apofizlarni suyaklanishi tugallanadi. 18—20 yoshda yuqori uchi, 20—24 yoshda esa pastki uchi tanasi bilan birikadi.

Tizza qopqog'i (**patella**) to'rt boshli son mushagi payining orasida joylashgan eng katta sesamasimon suyak. Tizza qopqog'ining asosi (**basis patellae**) yuqoriga, uchi (**apex patellae**) pastga qaragan. Uning orqa bo'g'im yuzasi (**facies articularis**) son suyagi bilan bo'g'im hosil qiladi. Oldingi g'adir-budir yuzasi (**facies anterior**) teri ostida seziladi.

Boldir suyaklari ikkita uzun naysimon: medial tomonda katta boldir va lateral tomonda kichik boldir suyaklaridan tashkil topgan.

Katta boldir suyagining (**tibia**, 24-a rasm) tanasi va ikki uchi tafovut qilinadi. Uning yuqori (proksimal) uchi kengaygan bo'lib, ichki va tashqi do'ngsimon o'simtasi (**condulus medialis**, **condulus lateralis**) bor. Bu osimtalarning ustki tomonida son suyagini pastki uchi bilan bo'g'im hosil qiluvchi botiqroq ustki bo'g'im yuzasi (**facies articularis superior**) joylashgan. Katta boldir suyagining do'ngsimon o'simtalarning bo'g'im yuzasi o'zaro do'nglararo tepalik (**eminentia intercondularis**) bilan ajralgan. Bu ichki va tashqi bo'rtiqlarga (**tuberculum intercondularae medialis et lateralis**) bo'linadi. Do'ngsimon o'simtalararo tepalikning oldingi yuzasida oldingi chuqurcha (**area intercondularis anterior**), orqa yuzasida esa orqa chuqurcha (**area**



24-rasm. A. Katta va kichik boldir suyaklari. 1-eminentia intercondularis; 2-condulus medialis; 3-tuberositas tibiae; 4-tibia; 5-margo anterior; 6-malleolus medialis; 7-facies articularis inferior; 8-malleolus lateralis; 9-margo interosseus fibulae; 10-fibula; 11-caput fibulae; 12-apex capitis fibulae; 13-condylus lateralis tibiae. **B. Chaqaloqning katta boldir suyagi.** 1-condylus medialis; 2-facies articularis superior; 3-eminentia intercondylaris; 4-condylus lateralis; 5-facies posterior; 6-malleolus medialis; 7-corporis tibiae; 8-margo medialis; 9-for.nitricum. **D. Chaqaloqning kichik boldir suyagi.** 1-apex capitis fibulae; 2-caput fibulae; 3-corporis fibulae; 4-malleolus lateralis; 5-facies posterior; 6-margo interosseus; 7-collum fibulae; 8-facies articularis capitis fibulae.

intercondularis posterior) bor. Tashqi do'ngsimon o'simtaning lateral tomonida biroz orqaroqda kichik boldir suyagi birlashadigan kichik boldir bo'g'im yuzasi (**facies articularis fibularis**) joylashgan. Katta boldir suyagining tanasi (**corpus tibiae**) uch qirrali. Oldingi qirrasini (**margo anterior**) o'tkir bo'lib, teri ostida bilinib turadi. U yuqori tomonda kengayib, sonning to'rt boshli mushagi birikadigan katta boldir suyagi bo'rtig'ini (**tuberositas tibiae**) hosil qiladi. Medial qirra (**margo medialis**) biroz to'mtoq. Lateral qirra kichik boldir suyagiga qaragani uchun suyaklararo qirra (**margo interossea**) deyiladi. Katta boldir suyagini uchta yuzasi tafovut qilinadi. Medial yuzasi (**facies medialis**) silliq, bevosita teri ostida joylashgan. Lateral yuzasi (**facies lateralis**) va orqa yuzasi (**facies posterior**) mushaklar bilan qoplangan. Orqa yuzasida tashqi do'ngsimon o'simtaning orqa chekkasidan pastga va ichkariga qiya yo'nalgan kambalasiimon mushak chizig'i (**linea m. solei**) o'tib, undan shu nomli mushak boshlanadi. Bu chiziqdan pastroqda oziqlantiruvchi teshik (**foramen nitricum**) bor.

Katta boldir suyagining pastki (distal) uchi kengaygan va to'rtburchak shaklda. Katta boldir suyagi pastki uchini lateral tomonida kichik boldir suyagi bilan birlashishi uchun kichik boldir o'ymasi (**incisura fibularis**);

medial tomonida ichki to'piq (**malleolus medialis**) bo'lib, uning orqasida orqa katta boldir mushagi payi o'tadigan to'piq egati (**sulcus malleolaris**) mavjud. Medial to'piqni tashqi tomonida to'piq bo'g'im yuzasi (**facies articularis malleoli**) joylashgan, u burchak hosil qilib pastki bo'g'im yuzasiga (**facies articularis inferior**) o'tadi. Bu yuzalar oshiq suyak bilan bo'g'im hosil qilishda ishtirok etadi.

Rentgenoanatomiyasi. Old to'g'ri rentgenogrammada boldir suyaklari bir-biriga parallel joylashgan. Katta boldir suyagi to'g'ri chiziqli o'qqa ega. Uning tashqi va ichki do'ngsimon o'simtali va do'nglararo tepaligi yaxshi ko'rinadi. Katta boldir suyagining proksimal uchi yupqa zich modda qatlami bilan qoplangan. Uning yuqori epifizi va metafizidagi g'ovak moddada suyak to'sinlari asosan vertikal yo'nalishda bo'ladi. Diafizning bor bo'yicha epifizlarga tomon kengaygan suyak iligi kanali yorig'i ko'zga tashlanadi. Uni ichki tomondan bo'g'im uchlariga qarab yupqalashuvchi bir xil qalinlikdagi zich modda qatlami o'ragan. Katta boldir suyagi pastki epifizi g'ovak moddasida suyak to'sinlari asosan vertikal yo'nalgan bo'lib, faqat uning bo'g'im chekkasida gorizontalar uchraydi. Katta boldir suyagi zich moddasi oldingi tomonda oldingi qirra hisobiga qalin, tashqi ko'rinishi to'liqsimon, yuqori tomonga katta boldir g'adir-budirligiga o'tib ketadi; orqa yuzasida zich qavat silliq.

Katta boldir suyagining birinchi suyak nuqtasi uning tanasida homila hayotining 2-oyida paydo bo'ladi. Bola tug'ilishidan avval uning proksimal epifizida do'ngsimon o'simtlararo tepalikda epifizar suyak nuqtasi vujudga keladi. Yangi tug'ilgan chaqaloqning katta boldir suyagi (24-b rasm) nisbatan qisqa, yuqori uchi yo'g'on va orqaga egilgan. Tanasi uchburchak shaklida, oldingi qirrasini aniq bilinadi. O'rta qismida ilik kanali qisman hosil bo'ladi. Pastki uchi tog'aydan iborat. Emizikli davrda katta boldir suyagi yuqori uchi hisobiga o'sadi. Yuqori epifizidagi suyak nuqtasi o'sib ikkala do'ngsimon o'simtga tarqaydi. Suyakni distal uchida suyak nuqtasi paydo bo'ladi. Erta bolalik davrida suyak hajmi 2 marta kattalashadi, keyinchalik suyak o'sishda davom etib, yuqori uchi kattalashadi va shakli kattalarnikiga o'xshab qoladi. Tana relyefi aniq bilinadi. Bolalikning ikkinchi davrida suyak uchlari ko'ndalangiga o'sadi va uning bo'rtig'ida suyak nuqtasi yuzaga keladi; suyak tanasi va ilik bo'shlig'ini o'sishi tugallanadi. Pastki uchi suyak nuqtasi ichki to'piqni egallab tanasidan yupqa tog'ay bilan ajrab turadi. Suyakning pastki uchi tanasi bilan 16—19 yoshda, yuqori uchi 19—24 yoshlarda birikadi.

Kichik boldir suyagi (**fibula**, 24-a rasm) katta boldir suyagiga nisbatan ingichka va ikki uchi yo'g'on bo'lib, yuqorigi uchida kichik boldir suyagi boshchasi (**caput fibulae**) va uning uchi (**apex capitis fibulae**), medial tomonida esa katta boldir suyagiga birikadigan kichik boldir suyagi boshchasining bo'g'im yuzasi — **facies articularis capitis (fibulae)** joylashgan. Pastga tomon boshcha torayib kichik boldir suyagi bo'ynini (**collum fibulae**) hosil qilib suyak tanasiga o'tadi.

Kichik boldir suyagining tanasi (**corpus fibulae**) uch qirrali, o'zining bo'ylama o'qi atrofida biroz buralgan. Tanada oldingi qirra (**margo anterior**), orqa qirra (**margo posterior**) va katta boldir suyagiga qaragan suyaklararo qirra (**margo interossea**) tafovut qilinadi. Ular tashqi yuza (**facies lateralis**), orqa yuza (**facies posterior**) va ichki yuza (**facies medialis**) ni bir-biridan ajratib turadi. Suyakning pastki uchi kengayib, katta boldir suyagini medial to'pig'idan uzunroq bo'lgan tashqi to'piqni (**malleolis lateralis**) hosil qiladi. Tashqi to'piqning ichki tomonida oshiq suyak bilan birlashadigan silliq bo'g'im yuzasi (**facies articularis malleoli**), uning orqasida esa kichik boldir mushaklari payi o'tadigan lateral to'piq chuqurchasi (**fossa malleoli lateralis**) bor.

Rentgenoanatomiyasi. Old to'g'ri rentgenogrammada kichik boldir suyagi biroz S-simon yoki ravoqsimon bukilgan. Uning zich qavati va suyak iligi kanali kengligi juda o'zgaruvchan.

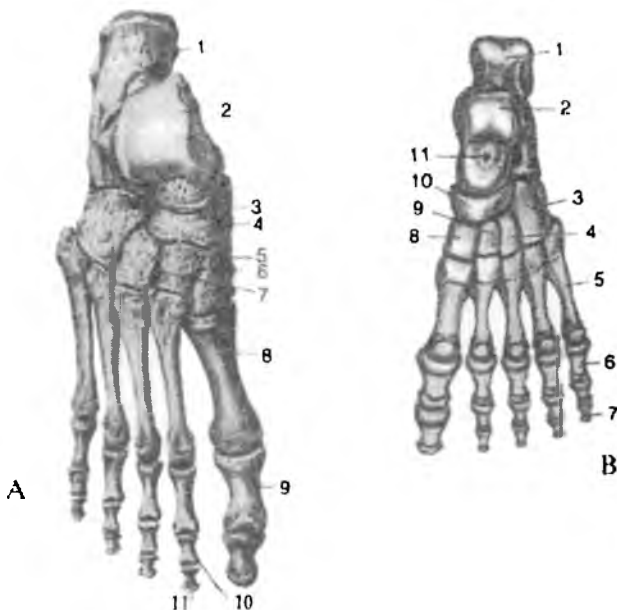
Kichik boldir suyagining birinchi suyak nuqtasi uning tanasida homila 2 oyligida paydo bo'ladi. Yangi tug'ilgan chaqaloqning kichik boldir suyagining (24-d rasm) tanasi suyaklangan, uchlari esa tog'aydan iborat bo'lib, pastki uchi yo'g'onroq, tanasi yassi, oldingi va orqa qirralari tekis bo'lib, ichki qirrasida biroz bilinadi. Emizikli davrda suyak bir tekis o'sadi. Pastki uchida suyak nuqtasi 2 yoshda paydo bo'ladi. Bolalikning birinchi davrida kichik boldir suyagi tanasi o'z shakliga ega bo'lib, suyak iligi kanali tanani egallaydi, yuqori uchida suyak nuqtasi vujudga keladi. Bu davrda pastki uchidagi suyak nuqtasi kattalashib tashqi to'piq o'z shaklini oladi. Bolalikning ikkinchi davrida suyak tuzilishi tugallanib, yuqori va pastki epifizlari tanasidan yupqa tog'ay qatlami bilan ajrab turadi. Balog'at davrida suyakning bo'yiga o'sishi to'xtaydi va pastki uchi 20—22 yoshda, yuqori uchi esa 24 yoshlarda tanasi bilan birikadi.

Oyoq panjasi suyaklari

Oyoq panjasi suyaklari (**ossa pedis**, 25-rasm) xuddi qo'l panjasiga o'xshab kaft oldi suyaklari, oyoq kafti suyaklari va oyoq panjasi barmoq suyaklaridan iborat.

Kaft oldi suyaklari (**ossa tarsi**) ikki qator (25-a rasm) joylashgan 7 ta g'ovak suyakdan iborat. Orqa (proksimal) qatorda 2 ta katta: oshiq va tovon suyaklari, oldingi (distal) qatorda qayiqsimon, lateral, oraliq, medial ponasimon va kubsimon suyaklar bor.

Oshiq suyak (**talus**) yirik bo'lib, uning boshchasi (**caput tali**), tanasi (**corpus tali**) va ularni birlashtirib turuvchi tor bo'yni (**collum tali**) tafovut qilinadi. Oshiq suyakning tanasi eng katta qismi. Uning yuqori qismida g'altaksimon hosila (**trochlea tali**) bo'lib, uning uchta bo'g'im yuzasi ko'rinadi, ulardan yuqori yuzasi (**facies superior**) katta boldir suyagining pastki bo'g'im yuzasi bilan, qolgan ikkitasi yon tomonda joylashgan medial va lateral to'piq yuzalari (**facies malleolaris medialis et lateralis**) shu nomdagi to'piq yuzasi bilan bo'g'im hosil qiladi.



25-rasm. A. Katta odamning o'ng oyoq panjasi suyagi. 1-calcaneus; 2-talus; 3-os cuboideum; 4-os naviculare; 5-os cuneiforme mediale; 6-os cuneiforme intermedium; 7-os cuneiforme laterale; 8-os metatarsale I; 9-phalanx proximalis; 10-phalanx media; 11-phalanx distalis. **B.** Chaqaloqning chap oyoq panjasi suyagi. 1-calcaneus; 2-talus; 3-os cuboideum; 4-os cuneiforme laterale; 5-os metatarsale-V; 6-phalanx proximalis; 7-phalanx distalis; 8-os cuneiforme mediale; 9-os cuneiforme intermedium; 10-os naviculare; 11-punctum ossificationis.

Lateral to'piq yuzasi medialiga nisbatan katta bo'lib oshiq suyakning lateral o'simtasigacha (**processus lateralis tali**) yetib boradi. G'altakning orqasidagi orqa o'simtani (**processus posterior tali**) bosh barmoqni bukuvchi uzun mushak payi medial va lateral do'nglikka (**tuberculum mediale et laterale**) bo'ladi. Oshiq suyakning pastki yuzasida tovon suyagi bilan birlashadigan uchta: oldingi, o'rta va orqa bo'g'im yuzalari (**facies articularis calcanea anterior, media et posterior**) bo'lib, o'rta va orqa bo'g'im yuzasi o'rtasidan egat (**sulcus tali**) o'tadi. Oshiq suyak boshchasi oldinga va medial tomonga yo'nalgan, unda qayiqsimon suyak bilan birlashadigan bo'g'im yuzasi (**facies articularis navicularis**) bor.

Tovon suyagi (**calcaneus**) oyoq panjasidagi eng katta suyak. U oshiq suyakning ostida joylashgan, uning tanasi orqa tomonda tovon suyagi do'ngligini (**tuber calcanei**) hosil qiladi. Uning ustki yuzasida oshiq suyak bo'g'im yuzalariga mos 3 ta: oldingi, o'rta va orqa oshiq suyagi bo'g'im yuzalari (**facies articularis talaris anterior, media et posterior**) bor. O'rta va orqa bo'g'im yuzalari o'rtasida tovon suyagi egati (**sulcus calcanei**), oshiq suyak egati bilan kaft oldi kovagini (**sinus tarsi**) hosil qiladi. Suyakning medial yuzasida oshiq suyakni ko'tarib turuvchi o'simta (**sustentaculum**

tali) bo'lib, uning lateral yuzasida uzun kichik boldir mushak payi egati (**sulcus tendo m. peronei longi**) o'tadi. Suyakning old uchida kubsimon suyak bilan birlashadigan kubsimon bo'g'im yuzasi (**facies articularis cuboidea**) bor.

Qayiqsimon suyak (**os naviculare**) medial tomonda oshiq suyak bilan uchta ponasimon suyaklar o'rtasida joylashgan. Uning proksimal botiq yuzasi oshiq suyak boshchasi bilan birlashadi. Distal yuzasi uch qismga bo'lingan bo'lib ponasimon suyaklar bilan birikadi. Suyakning ichki chekkasida orqa katta boldir mushagi birikadigan qayiqsimon suyak do'mbog'i (**tuberositas ossis navicularis**) bor.

Ponasimon suyaklar (**ossa cuneiformia**) oyoq kaftining medial chekkasida qayiqsimon suyak bilan I—III kaft suyaklari o'rtasida o'mashgan. Ularning eng kattasi medial ponasimon suyak (**os cuneiforme mediale**) I kaft suyagi asosi bilan, oraliq ponasimon suyak (**os cuneiforme intermedium**) II kaft suyagi bilan, lateral ponasimon suyak (**os cuneiforme laterale**) III kaft suyagi bilan bo'g'im hosil qiladi.

Kubsimon suyak (**os cuboideum**) lateral tomonda tovon suyagi bilan IV—V kaft suyaklari o'rtasida joylashgan bo'lib, ular bilan birlashadigan bo'g'im yuzalari bor. Bundan tashqari, uning medial tomonida tashqi ponasimon suyak bilan birlashadigan bo'g'im yuzasi mavjud. Kubsimon suyakning pastki tomonida kubsimon suyak bo'rtig'i (**tuberositas ossis cuboidea**), uning oldida uzun kichik boldir mushagining payi o'tadigan egati (**sulcus tendo m. peronei longi**) joylashgan.

Rentgenoanatomiyasi. Yon rentgenogrammada oshiq va tovon suyaklari xuddi bo'ylama kesma shaklida bo'lib, oshiq suyakda uning asosiy qismlarining tashqi chegarasi; tovon suyagida uning bo'g'im yuzasi joylashgan oldingi qismining tashqi chegarasi aniq ko'rinadi. Suyakning pastki yuzasi yupqa qavat zich modda bilan qoplangan bo'lib, uni tashqi chegarasi ko'pincha g'adir-budur bo'ladi. Tovuq dongiigining zich moddasi esa qalin. Oshiq va tovon suyaklari tanasi o'rtasida noto'g'ri to'rtburchak shaklidagi yorug'lik tovon sinusi ko'rinadi. Oyoq kaftining old to'g'ri tasvirida ichki tomonda joylashgan oshiq suyak boshchasi va tashqi tomonda joylashgan tovon suyagining oldingi qismini ko'rish mumkin. Oshiq suyak boshchasining yuzasi ko'tarilgan, tovon suyaginiki esa biroz egarsimon bukilgan. Oshiq suyak boshchasining oldida yarimoy shakldagi qayiqsimon suyak yotadi. Tovuq suyagi oldida oyoq panjasining tashqi tomonida joylashgan kubsimon suyak kvadrat shaklga ega. Qayiqsimon suyak oldida ponasimon suyak joylashadi.

Oyoq panjasi suyaklarining taraqqiyoti qo'l kafti suyaklaridan oldinroq boshlanib, ularda suyaklanish nuqtasi homila davrida paydo bo'ladi. Yangi tug'ilgan chaqaloqda kaft oldi suyaklarida (25-b rasm) kattalarga xos hamma qismlar bor. Ular asosan tog'aydan tuzilgan bo'lib, faqat oshiq, tovon va kubsimon suyaklarda suyak nuqtalari bor. Bu suyak nuqtalari tovon suyagida homila 6 oyligida, oshiq suyakda 7—8, kubsimon suyakda esa 9 oyligida paydo bo'ladi. Bola tug'ilganidan keyin oshiq, tovon va kubsimon suyaklardagi suyak nuqtalari kattalashib boradi. Emizikli davrda tashqi ponasimon, 2

yoshda medial ponasimon suyakda, 3—4 yoshlarda oraliq ponasimon suyakda, bolalikning birinchi davrida qayiqsimon suyakda suyak nuqtalari paydo bo'ladi. Bolalikning birinchi davrida tovon oldi suyaklarining o'sishi birmuncha tezlashib, suyak nuqtalari kattalashadi va tog'ayni butunlay egallaydi. Qo'shimcha suyak nuqtalari bolalikning birinchi davrida tovon suyagi do'mbog'ida, bolalikning ikkinchi davrida qayiqsimon suyak do'mbogida vujudga keladi. Balog'at davrida kaft oldi suyaklarining o'sishi tugab, kattalarga o'xshash tuzilishga ega bo'ladi. Bu davrda tovon va qayiqsimon suyak apofizlari tanasi bilan qo'shiladi.

Oyoq kafti suyaklari (**ossa metatarsalia**) 5 ta kalta naysimon suyakdan iborat. I kaft suyagi qisqa va yo'g'on, II kaft suyagi esa eng uzun. Oyoq kafti suyaklarida tanasi (**corpus**), boshchasi (**caput**) va asosi (**basis**) tafovut qilinadi. Ularning tanasi prizma shklida, qavariqligi kaft ustiga qaragan. I kaft suyagining asosi medial ponasimon suyak bilan, II va III kaft suyaklari asosi oraliq va lateral ponasimon suyaklari bilan, IV va V kaft suyaklari asosi esa kubsimon suyak bilan bo'g'im hosil qiladi. V kaft suyagining tashqi tomonida qisqa kichik boldir mushagi birikadigan V kaft suyagi do'mbog'i (**tuberositas ossis metatarsals V**) joylashgan.

Oyoq kafti suyaklari diafizlarida suyak nuqtasi homila hayotining 3-oyida paydo bo'ladi. Yangi tug'ilgan chaqaloq oyoq kafti suyaklari katta odam suyaklariga nisbatan qisqa, diafizi suyaklanib bo'lgan, uchlari katta va tog'aydan iborat. Kaft suyaklari epifizlarida 3 yoshda faqat bitta uchida qo'shimcha suyak nuqta ko'rinadi, bu nuqta I kaft suyagining proksimal uchida, qolgan kaft suyaklarini distal uchida paydo bo'ladi. Suyaklarning ikkinchi uchi esa tanasidagi suyak nuqta hisobiga suyaklanadi. Epifizlar tanasi bilan 12—16 yoshlarda birikadi.

Oyoq panjasi barmoq suyaklari (**ossa digitorum pedis**) qo'lga nisbatan qisqa va yo'g'on. II—V barmoqlar uchta (proksimal, o'rta va distal), I barmoq (**hallux**) esa ikki: proksimal va distal falangalardan iborat. Barmoq falangalarining tanasi (**corpus phalangis**), boshchasi (**caput phalangis**) va asosi (**basis phalangis**) tafovut qilinadi. Proksimal va o'rta falangalarning tanalari kaft orqasi tomonga biroz qavargan. Proksimal falangalarning asosida kaft suyagi boshchasi bilan bo'g'im hosil qiladigan yassilashgan chuqurcha, o'rta va distal falangalarning asosida undan yuqorigi falanga bilan bo'g'im hosil qiladigan, qirra bilan bo'lingan ikkita yassi yuza bor. Distal falangalarda do'mboqcha (**tuberositas phalangis distalis**) mavjud.

Rentgenoanatomiyasi. Old to'g'ri rentgenogrammada kaft suyaklari va barmoq falangalari aniq ko'rinishga ega. Kaft suyaklarining asosi bir-biriga qavatlanadi. Kaft suyaklari va proksimal falangalar diafizlarida zich qatlam va suyak iligi bo'shlig'i takomillashgan.

Barmoq falangalarining birinchi suyak nuqtasi homila hayotining 3 oyida vujudga keladi. Yangi tug'ilgan chaqaloq barmoq falangalarining hammasini diafizida suyak nuqtasi bo'ladi. 3—4 yoshda barmoq falangalari asosida epifizar suyak nuqta paydo bo'lib, tanasi bilan qizlarda 16—17 yoshlarda, o'g'il bolalarda 18—20 yoshlarda qo'shiladi.

BOSH SKELETI

Bosh skeleti yoki kalla suyaklari tuzilishi jihatidan skeletning eng murakkab, ahamiyati jihatidan eng kerakli qismi; uning ichida odam uchun zarur bo'lgan bosh miya joylashgan. Kalla skeletining bu qismi **neurocranium** deb ataladi. Kalla suyagining ayrim qismlari sezgi a'zolari (eshituv-muvozanat, ko'ruv va hid bilish)ni qoplab, ularni tashqi muhit ta'siridan saqlab turadi. Bundan tashqari, kalla skeletining yuz qismi yoki visseral qismida ovqat hazm qilish va nafas a'zolari tizimining boshlang'ich qismlari joylashgan. Yuz qismi yana chaynov apparatiga ham kiradi, chunki bu qism suyaklariga chaynov mushaklari birikkan. Kalla skeletining ikki qismi bir-biridan faqat vazifasiga qarab emas, balki taraqqiyoti jihatidan ham farq qiladi.

Kalla suyaklarining taraqqiyoti

Kalla suyaklari homila orqa torining (**chorda dorsalis**) yuqori uchidan rivojlanadi. U uch taraqqiyot bosqichi: parda, tog'ay, suyak davrlarini o'taydi. Parda davri homila hayoti birinchi oyining oxiri va ikkinchi oyi boshlarida o'tib, bu davrda bosh miya mezenxima pardasi bilan o'ralib parda yoki birlashtiruvchi to'qimadan tuzilgan parda boshni hosil qiladi.

Kallaning yuz qismini hosil qiladigan birlashtiruvchi to'qima homila bosh ichagi devorini o'ragan bo'lib, mezodermaning ventral qismidan yoki yon qatlamlardan taraqqiy etadi. Homila taraqqiyoti ikkinchi oyining boshida o'ng va chap tomonlarida ikkita paraxordal tog'aylar paydo bo'ladi. Ular dastlab mayda bo'laklardan iborat bo'lib, so'ngra o'zaro qo'shiladi. Shu davrda **chorda dorsalis** ni old tomonida, oxirgi miyaning ostida ikkita bosh trabekullalari vujudga keladi. Shu bilan birga, hidlov, ko'ruv, eshituv va muvozanat a'zolarining ustini qoplagan parda xaltalar ham tog'ayga aylanadi. Dastlab alohida-alohida bo'lgan tog'aylar o'zaro qo'shilib, bosh miyaga kirayotgan qon tomirlar va chiqayotgan nervlarni o'raydi. Homila hayotining ikkinchi oyi oxiri va uchinchi oyi boshlarida tog'ay boshning ichki va tashqi asosi o'z shaklini oladi.

Kallaning miya hamda yuz qismi suyaklari endesmal yo'l bilan suyaklanadi. Kallaning yuz qismi suyaklari visseral ravoqlardan taraqqiy etadi. Homilada 5 juft visseral ravoqlar bo'lib, ular boshning yonbosh mezenxima qatlamlaridan bir juftidan paydo bo'ladi. Ularning birinchi jufti pastki jag' ravog'i bo'lsa, ikkinchisi gioid ravoqdir. Qolgan uchinchi, to'rtinchi va beshinchi juftlari jabra ravoqlari nomi bilan ataladi. Pastki jag' ravog'i ikki: kvadrat tanglay (**palatoquadratum**) va mekkel tog'ayi

bo'laklaridan iborat. Odamning kalla suyaklari taraqqiyotiga qarab 3 guruhga bo'linadi:

I. Bosh miya pardasini (kapsulasini) hosil qiluvchi suyaklar:

a) birlamchi yoki kalla qopqog'i suyaklari: ensa suyagining serbar qismi, chakka suyagining palla va nog'ora qismlari, peshona, tepa suyaklari;

b) ikkilamchi yoki kallaning asosi suyaklari: ponasimon suyak, ensa suyagining asosiy va yon qismlari, chakka suyagining tosh (piramida) qismi bilan so'rg'ichsimon o'simtasi.

II. Burun xaltasi (kapsulasi) bilan bog'lanib rivojlangan suyaklar:

a) birlamchi suyaklar: ko'z yoshi suyagi, burun va dimog' suyaklari;

b) ikkilamchi suyaklar: g'alvirsimon suyak, burunning pastki chig'anog'i.

III. Visseral ravoqlardan rivojlangan suyaklar:

a) harakatsiz suyaklar: yuqori jag', tanglay va yonoq suyaklari;

b) harakatchan suyaklar: pastki jag', til osti suyagi va eshituv suyakchalari (bolg'acha, sandoncha, uzangi).

Kallaning miya qismi suyaklari

Bu turkum suyaklar kalla gumbazi yoki qopqog'i suyaklari va kalla asosini hosil qiluvchi suyaklarga bo'linadi. Kalla qopqog'ini peshona suyagining palla qismi, tepa suyagi, ensa va chakka suyagining serbar qismi va ponasimon suyakning katta qanoti hosil qiladi. Yangi tug'ilgan chaqaloqda kallaning qopqog' qismi asosiga nisbatan katta. Bola hayotining birinchi yilida kallaning qopqog' qismi tez o'sadi va bir yoshga to'lganda uning uzunligi katta odam boshining 1/2 ga teng bo'ladi. Keyinchalik uning o'sishi sekinlashib, 20 yoshda doimiy shakl oladi. Bir yoshgacha bo'lgan bolaning kalla qopqog'i suyaklari elastik bo'lib, ularda zich (kompakt) qavat yaxshi takomillashgan. Tashqi qatlam va ichki qatlam o'rtasida ma'lum chegara bo'lmagani uchun bola kalla suyagi lat yeganda ichki qatlam ko'chmaydi. Kalla qopqog'i suyaklarining tashqi yuzasi silliq bo'lib, faqat choklar sohasidagina biroz g'adir-budirliklar bor. Suyaklarning ichki yuzasi ham tekis bo'lib, bola 5—6 oylik bo'lganda miya qattiq pardasi o'rta arteriyasi egati, vena bo'shliqlari egati paydo bo'la boshlaydi. Katta bolalarda kalla qopqog'i suyaklari tashqi va ichki zich qatlamdan va ular o'rtasida joylashgan g'ovak moddadan iborat bo'ladi. Suyaklarni ichki yuzasida suyak usti pardasi bo'lmay, miya qattiq pardasi unga yopishib turadi.

Kalla suyagi miya qismi asosini ensa suyagining asosiy va yon qismlari, ponasimon suyak, chakka suyagining tosh qismi, g'alvirsimon suyakning ilma-teshik plastinkasi hosil qiladi. Yangi tug'ilgan chaqaloq kalla suyagining asosi sagittal yo'nalishda cho'zilgan, ko'ndalangiga toraygan. Bola hayotining birinchi 7 yilida suyakning bu qismi bir tekis o'sadi va uning uzunligi katta odam kallasi asosini 1/2 ga teng bo'ladi. Bolalikning ikkinchi davrida kalla suyagi asosining o'sishi sekinlashadi va balog'at davrining ikkinchi yarmida u katta odamlarnikiga barobarlashdi.

Ensa suyagi

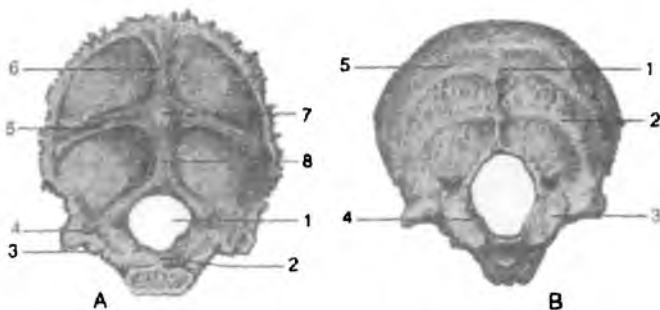
Ensa suyagi (**os occipitale**, 26-rasm) kallaning miya qismining orqa pastki sohasini hosil qiladi. Unda asosiy, yon qismlari va serbar qismi tafovut qilinadi. Bu qismlar o'zaro birikib, kalla bo'shlig'ini umurtqa kanali bilan qo'shuvchi katta teshikni (**foramen magnum**) hosil qiladi.

Asosiy qismi (**pars basilaris**) katta teshikni old tomonida joylashgan bo'lib, 18—20 yoshlarda ponasimon suyak tanasiga qo'shilib ketadi. Uning miya yuzasi tarnov shaklida bo'lib, ponasimon suyak tanasi bilan birgalikda yuza nishab (**clivus**)ni hosil qiladi. Uning lateral chekkasida pastki toshsimon vena egati (**sulcus sinus petrosus inferior**), pastki yuzasida halqum bo'rtig'i (**tuberculum pharyngeum**) ko'rinib turadi.

Yon qismlari (**pars lateralis**) juft, noto'g'ri shaklga ega. Uning pastki yuzasida atlantning ustki bo'g'im yuzasi bilan bog'im hosil qiluvchi ellips shaklidagi bo'g'im bo'rtig'i (**condylus occipitalis**) joylashgan. Uning o'rtasidan til osti nerv kanali (**canalis hypoglossalis**) o'tadi. Ensa bo'rtig'i orqasida chuqurcha (**fossa condularis**), uning tubida esa kanal (**canalis condylaris**) bor. Bo'g'im bo'rtig'ining yonboshida bo'yinturuq o'ymasi (**incisura jugularis**) bo'lib, u chakka suyagidagi shunday o'yma bilan qo'shilib bo'yinturuq teshigini (**foramen jugularis**) hosil qiladi. Yon qismning miya yuzasida sigmasimon vena egati (**sulcus sinus sigmoidei**) joylashgan.

Ensasuyagining serbar qismi (**squama occipitalis**) tashqariga qavargan keng plastinka shaklida.

Uning tashqi yuzasining o'rtasida tashqi ensa bo'rtig'i (**protuberantia occipitalis externa**) bor bo'lib, undan to katta teshikgacha o'rta chiziq bo'ylab tashqi ensa qirrasasi (**crista occipitalis externa**) yo'nalgan. Ensa bo'rtig'idan o'ng va chap tomonga pastga qarab egilgan yuqori ensa chizig'i (**linea nuchae superior**) yo'naladi. Unga parallel ravishda tashqi ensa qirrasining o'rta qismidan pastki ensa chizig'i (**linea nuchae inferior**)



26-rasm. Ensa suyagi. A. Ichki ko'rinishi. 1-for. magnum; 2-clivus; 3-sulcus sinus petrosi inferioris; 4-canalus condylaris; 5-sulcus sinus transversi; 6-sulcus sinus sagittalis superioris; 7-protuberantia occipitalis interna; 8-crista occipitalis interna. B. Tashqi ko'rinishi. 1-protuberantia occipitalis externa; 2-linea nuchae inferior; 3-condylus occipitalis; 4-pars lateralis; 5-linea nuchae superior.


boshlanadi. Bundan tashqari tashqi ensa bo'rtig'i ustida uncha yaxshi bilinmagan eng yuqorigi ensa chizig'i (**linea nuchae suprema**) joylashgan.

Ensa suyagi serbar qismining ichki botiq miya yuzasida joylashgan xochsimon tepalik (**eminentia cruciformis**) uni to'rtta chuqurchaga bo'ladi. Uning markazida ichki ensa bo'rtig'i (**protuberantia occipitalis interna**) joylashgan. U pastga tomon torayib ichki ensa qirrasiga (**crista occipitalis interna**) davom etadi. Undan yuqori tomonga qarab yuqorigi sagittal vena egati (**sulcus sinus sagittalis superior**) ketadi. O'ng va chap tomonga yo'nalgan ko'ndalang vena egati (**sulcus sinus transversus**) sigmasimon vena egatiga (**sulcus sinus sigmoideus**) o'tadi. Ensa suyagi serbar qismining ustki va yon chekkasi tishlari yaxshi bilinadi, u chakka va tepa suyaklari bilan birlashadi.

Yangi tug'ilgan chaqaloq ensa suyagi katta teshikni o'rab, bir-biridan tog'ay qatlam bilan ajralgan to'rt bo'lakdan iborat. Uning serbar qismi yumaloq shaklda bo'lib, tashqi yuzasida tashqi ensa bo'rtig'i ko'rinish turadi. Ichki yuzasi botiq va tekis, biroz bilingan xochsimon tepalik bor. Yon bo'laklari noto'g'ri shaklda. Uning tashqi tomonida bo'g'im bo'rtig'i, tagida til osti nervi kanali joylashgan. Asosiy qismi to'rtburchak shaklida. Uning oldingi chekkasi ponasimon suyakdan, yon chekkalari chakka suyagi piramidasidan tog'ay qatlamlar bilan ajragan. Ichki yuzasi biroz bukik qiyalik hosil qiladi. Tashqi tomonida halqum bo'rtig'i yaxshi bilinmaydi. Ensa suyagining taraqqiyoti uzoq vaqt davom etib, bolalikning birinchi davrida (4 yoshda) serbar va yon qismlari o'zaro qo'shilsa, asosiy qismi yon qismlari bilan bolalikning ikkinchi davrida (6—10 yoshlarda) qo'shiladi. Suyakning o'sishi o'smirlik davrida (20 yoshda) tugaydi.

Tepa suyagi

Tepa suyagi (**os parietale**, 27-rasm) bir juft suyak bo'lib, kalla qopqog'i yuqori yon qismlarini tashkil qiladi. U boshqa kalla suyaklariga nisbatan to'rt qirrali va to'rt burchakli, sirti gumbazsimon bo'rtib chiqqan plastinka shaklida tuzilgan. Uning uchta chekkasi tishli bo'lib, oldingi peshona chekkasi (**margo frontalis**) peshona suyagi bilan, ensa chekkasi (**margo occipitalis**) ensa suyagi bilan, yuqorigi sagittal chekkasi (**margo sagittalis**) shu nomdagi ikkinchi suyak bilan tishli chok hosil qiladi. Uning pastki tangasimon chekkasi (**margo squamosus**) ponasimon



27-rasm. Tepa suyagi. 1-margo frontalis; 2-margo squamosus; 3-tuber paritale; 4-margo occipitalis; 5-margo sagittalis.

suyakning katta qanoti va chakka suyagi pallasi bilan birikadi. To'rt qirra o'zaro birikib to'rtta burchakni: oldingi-yuqorigi peshona (**angulus frontalis**), oldingi-pastki ponasimon (**angulus sphenoidalis**), orqa-yuqorigi ensa (**angulus occipitalis**) va orqa-pastki so'rg'ichsimon burchaklarni (**angulus mastoideus**) hosil qiladi. Qavariq tashqi yuzasining markazida tepa bo'rtig'i (**tuber parietale**), undan pastroqda chakka mushaklari boshlanadigan ustki va pastki chakka chiziqlari (**lineae temporales superior et inferior**) joylashgan. Uning ichki botiq yuzasida yuqorigi sagittal vena egati (**sulcus sinus sagittalis superioris**) va arteriya egatlari (**sulci arteriosi**) bor. So'rg'ichsimon burchak sohasida sigmasimon vena egati (**sulcus sinus sigmoideus**) joylashgan. Yuqorigi sagittal vena egati bo'ylab turli kattalikdagi bosh miya to'rt pardasining paxion granulatsiyalari izlari (**foveolae granulores**) ko'zga tashlanadi.

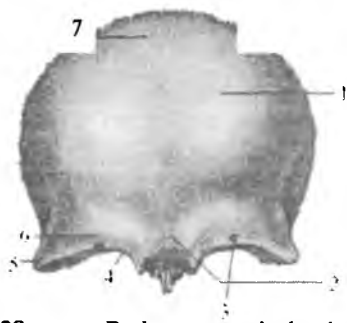
Tepa suyagi endesmal yo'l bilan suyaklanadi. Yangi tug'ilgan chaqaloqning tepa suyagi to'rtburchak shaklida, chekkalari tekis, burchaklari yumaloq bo'ladi. Tashqi yuzasida tepa bo'rtig'i bor, ichki yuzasi silliq. Uch yoshda ichki yuzasida qon tomir egatlari, to'rt yoshlarda esa chekkalarida chok tishlari paydo bo'ladi. Bolalikning birinchi davrida qon tomir egatlari chuqurlashib, sagittal vena egati shakllanadi, bolalikning ikkinchi davrida tepa suyagi relyefi tugallanadi. Tashqi yuzasida yuqori va pastki chakka chiziqlari vujudga kelib suyak tuzilishi kattalarnikiga o'xshab qoladi.

Peshona suyagi

Peshona suyagi (**os frontale**, 28-rasm) toq bo'lib, kalla qopqog'ining oldingi qismi va oldingi kalla chuqurchasini hosil qilishda ishtirok etadi. Unda uch qism: vertikal joylashgan serbar, juft ko'z kosasi va burun qismlari tafovut qilinadi.

Peshona suyagining serbar qismining (**squama frontalis**) tashqi qavariq yuzasi (**facies externa**) yon tomonlarida chakka yuzasiga (**facies temporalis**) o'tib ketadi. Serbar qismning tashqi yuzasida bir juft peshona bo'rtig'i (**tuber frontale**) bor, ularning o'rtasida burun usti sohasi (**glabella**) joylashgan. Suyak serbar qismini ko'z kosasi qismidan ko'z kosasi usti qirrasini (**margo supraorbitalis**) ajralib turadi. Bu qirraning burun qismiga yaqin joyida o'yma (**incisura supraorbitalis**) bor.

Ko'pincha bu o'yma teshikka (**foramen supraorbitale**) aylanishi mumkin. Ko'z kosasi usti qirrasini lateral tomonga yonoq suyagi bilan birikadigan yonoq o'simtasini (**processus zygomaticus**) hosil qilib



28-rasm. Peshona suyagi. 1-tuber frontale; 2-glabella; 3-for. supraorbitale; 4-margo supraorbitalis; 5-processus zygomaticus; 6-arcus superficialis; 7-squama frontalis.

tugaydi. Undan yuqoriga va orqaga qarab chakka mushagi birikadigan chakka chizig'i (**linea temporalis**) yo'naladi. Har bir qirradan yuqoriroqda qosh usti ravog'i (**arcus superciliaris**) bor. Peshona suyagi serbar qismining ichki (miya) yuzasi (**facies interna**) gorizontal joylashgan ko'z kosasi qismiga o'tadi. Serbar qismning ichki yuzasini oldingi tomonida peshona qirrasini (**crista frontalis**) bor. U orqa tomonga qarab o'rta chiziq bo'ylab yo'nalgan yuqoriga sagittal vena egatigacha (**sulcus sinus sagittalis superioris**) davom etadi. Peshona qirrasining asosida bosh miya qattiq pardasi yopishadigan ko'r teshik (**foramen caecum**) bor.

Peshona suyagining ko'z kosasi qismi (**pars orbitalis**) gorizontal joylashgan bir juft yupqa plastinkadan iborat. O'ng va chap ko'z kosasi qismlari o'zaro g'alvirsimon o'yama (**incisura ethmoidalis**) bilan ajralgan. Uning ustki miya yuzasida barmoq izlari (**impressions digitatae**) miya tepachalari (**jiga cerebrale**) bor. Pastki ko'z kosasi yuzasi (**facies orbitalis**) silliq va botiq bo'lib, ko'z kosasining ustki devorini hosil qiladi. Uning tashqi burchagida ko'z yoshi bezi chuqurchasi (**fossa glandulae lacrimalis**), ichki tomonida bilinar-bilinmas botiqlik — g'altak chuqurchasi (**fovea trochlearis**) hamda ko'z olmasining yuqoriga qiyshiq mushagi o'tadigan tog'ay g'altak birikadigan g'altak o'simtasi (**spina trochlearis**) joylashgan.

Peshona suyagining burun qismi (**pars nasalis**) taqasimon shaklda. U ko'z kosasi qismlarining o'rtasida joylashib g'alvirsimon o'ymani old va yon tomondan chegaralaydi. Uning oldingi tishli qismi burun suyaklari va yuqori jag' suyagining peshona o'simtasi bilan birikadi. Bu qismning o'rtasida burun qirrali o'simtasi (**spina nasalis**) bo'lib, burun to'sig'ini hosil qilishda qatnashadi. Uning o'ng va chap tomonlarida peshona bo'shlig'i (**sinus frontalis**) va uning tirqishi (**aperturae sinus frontalis**) bor.

Yangi tug'ilgan chaqaloqning peshona suyagi bir-biri bilan chok vositasida qo'shilgan ikki simmetrik bo'lakdan iborat bo'lib, har birida serbar, ko'z kosasi va burun qismi tafovut qilinadi. Uning serbar qismi uchburchak shaklda, tashqi tomonida peshona bo'rtig'i bor. Serbar qismning ichki yuzasi silliq, ko'z kosasi qismi uchburchak shakldagi yupqa plastinkadan iborat, uning miyaga qaragan yuzasi tekis. Ko'z kosasining yuqori qirrasini o'tkir. Burun qismi chekkasi notekis kichkina o'simta shakliga ega. Bu bo'laklarning o'zaro birikishi bola hayotining 6-oyidan boshlanib, 7—8 yoshlarda tugaydi. Agar ular birikmay qolsa, o'rtasidagi metopik chok (**utura metopica**) umr bo'yi qolishi mumkin. Erta bolalik davrida suyak ko'z kosasi qismining miyaga qaragan yuzasi qavariq bo'ladi va unda barmoq izlari yaxshi ko'rinadi. Bu davrda peshona bo'shlig'i hosil bo'la boshlaydi. Serbar qismning ichki yuzasi o'zgarib, peshona qirrasini paydo bo'ladi. Bolalikning birinchi davrida metopik chok birikishi hisobiga peshona suyagining o'sishi sekinlashadi. Peshona sinusi kattalashib, qosh usti ravog'i paydo bo'ladi. Palla chekkalarida tishlari ko'payadi. Bolalikning ikkinchi davrida peshona bo'shlig'ining hajmi kattalarning 1/2 qismiga teng bo'lib, uning taraqqiyoti 25 yoshlarda tugaydi.

G'alvirsimon suyak

G'alvirsimon suyak (**os ethmoidale**) kalla asosining oldingi qismida joylashgan bo'lib, burun bo'shlig'i va ko'z kosasining devorlarini hosil qilishda ishtirok etadi. U uch qismdan: gorizontaal joylashgan g'alvirsimon, o'rtada pastga yo'nalgan perpendikular plastinka va uning ikki tomonidagi g'alvirsimon labirintlardan iborat.

G'alvirsimon plastinka (**lamina cribrosa**) g'alvirsimon suyakning yuqori qismini hosil qiladi. U peshona suyagini g'alvirsimon o'ymasida joylashib, oldingi kalla chuqurchasi tubini hosil qiladi. Unda hidlov nervi ipchalari o'tadigan g'alvirsimon teshiklar (**foraminae cribrosae**) bor. G'alvirsimon plastinkaning ustida o'rtacha chiziqda xo'roz tojiga o'xshash o'simta (**crista galli**) joylashgan. U old tomonga bir juft xo'roz toji qanotlari (**ala cristae galli**) bo'lib davom etadi va peshona suyagi bilan birikib, ko'r teshikni (**foramen coecum**) hosil qiladi.

Perpendikular plastinka (**lamina perpendicularis**) noto'g'ri beshburchak shaklida. U pastga qarab, burun to'sig'ining yuqori qismini hosil qiladi.

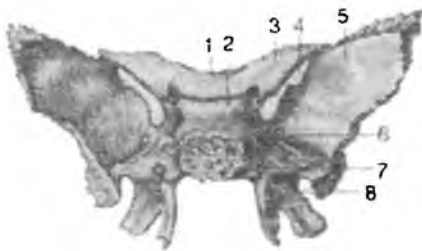
G'alvirsimon labirintlar (**labyrinthus ethmoidalis**) bir juft bo'lib, havo saqlovchi g'ovakli katakchalardan (**cellulae ethmoidales**) iborat. Ular oldingi (**cellulae ethmoidales anterior**), o'rtacha (**cellulae ethmoidales media**) va orqa katakchalarga (**cellulae ethmoidales posterior**) bo'linadi. G'alvirsimon labirint perpendikular plastinkaning o'ng va chap tomonlarida g'alvirsimon plastinkaning chekkalariga birikkan holda joylashadi. Uning burun bo'shlig'iga qaragan medial yuzasini perpendikular plastinkadan tor vertikal yoriq ajratib turadi. G'alvirsimon labirintlarning medial yuzasida yuqori va o'rtacha burun chig'anoqlari (**concha nasalis superior et media**) bor. Ba'zan uchinchi eng yuqori burun chig'anog'i (**concha nasalis suprema**) ham uchraydi. Chig'anoqlarning yuqori qismi labirintning katakchalariga birikkan, pastki chekkasi labirint bilan perpendikular plastinka o'rtasidagi bo'shliqda erkin osilib turadi. O'rtacha burun chig'anog'ining orqa qismida pastki burun chig'anog'i birikuvchi ilmoqsimon o'simta (**processus uncinatus**) bor. G'alvirsimon labirintlar lateral tomondan ko'z kosasini ichki devorini hosil qiladigan yupqa ko'z kosasi plastinkasi (**lamina orbitalis**) bilan qoplangan.

Yangi tug'ilgan chaqaloqning g'alvirsimon suyagi to'rt qismdan iborat bo'lib, emizikli davrda u bir tekis o'sadi. Ilma-teshik plastinka suyaklanib, labirintlar bilan qo'shiladi. Uch yoshda burun bo'shlig'ining shilliq pardasi labirint katakchalariga kiradi va uning tog'ayi so'rila boshlaydi. Bolalikning birinchi davrida perpendikular plastinka suyaklanib dimog' suyagigacha o'sib boradi. Davr oxirida labirint kataklari ichidagi tog'ay so'rilib bo'ladi va g'ovaklar hosil bo'ladi. Balog'at yoshida suyak taraqqiyoti tugab, kattalarnikiga o'xshab qoladi.

Ponasimon suyak

Ponasimon suyak (**os sphenoidale**, 29-rasm) juda murakkab tuzilgan bo'lib, kalla suyagining asosi o'rtasida deyarli barcha kalla suyaklari bilan

birlashgan holda joylashgan kalla asosi va yuz qismi chuqurchalarini hosil qilishda ishtirok etadi. Ponasimon suyakning tanasi, katta va kichik qanotlari va qanotsimon o'simtasi tafovut qilinadi. Ponasimon suyakning tanasi (**corpus**) noto'g'ri kub shaklida. Uning ichida havo saqlaydigan ponasimon bo'shliq (**sinus sphenoidalis**) bor. Bo'shliq to'siq (**septum sinium sphenoidalum**) vositasida ikkiga ajralgan



29-rasm. Ponasimon suyak. 1-corpus ossis sphenoidalis; 2-dorsum sellae; 3-ala minor; 4-fissura orbitalis superior; 5-ala major; 6-for. rotundum; 7-canal is pterygoideus; 8-processus pterygoideus.

bo'lib, tirqishlar (**aperturae sinus sphenoidalis**) orqali buran bo'shlig'iga ochiladi. Suyak tanasida oltita: yuqori yoki miyaga qaragan yuzasi, orqa, oldingi, pastki va ikkita yon yuzalari tafovut qilinadi. Suyak tanasi yuqori yuzasining o'rt qismidaturkegari (**sella turcica**) bo'lib, uning o'rtasidagi pofiz bezi joylashadigan pofiz chuqurchasi (**fossa hypophysialis**) bor. Uning old tomonidako'ndalang joylashgan egar do'mboqchasi (**tuberculum sellae**) bo'lib, oldida ko'ruv nervi kesishmasi egati (**sulcus prechiasmaticus**) yotadi. Gipofiz chuqurchasini orqa tomondan egar suyanchig'i (**dorsum sellae**) chegaralaydi. Egari suyanchig'ining tashqi chekkalari oldinga yo'nalib, orqa egilgan o'simalarni (**processus clinoides posteriors**) hosil qiladi. Suyak tanasining ikki yonboshida uyqu arteriyasi egati (**sulcus caroticus**) bor; tanasining yon yuzalari katta qanotga o'tib ketadi.

Ponasimon suyak tanasining oldingi yuzasi bilan pastki yuzasi o'rtasida aniq chegara yo'q. Oldingi yuzada joylashgan ponasimon qirra (**crista sphenoidalis**), uning pastki yuzasiga ponasimon tumshuq (**rostrum sphenoidale**) bo'lib davom etadi. Qirraning oldingi chekkasi g'alvirsimon suyakning perpendikular plastinkasiga birikib ketadi. Qirraning yon tomonlarida noto'g'ri shakldagi ponasimon chig'anoqlar (**conchae sphenoidales**) bo'lib, ikki tomonida joylashgan ponasimon bo'shliq teshiklarini chegaralab turadi.

Ponasimon suyak tanasining orqa yuzasi kattalarda ensa suyagining asosiy qismi bilan birikib ketadi.

Ponasimon suyakning kichik qanoti (**ala minor**) suyak tanasining yon tomonlaridan ikkita ildiz hosil qilib chiqqan juft plastinka shaklida bo'lib, ildizlar o'rtasida ko'ruv nervi o'tadigan ko'ruv kanali (**canalis opticus**) yotadi. Uning oldingi chekkasi tishlar vositasida peshona suyagining ko'z qismi va g'alvirsimon suyakning g'alvirsimon plastinkasi bilan birikadi; orqa chekkasi erkin bo'lib, medial tomonda miya qattiq pardasi birikadigan oldinga egilgan o'simta (**processus clinoides anterior**) bo'lib tugaydi. Kichik qanotning yuqori yuzasi kalla bo'shlig'iga qaragan bo'lsa, pastki yuzasi ko'z kosasining ustki devorini hosil qiladi. Katta va kichik qanotlar o'rtasida ko'z kosasining yuqori tirqishi (**fissura orbitalis superior**) bor, undan ko'z kosasiga III, IV, VI juft bosh miya nervlari va ko'z nervi o'tadi.

Ponasimon suyakning katta qanoti (**ala major**) juft bo'lib tananing yon yuzasidan boshlanadi. Uning to'rtta yuzasi tafovut qilinadi. Miyaga qaragan yuzasida (**facies cerebialis**) barmoq izlari (**impressiones digitatae**), miya tepachalari (**juga cerebrialia**) va arteriya egatlari (**sulci arteriosi**) bor. Katta qanotning tanaga yaqin joyida uchta teshik bor.

Boshqalardan yuqoriroq va oldinda uch shoxli nervning II shoxi o'tadigan yumaloq teshik (**foramen rotundum**), qanotning o'rtasida uch shoxli nervning III shoxi o'tadigan cho'zinchoq teshik (**foramen ovale**) joylashgan. Nisbatan kichkina qirrali teshik (**foramen spinosum**) katta qanotning orqa burchagida, undan miya qattiq pardasining o'rta arteriyasi o'tadi, Ko'z kosasiga qaragan yuzasi (**facies orbitalis**) ko'z kosasining lateral devorini hosil qiladi. U to'rtburchakli silliq plastinka shaklida. Yuqori jag' yuzasi (**facies maxillaris**) uchburchak shaklida, qanot-tanglay chuqurchasiga qaragan bo'lib, unga yumaloq teshik ochiladi. Chakka yuzasi (**facies temporalis**) keng, uni chakka osti qirradi (**crista infratemporalis**) ikki qismga ajratadi. Yuqori katta qismi vertikal joylashib, chakka chuqurchasi devorini hosil qilishda qatnashadi. Pastki gorizontal joylashgan qismi chakka osti chuqurchasini ustki devorini hosil qiladi. Katta qanotning qirralari qo'shni suyaklar bilan birikadi. Uning **margo squamosus** si chakka suyagi pallasini bilan, **margo zygomaticus** si yonoq suyagi bilan, **margo parietalis** si tepa suyagi bilan, **margo frontalis** si esa peshona suyagi bilan birikadi.

Qanotsimon o'simtalar (**processus pterygoideus**) juft bo'lib tanadan katta qanot boshlanadigan joydan pastga qarab vertikal yo'nalgan. Ularning ichki yuzasi burun bo'shlig'iga qaragan bo'lsa, tashqi yuzasi chakka osti chuqurchasiga qaragan.

Qanotsimon o'simtaning asosida oldindan orqaga yo'nalgan qanotsimon kanal (**canalis pterygoideus**), uning oldingi chekkasida yuqoridan pastga tomon qanotsimon-tanglay egati (**sulcus pterygopalatinus**) o'tadi. Qanotsimon o'simtalar ikki: ichki plastinka (**lamina medialis**) va tashqi plastinkadan (**lamina lateralis**) iborat. Old tomonda plastinkalar birikkan. O'simta plastinkalari orqa tomonda bir-biridan uzoqlashadi va ularning o'rtasida qanotsimon chuqurcha (**fossa pterygoidea**) hosil bo'ladi. Pastga tomon ikkala plastinka o'zaro qanotsimon o'yma (**incisura pterygoidea**) bilan ajralgan. Qanotsimon o'simtaning ichki plastinkasi nisbatan ingichka va uzun bo'lib, uchida ilmoqsimon o'simtasi (**hamulus pterygoideus**) bor.

Yangi tug'ilgan chaqaloqning ponasimon suyagi to'rtta alohida qismdan tashkil topgan bo'lib, uning tanasi oldingi va orqa bo'lakdan iborat, o'zaro yupqa tog'ay qatlam bilan ajragan. Kichik qanotlar tananing oldingi qismi bilan birikkan bo'lsa, katta qanotlar undan tog'ay qatlam bilan ajraladi. Katta qanotlar yuzasi katta odamnikiga o'xshasa-da, ular yaxshi rivojlanmagan va nisbatan kichik. Qanotsimon o'simta oldinga va yon tomonga qiyshaygan. Emizikli davrda suyak tanasining oldingi va orqa qismlari o'zaro qo'shiladi. Uch yoshlarda katta qanotlar tanasi bilan birikib, ponasimon sinus paydo bo'la boshlaydi. Bolalikning birinchi davrida ponasimon suyak kattalarnikiga

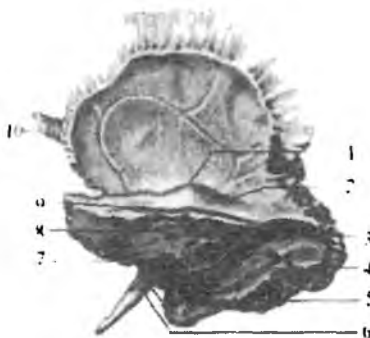
o'xshaydi, ammo uning relyefi to'liq takomillashmagan bo'ladi. Bolalikning ikkinchi davrida suyak relyefi kuchayadi va ponasimon sinus kattalashadi. Balog'at davrida suyak relyefida shaxsiy va jinsiy belgilar paydo bo'ladi. 15--18 yoshlarda ponasimon va ensa suyaklari o'zaro qo'shiladi.

Chakka suyagi

Chakka suyagi (**os temporale**, 30-rasm) bir juft bo'lib, murakkab tuzilgan. U kallaning yon devori va asosini hosil qilishda ishtirok etadi, ichida eshituv va muvozanat a'zosi joylashgan. Chakka suyagini **margo occipitalis**, **parietalis** va **sphenoidalis** qirralari bo'lib, ular vositasida qo'shni suyaklar bilan birlashadi. U old tomondan ponasimon, yuqoridan tepa va orqadan ensa suyaklari o'rtasida joylashib, pastki jag' suyagi bilan bo'g'im hosil qiladi. Chakka suyagi to'rt qismdan iborat: palla, nog'ora, piramida yoki toshsimon va so'rg'ichsimon qismlar. Bular o'zaro birikib tashqi eshituv yo'lini (**meatus acusticus externus**) hosil qiladi.

Chakka suyagining palla qismi (**pars squamosa**) tashqariga qavargan plastinka bo'lib, yuqori chekkasi tepa suyagi va ponasimon suyakning katta qanoti bilat tangasimon chok hosil qilib birikadi. Uning tashqi yuzasi (**facies temporalis**) silliq bo'lib, chakka chuquri (**fossa temporalis**) hosil bo'lishida ishtirok etadi. Bu yuzada vertikal yo'nalgan o'rta chakka arteriyasi egati (**sulcus arteriae temporalis mediae**) bor. Pallaning tashqi yuzasidan tashqi eshituv yo'lidan, yuqori va oldiroqdan yonoq o'simtasi (**processus zygomaticus**) chiqadi. U oldinga tomon yo'nalib, yonoq suyagi o'simtasi bilan birikadi va yonoq ravog'ini (**arcus zygomaticus**) hosil qiladi. Bu o'simta asosida pastki jag' suyagi bo'g'im o'simtasi bilan birlashadigan pastki jag' chuqurchasi (**fossa mandibularis**) joylashgan. Uni old tomondan bo'g'im do'mbog'i (**tuberculum articulare**) chegaralab turadi. Chuqurchaning orqa tarafidagi tepalik — **tuberculum retroarticulare** deb ataladi. Pallaning miyaga qaragan yuzasida (**facies cerebralis**) barmoq izlari (**impressionses digitatae**) va miya qattiq pardasi o'rta arteriyasi egati (**sulcus a. menengea media**) joylashgan.

Chakka suyagining nog'ora qismi (**pars tympanica**) uncha katta bo'lmagan, tarnovsimon egilgan plastinka bo'lib, eshituv teshigini old, orqa va past tomondan o'rab turadi. Bu teshik tashqi eshituv yo'lga (**meatus**



30-rasm. O'ng chakka suyagi. Ichki yuzasi. 1-eminentia arcuata; 2-tegmen tympani; 3-pars petrosa; 4-sulcus sinus sigmoidei; 5-apertura externa canaliculi cochleae; 6-processus styloideus; 7-apertura externa aqueductus vestibuli; 8-porus acusticus internus; 9-sulcus sinus petrosi superioris; 10-processus zygomaticus.

acusticus externus) davom etib nog'ora bo'shlig'igacha boradi. Nog'ora bo'shlig'ining lateral devorini hosil qilgan nog'ora qismi orqa tomonda nog'ora-so'rg'ichsimon tirqishi (**fissura tympanomastoidea**) vositasida so'rg'ichsimon o'simta bilan qo'shiladi. Eshituv yo'lini old tomonida nog'ora qismi nog'ora-palla tirqishi (**fissura tympanosquomosa**) hosil qilib palla bilan, tosh-nog'ora tirqishi (**fissura petrotympanica**) vositasida tosh qismi bilan birikadi.

Chakka suyagining piramidasi (**pars petrosa**) uch qirrali piramida shaklida bo'lib, suyak moddasining qattiqligi uchun tosh qismi deb ataladi. Uning ichida eshituv-muvozanat a'zosi joylashgan. Bu qism kallada gorizontalliyotadi, asosi orqaga va lateral tomonga qaragan bo'lib, so'rg'ichsimon o'simtaga o'tib ketadi. Piramidaning uchi erkin, oldinga va medial tomonga qaragan. Unda uchta oldingi, orqa va pastki yuzalar tafovut qilinadi. Oldingi va orqa yuzalar kalla ichiga qaragan bo'lsa, pastki yuzasi kalla asosining tashqi tomonidan yaxshi ko'rinadi. Uchta yuzaga mos yuqori, oldingi va orqa qirralar farqlanadi.

Piramidaning oldingi yuzasi (**facies anterior partis petrosae**) oldinga va yuqoriga qaragan. Lateral tomonga u chakka suyagi pallasining miya yuzasiga o'tib undan tosh-palla tirqishi (**fissura petrosquomosa**) bilan ajralib turadi. Shu tirqishning yonida piramidaning oldingi chekkasida mushak-nay kanali (**canalis musculotubarius**) teshigi bor. Piramidaning oldingi yuzasining o'rta qismida ravoqsimon tepalik (**eminentia arcuata**) ko'rinadi. U bilan tosh-palla tirqishi o'rtasida nog'ora bo'shlig'i tomi (**tegmen tympani**) joylashgan. Piramidaning uchiga yaqin uch shoxli nerv tugunining botig'i (**impressio trigemini**), undan chekkaroqda ikkita kichkina teshik bor. Katta tosh nervi kanali tirqishidan (**hiatus canalis nervi petrosi majoris**), katta tosh nervi egati (**sulcus nervi petrosi majoris**) boshlanadi. Bu teshikdan biroz oldinda va chekkada kichik tosh nervi kanali tirqishi (**hiatus canalis nervi petrosi minoris**) bor, undan kichik tosh nervi egati (**sulcus nervi petrosi minoris**) boshlanadi. Piramidaning yuqori chekkasi (**margo superior partis petrosae**) piramidaning oldingi yuzasini orqa yuzasidan ajratadi, undan ustki toshsimon vena egati (**sulcus sinus petrosi superioris**) o'tadi.

Piramidaning orqa yuzasi (**facies posterior partis petrosae**) orqaga va medial tomonga qaragan.

Uning o'rta qismida ichki eshituv teshigi (**porus acusticus internus**) joylashgan. U ichki eshituv yo'liga (**meatus acusticus internus**) davom etib, uning tubidan yuz nervi kanali boshlanadi. Ichki eshituv yo'lidan chekkaroq va yuqoriroqda bosh miya qattiq pardasi o'simtasi kiradigan ravoq osti chuqurchasi (**fossa subarcuata**) bor. Undan past va lateral dahliz suv yo'lining tashqi teshigi (**apertura externa aqueductus vestibuli**) joylashgan.

Piramidaning orqa chekkasi (**margo posterior partis petrosae**) uning orqa yuzasini pastki yuzasidan ajratib turadi. Unda pastki toshsimon vena egati (**sulcus sinus petrosi inferioris**) o'tadi, uning tashqi uchida bo'yinturuq teshigi yonida chig'anoq kanalining tashqi teshigi (**apertura externa canaliculi cochleae**) bor.

Piramidaning pastki yuzasi (**facies inferior partis petrosae**) kalla asosining tashqi yuzasiga qaragan. Piramidaning asosiga yaqin joyda bo'yinturuq chuqurchasi (**fossa jugularis**) bo'lib, uni orqa tomondan bo'yinturuq o'ymasi (**incisura jugularis**) chegaralab turadi. U ensa suyagining shu nomli chuqurchasi bilan birikib bo'yinturuq teshigini (**foramen jugulare**) hosil qiladi. Oldida ichki uyqu arteriyasining kalla bo'shlig'iga o'tadigan kanalning tashqi tirqishi (**apertura externa canalis carotici**) bo'lib, kanal kallaning ichki yuzasiga ichki uyqu tirqishi (**apertura interna canalis carotici**) bo'lib piramidaning uchiga ochiladi. Uyqu arteriyasi kanali orqa devorida uning tashqi teshigiga yaqin joyda nog'ora bo'shlig'iga ochiladigan uyqu-nog'ora kanalchalari (**canaliculi caroticotympnici**) boshlanadi. Uyqu kanali tirqishi bilan bo'yinturuq teshigi o'rtasida tosh chuqurcha (**fossula petrosa**), uning tubida nog'ora kanalchasining pastki teshigi (**apertura inferior canaliculi tympani**) bor. Bo'yinturuq teshigining tashqi tomonida ingichka, uzun bigizsimon o'simta (**processus spinosus**) chiqib turadi. Uning orqasida bigizsimon va so'rg'ichsimon o'simtalar o'rtasida bigizsimon-so'rg'ichsimon teshik (**foramen stylomastoideum**) yotadi.

So'rg'ichsimon o'simta (**processus mastoideus**) tashqi eshituv yo'lining orqasida joylashib tashqi yuzasi qavariq va g'adir-budir, pastki uchi yumaloq. O'simtani ichki tomondan so'rg'ichsimon o'yma (**incisura mastoidea**) chegaralab turadi. O'ymadan ichkarida ensa arteriyasi egati (**sulcus arteriae occipitalis**) joylashgan. O'simtaichidaso'rg'ichsimon katakchalar (**cellulae mastoideae**) bo'lib, ular so'rg'ichsimon g'or (**antrum mastoideum**) vositasida o'rta quloqqa qo'shilib turadi. O'simtaning ensa suyagi bilan birikadigan joyda so'rg'ichsimon teshik (**foramen mastoideum**) ko'rinadi. Uning ichki kalla bo'shlig'iga qaragan ichki yuzasida sigmasimon sinus egati (**sulcus sinus sigmoidei**) joylashgan.

Chakka suyagi ichidagi kanallar

Uyqu kanali (**canalis caroticus**) orqali ichki uyqu arteriyasi o'tadi. U piramidaning pastki yuzasidagi kanalning tashqi tirqishidan boshlanib yuqoriga va oldinga yo'naladi hamda ichki tirqish bilan kalla ichiga kiradi.

Mushak-nay kanali (**canalis musculotubarius**) piramidaning oldingi chekkasi bilan palla qismi o'rtasidagi burchakdan boshlanib orqaga va yon tomonga yo'naladi, uni bo'ylamasiga gorizontol joylashgan to'siq ikki yarim kanalga ajratadi. Ustki nog'ora pardani taranglovchi mushak yarim kanalida (**semicanalis muscoli tensoris tympani**) shu nomli mushak yotadi. Pastki eshituv nayi yarim kanali (**semicanalis tubae auditivae**) eshituv nayining suyak qismini hosil qiladi. Ikkala yarim kanal ham nog'ora bo'shlig'ining oldingi devoriga ochiladi.

Yuz nervi kanali (**canalis facialis**) ichki eshituv yo'lining tubidan boshlanib, orqadan oldinga gorizontol yo'naladi. Katta toshsimon nerv tirqishi sohasida to'g'ri burchak shaklida bukilib tizzacha hosil qiladi, keyin orqaga va

lateral davom etib, nog'ora bo'shlig'ini aylanib, pastga vertikal tushadi va piramidaning pastki yuzasidagi bigizsimon-so'rgichsimon teshikda tugaydi. Kanal orqali shu nomli nerv o'tadi.

Uyqu-nog'ora kanali (**canaliculi caroticotympnici**) uyqu kanalining orqa devoridan uning tashqi teshigi sohasidan boshlanib, nog'ora bo'shlig'iga ochiladi. Undan shu nomdagi arteriya va nervlar o'tadi.

Nog'ora tori kanali (**canaliculus chordae tympani**) yuz nervi kanaldan bigizsimon-so'rg'ichsimon teshik ustidan boshlanib, oldinga yo'naladi va nog'ora bo'shlig'iga ochiladi. Undan nog'ora tori o'tadi.

Nog'ora kanali (**canaliculus tympanicus**) piramidaning pastki yuzasidagi tosh chuqurchaning tubidan boshlanib, yuqoriga ko'tariladi. Nog'ora bo'shlig'ining pastki devorini teshib o'tib, unga kiradi. Undan til-yutqin nervining nog'ora shoxi o'tadi.

So'rg'ichsimon kanal (**canaliculus mastoideus**) bo'yinturuq chuqurchasining tubidan boshlanib, nog'ora-so'rg'ichsimon tirqishda yakunlanadi, undan adashgan nervning quloq shoxi o'tadi.

Yangi tug'ilgan chaqaloqning chakka suyagi o'zaro tog'ay qatlam bilan ajragan to'rt alohida: palla, nog'ora, so'rg'ichsimon va toshsimon qismlardan iborat. Pallasi nozik, yupqa tashqi va ichki zich qatlamdan iborat bo'lib, g'ovak moddasi takomillashmagan. Bigizsimon o'simta bola tug'ilishidan avval va ikki yoshda paydo bo'ladigan ikkita suyak nuqtasidan suyaklanadi. Piramidaning so'rg'ichsimon qismi yaxshi takomillashmagan bo'lib, so'rg'ichsimon o'simta yo'q. Uch yoshgacha suyak bir tekis o'sadi. Nog'ora qismi o'sib, tashqi eshituv yo'lining suyak qismini hosil qiladi. Bolalikning birinchi davrida nog'ora qismi tuzilishi tugallanib kattalarnikiga o'xshab qoladi. Palla qismida bo'g'im yuzasi va do'mbog'i hosil bo'ladi. Piramidaning so'rg'ichsimon qismi kichik bo'lsa-da, so'rg'ichsimon g'or tomonidan g'ovaklar paydo bo'la boshlaydi. Bolalikning ikkinchi davrida suyak relyefi kuchayib suyak qismlarining birlashishi tugaydi. Balog'at davrida uning shaxsiy va jinsiy xususiyatlari paydo bo'ladi.

Kallaning yuz qismi suyaklari

Yuqori jag'

Yuqori jag' suyagi (**maxilla**, 31-rasm) juft suyak bo'lib, birmuncha murakkab tuzilgan. Uning tanasi va to'rtta o'simtasi bor. Yuqori jag' suyagining tanasi (**corpus maxillae**) ichida havo saqlaydigan yuqori jag' (**gaymor**) bo'shlig'i (**sinus maxillaris**) bo'lib, u burun bo'shlig'iga tirqish (**hiatus maxillaris**) orqali ochiladi. Tanasida to'rtta: oldingi, ko'z kosasi, burun va chakka osti yuzasi tafovut qilinadi.

Oldingi yuzasi (**facies anterior**) botiq bo'lib, ko'z kosasi yuzasidan ko'z kosasi osti qirrası (**margo infraorbitalis**) bilan ajralib turadi. Uning ostida qon tomir va nervlar o'tadigan ko'z kosasi osti teshigi (**foramen infraorbitalis**)

bor. Undan pastroqda it chuqurchasi (**fossa canina**) joylashgan. Oldingi yuzani ichki tomondan chegaralaydigan burun o'ymasi (**incisura nasalis**) oldingi burun o'simtasi (**spina nasalis anterior**) bo'lib tugaydi.

Ko'z kosasi yuzasi (**facies orbitalis**) bir oz botiqroq uchburchak shakldagi silliq yuza bo'lib, ko'z kosasining pastki devorini tashkil qiladi. Bu yuzaning medial chekkasi ko'z yoshi suyagi, g'alvirsimon suyakning ko'z kosasi plastinkasi va tanglay suyagining ko'z kosasi o'simtasi bilan birikadi. Uning pastki ko'z kosasi tirqishini (**fissura orbitalis inferior**) chegaralaydigan orqa erkin chekkasidan ko'z kosasi osti egati (**sulcus infraorbitalis**) boshlanadi. Oldinda u shu nomdagi kanalga (**canalis infraorbitalis**) o'tib yuqori jag'ning oldingi yuzasiga ko'z kosasi ostidagi teshik (**foramen infraorbitalis**) bo'lib ochiladi.

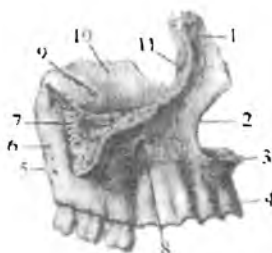
Chakka osti yuzasi (**facies infratemporalis**) chakka osti va qanot-tanglay chuqurchalarini hosil qilishda ishtirok etadi. Uni oldingi yuzasidan yonoq o'simtasining asosi ajratib turadi. Bu yuzada yuqori jag' suyagi bo'rtig'i (**tuber maxillae**), unda yuqori jag'ning orqa alveolar teshiklari (**foramina alveolaria posterior**) bor. Bu teshiklar suyak ichiga—**canales alveolaris** bo'lib ochiladi. Yuqori jag' bo'rtig'idan medialroqda vertikal yo'nalgan katta tanglay egati (**sulcus palatinus major**) joylashgan bo'lib, u shu nomdagi kanalni hosil qilishda ishtirok etadi.

Burun yuzasi (**facies nasalis**) burun bo'shlig'ining lateral devorini hosil qilishda ishtirok etadi. Unga tanglay suyagi va pastki burun chig'anog'i birikadi. Unda yuqori jag' bo'shlig'i tirqishi (**hiatus maxillaris**), undan oldinroqda esa ko'z yoshi egati (**sulcus lacrimalis**) bor. Bu ko'z yoshi suyagi va pastki burun chig'anog'i bilan birikib burun-ko'z yoshi kanalini (**canalis nasolacrimalis**) hosil qiladi. Uning oldida pastki burun chig'anog'i birikadigan chig'anoq qirrasini (**crista conchalis**) ko'ndalang joylashgan.

Peshona o'simtasi (**processus frontalis**) tananing oldingi va ko'z kosasi yuzalari o'rtasidan boshlanib, yuqori uchi peshona suyagining burun qismiga yetib boradi. Uning ichki yuzasida o'rta burun chig'anog'i birikadigan g'alvirsimon qirra (**crista ethmoidalis**) bor.

Yonoq o'simtasi (**processus zygomaticus**) suyakning yuqorigi lateral qismidan boshlanib yonoq suyagi bilan birlashadi.

Alveolar o'simta (**processus alveolaris**) suyak tanasidan pastga chiqib oldinga qarab qavargan plastinka. O'simtaning pastki chekkasi alveolar ravoqni (**arcus alveolaris**) hosil qiladi. Unda tish katakchalari (**alveoli dentales**) va ularning o'rtasida to'siqlar (**septa interalveolaris**) alveolar o'simtaning tashqi yuzasida esa alveolar tepachalar (**juga alveolaria**) bor.



31-rasm. O'ng yuqori jag' suyagi. 1-processus frontalis; 2-incisura nasalis; 3-spina nasalis anterior; 4-arcus alveolaris; 5-tuber maxillae; 6-for. alveolaria; 7-processus zygomaticus; 8-for. infraorbitale; 9-sulcus infraorbitalis; 10-facies orbitalis; 11-sulcus lacrimalis.

Tanglay o'simtasi (**processus palatinus**) suyakning burun yuzasidan boshlanib, gorizontal joylashadi. U qarama-qarshi o'simta bilan birikib qattiq tanglayni hosil qilishda qatnashadi. O'simtaning medial erkin chekkasida yuqoriga ko'tarilgan burun qirradi (**crista nasalis**) ko'rinadi, u dimog' suyagining pastki chekkasi bilan birikadi. O'simtaning ustki yuzasi silliq bo'lib burun bo'shlig'ining pastki devorini hosil qiladi.

Pastki yuzasida esa bo'ylama tanglay egatlari (**sulci palatini**), o'rta chokning oldingi uchida keskich kanal (**canalis incisivus**) teshigi bor; o'simtaning orqa chekkasi tanglay suyagini gorizontal plastinkasi bilan birikadi.

Yangi tug'ilgan chaqaloqning yuqori jag' suyagi yaxshi takomillashmagan, juda kichik bo'lgani uchun ko'z kosasining pastki qirradi alveolar o'simtaga yaqin. Peshona, yonoq, tanglay o'simtali yaxshi rivojlanmagan, alveolar o'simtasi biroz bilinadi. Emizikli davrda suyak ancha tez o'sadi. Alveolar o'simtaning tashqi tomonida tepachalar, o'simta ichida tish katakchalari va ular o'rtasida to'siqlar paydo bo'ladi. Erta bolalik davrida yuqori jag' tez o'sib, tanasi kattalashadi. Bolalikning ikkinchi davrida tishlar almashinuvidan so'ng suyak tanasi yanada kattalashadi.

Yonoq suyagi (**os zygomaticum**) yuz suyaklari orasida eng qattig'i bo'lib, kallaning miya va yuz qismi suyaklari (peshona, chakka, yuqori jag')ni bir-biriga qo'shib turadi. Yonoq suyagining joylashgan o'rniga qarab uchta yuza (yon yuza, chakka yuzasi, ko'z kosasiga qaragan yuza) va ikkita o'simtasi (peshona, chakka) tafovut qilinadi.

Yon yuzasi (**facies lateralis**) noto'g'ri to'rtburchak shaklida bo'lib, lateral tomonga va oldinga qarab biroz qavargan. Unda yonoq-yuz teshigi (**foramen zygomaticofaciale**) bor.

Chakka yuzasi (**facies temporalis**) silliq, chakka osti chuqurchasining oldingi devorini hosil qiladi. Unda yonoq-chakka teshigi (**foramen zygomaticotemporale**) bor.

Ko'z kosasiga qaragan yuzasi (**facies orbitalis**) ko'z kosasining lateral-pastki devorini va ko'z kosasi osti qirrasining lateral qismini hosil qilishda qatnashadi. Bu yuzada joylashgan yonoq-ko'z kosasi teshigi (**foramen zygomaticoorbitale**) suyak ichida ikkiga bolinib, lateral yuzasiga yonoq-yuz teshigi bilan, chakka yuzasiga esa yonoq-chakka teshigi bilan ochiladi.

Peshona o'simtasi (**processus frontalis**) yuqoriga yo'nalib, peshona suyagining yonoq o'simtasi va ponasimon suyakning katta qanoti bilan birikadi.

Chakka o'simtasi (**processus temporalis**) orqaga yo'nalib, chakka suyagi yonoq o'simtasi bilan qo'shilib yonoq ravog'ini (**arcus zygomaticus**) hosil qiladi.

Yangi tug'ilgan chaqaloq yonoq suyagi suyak tuzilishiga ega bo'lib, suyakka xos bolgan yuza va o'simtali bor. Uning peshona o'simtasi yonoq o'simtasidan ikki barobar keng. Bola hayoti davrida yonoq suyagi o'sa borib, bolalikning ikkinchi davrida kattalarnikiga o'xshaydi.

Ko'z yoshi suyagi (**os lacrimale**) bir juft, to'rtburchak shakldagi juda yupqa va nozik plastinka bo'lib, ko'z kosasi medial devorining oldingi qismini

hosil qilishda qatnashadi. Old va past tomondan yuqori jag'ning peshona o'simtasini bilan, orqa tomondan g'alvirsimon suyakning ko'z kosasi plastinkasi bilan, yuqoridan peshona suyagini ko'z kosasi qismini ichki chekkasi bilan chegaralanadi. Lateral yuzada joylashgan orqa ko'z yoshi qirrasini (**crista lacrimalis posterior**) pastga tomon ko'z yoshi ilmog'i (**hamulus lacrimalis**) bo'lib tugaydi. Ko'z yoshi qirrasining oldida joylashgan ko'z yoshi egati (**sulcus lacrimalis**) yuqori jag'ning shunday egati bilan qo'shilib ko'z yoshi xaltachasining chuqurchasini (**fossa saci lacrimalis**) hosil qiladi.

Ko'z yoshi suyagi yangi tug'ilgan chaqaloqda suyaklanib ulgurgan, uning relyefi katta odamnikiga o'xshash bo'ladi. Bola hayoti davomida bu suyak bosh suyaklarining o'sishiga mos ravishda kattalashib boradi.

Burun suyagi (**os nasale**) bir juft bo'lib, to'rtburchakli plastinka shaklida, u yassi suyaklar guruhiga kiradi. Ular ikki tomondan medial qirralari vositasida o'zaro birikib burun orqasini hosil qiladi. Yuqori qirrasini peshona suyagining burun qismiga, lateral chekkasi yuqori jag' suyagining peshona o'simtasiga birikadi. Pastki qirrasini erkin bo'lib, burun teshigini yuqori tomondan chegaralaydi.

Tanglay suyagi

Tanglay suyagi (**os palatinum**) juft bo'lib, ko'z kosasi, burun bo'shlig'i, og'iz bo'shlig'i va qanot-tanglay chuqurchasini hosil qilishda ishtirok etadi. U bir-biriga to'g'ri burchak hosil qilib birikkan gorizontaal va perpendikular plastinkalardan iborat.

Gorizontaal plastinka (**lamina horizontalis**) old tomondan yuqori jag'ning tanglay o'simtasini bilan, medial tomondan esa qarama-qarshi plastinka bilan o'rta chok hosil qilib birikadi va qattiq tanglayni (**palatum osseum**) vujudga keltiradi. Uning orqa chekkasi silliq va erkin bo'lib, ko'ndalangiga bukilgan; og'iz bo'shlig'iga qaragan pastki yuzasini (**facies palatina**) g'adir-budir, burun bo'shlig'iga qaragan yuzasini (**facies nasalis**) silliq. Gorizontaal plastinkaning medial chekkasida joylashgan dimog' suyagi birikadigan burun qirrasini (**crista nasalis**) orqa burun o'simtasini (**spina nasalis posterior**) o'tib ketadi.

Perpendikular plastinka (**lamina perpendicularis**) burun bo'shlig'ining lateral devorini hosil qilishda ishtirok etadi. Uning lateral yuzasida katta tanglay egati (**sulcus palatinus major**) joylashgan. Bu egat yuqori jag' va ponasimon suyak qanotsimon o'simtasidagi egatlar bilan birga katta tanglay kanalini (**canalis palatinus major**) hosil qilib, katta tanglay teshigini (**foramen palatinum majus**) bo'lib ochiladi. Gorizontaal plastinkaning medial yuzasida ikkita gorizontaal: o'rta burun chig'anog'i birikadigan yuqorigi g'alvirsimon qirra (**crista ethmoidalis**) va pastki burun chig'anog'i birikadigan pastki chig'anoq qirrasini (**crista conhalis**) bor. Tanglay suyagida uchta o'simtalar tafovut qilinadi: piramidal, ko'z kosasi va ponasimon.

Piramidal o'simta (**processus pyramidalis**) tanglay suyagining perpendikular va gorizontaal plastinkalari birikadigan joydan orqaga, pastga va

lateral tomonga chiqib, ponasimon suyak qanotsimon o'simtasining lateral va medial plastinkalari orasiga kiradi. Uning ichidan kichik tanglay kanallari (**canales palatines minores**) o'tib, kichik tanglay teshiklari (**foramina palatina minora**) bo'lib ochiladi.

Ko'z kosasi o'simtasi (**processus orbitalis**) oldinga va lateral yo'nalib, ko'z kosasining pastki devorini hosil qilishda ishtirok etadi.

Ponasimon o'simta (**processus sphenoidalis**) orqaga va medial tomonga yo'naladi va ponasimon suyak tanasini pastki yuzasiga birikadi. Ko'z kosasi o'simtasi bilan ponasimon o'simta o'rtasida ponasimon-tanglay o'ymasi (**incisura sphenopalatina**), ponasimon suyak bilan qo'shilganida ponasimon-tanglay teshigini (**foramen sphenoplatinum**) hosil qiladi.

Yangi tug'ilgan chaqaloq tanglay suyagining perpendikular plastinkasi qisqa va keng, gorizontall plastinkasi ingichka va qalin, o'simtalari yaxshi rivojlangan. Erta bolalik davrida perpendikular plastinka bo'yiga o'sadi. Uning ichki yuzasida chig'anoq qirrası yaxshi bilinadi, tashqi tomonida tanglay egati chuqurlashadi. Keyinchalik suyak bir tekis o'sib, bolalikning ikkinchi davri oxirlarida tuzilishi kattalarnikiga o'xshab qoladi.

Pastki burun chig'anog'i (**concha nasalis inferior**) juft, yupqa cho'zinchoq bukılgan plastinka shaklidagi suyak. Uning tanasini ichki yuzasi ko'tarılgan, tashqi yuzasi botiq. Yuqori chekkasi bilan yuqori jag' va tanglay suyagining chig'anoq qirrasiga birikadi. Uning yuqori chekkasida ko'z yoshi, yuqori jag' va g'alvirsimon o'simtalari bor. Pastki chekkasi erkin bo'lib, tashqariga buralgan. Uning ko'z yoshi o'simtasi (**processus lacrimalis**) yuqoriga ko'tarilib, ko'z yoshi suyagiga birikadi. Yuqori jag' o'simtasi (**processus maxillaris**) suyakning yuqori chekkasini tashqi tomonidan boshlanib pastga yo'nalib yuqori jag' bo'shlig'i teshigini qisman yopadi. G'alvirsimon o'simtasi (**processus ethmoidalis**) yuqoriga yo'nalib, g'alvirsimon suyakning ilmoqsimon o'simtasiga birikadi.

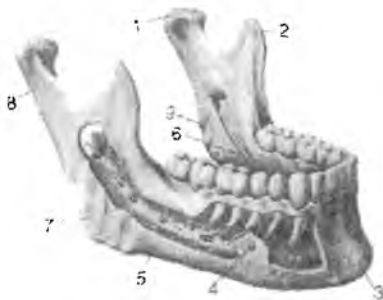
Pastki burun chig'anog'i yangi tug'ilgan chaqaloqda hali suyaklanib bo'lmagan, uning o'simtalari tog'aydan iborat. Bola hayoti davomida bir tekis o'sib, uning o'simtalari suyaklanadi. Bolalikning ikkinchi davrida o'sishi tezlashib, bola 13 yoshga kirganida tuzilishi kattalarnikiga o'xshab qoladi.

Pastki jag' suyagi

Pastki jag' suyagi (**mandibula**, 32-rasm) kalladagi birdan-bir harakatchan toq suyak bo'lib, chakka suyaklari bilan chakka-pastki jag' bo'g'imini hosil qiladi. Unda gorizontall joylashgan tanasi va vertikal yo'nalgan ikkita shoxi tafovut qilinadi.

Suyak tanasi (**corpus mandibulae**) taqasimon shaklda bo'lib, ichki va tashqi yuzalari tafovut qilinadi. Pastki jag' suyagining tanasi qalinlashgan asosi (**basis mandibulae**) va tishlar joylashadigan alveolar qism (**pars alveolaris**) dan iborat. Alveolar ravoqda 16 ta tish katakchalari (**alveoli dentalis**) va katakchalararo to'siqlar (**septa mteralveolaria**) bor. Uning tashqi tomonida alveola bo'rtmalari (**juga alveolaria**) joylashgan. Suyak tanasining oldingi qismida o'rtta chiziqda engak

do'mbog'i (**protuberantia mentalis**) ko'rinadi. Undan orqaroqda qon tomir va nervlar o'tadigan engak teshigi (**foramen mentale**) bo'lib, uning orqasidan boshlangan qiyshiq chiziq (**linea obliqua**) yuqoriga va orqaga yo'nalib, tojsimon o'simtaning asosida tugaydi.



32-rasm. Pastki jag'. 1-processus condylaris; 2-processus coronoideus; 3-protuberantia mentalis; 4-for mentale; 5-linea obliqua; 6-linea mylohyoidea; 7-tuberositas masseterica; 8-collum mandibulae; 9-tuberositas pterygoidea.

Tananing ichki yuzasini o'rta qismidan engak o'simtasi (**spina mentalis**) chiqadi. Uning yon tomonida pastki jag' asosida ikki qorinli mushak chuqurchasi (**fossa digastrica**), ustki chekkasining ikki tomonida esa til osti bezi

chuqurchasi (**fovea sublingualis**) joylashgan. Uning ostidan boshlangan jag'-til osti chizig'i (**linea mylohyoidea**) yuqoriga qiya yo'nalib tananing orqa uchiga boradi. Uning ostida jag' tishlari sohasida jag' osti bezi chuqurchasi (**fovea submandibularis**) ko'rinadi.

Pastki jag' suyagining shoxi (**ramus mandibulae**) tanasi bilan o'tmas burchak (**angulus mandibulae**) hosil qilib birikadi. Unda oldingi, orqa chekkalari va ichki, tashqi yuzalari tafovut qilinadi. Uning tashqi yuzasida chaynov bo'rtmasi (**tuberositas masseterica**), ichki yuzasida qanotsimon bo'rtma (**tuberositas pterygoidea**) bo'lib, ularga shu nomdagi mushaklar birikadi.

Suyak shoxi ikki: oldingi tojsimon o'simta (**processus coronoideus**) va orqa bo'g'im o'simtasi (**processus condylaris**) hosil qilib tugaydi. Ularning o'rtasida pastki jag' o'ymasi (**incisura mandibulae**) bor. Bo'g'im o'simtasida suyak boshchasi (**caput mandibulae**) va toraygan bo'yni (**collum mandibulae**), bo'yinning oldingi yuzasida qanotsimon chuqurcha (**fovea pterygoidea**) joylashgan. Suyak shoxining ichki yuzasida tilcha (**lingula mandibulae**) bilan chegaralangan pastki jag' teshigi (**foramen mandibulae**) bo'lib, u pastki jag' kanaliga (**canalis mandibulae**) davom etadi.

Yangi tug'ilgan chaqaloqning pastki jag' suyagi o'zaro birlashtiruvchi to'qimali qatlam vositasida ajralgan ikki bo'lakdan iborat. Pastki jag' tanasining asosi yaxshi takomillashmagan bo'lib, unda tish kurtaklari ko'rinadi. Engak osti do'ngi va o'simtasi yo'q. Tananing alveolar qismi yaxshi bilinmaydi. Pastki jag'ning tanasi shoxi bilan 140-150° burchak hosil qilib qo'shiladi. Bo'g'im o'simtasi kam rivojlangan, bo'yni qisqa va yo'g'on. Qisqa boshchasi tog'aydan iborat ko'ndalangan cho'zilgan.

Tojsimon o'simtasi nisbatan yaxshi rivojlangan, pastki jag' o'ymasi keng. Emizikli davrda suyak tez o'sadi, uning tanasi va shoxi kattalashadi. Bu davrda pastki jag'ning ikkala bo'lagi o'zaro qo'shilib bitta suyakni hosil qiladi. Kurak tishlar chiqishi hisobiga alveolar o'simtaning oldingi qismi o'sadi. Pastki jag'

o'simtalari va bo'yni uzayadi, ammo relyefi hali aniq bo'lmaydi. Erta bolalik davrida suyakning tanasi kattalashadi, burchagi 125—130° ga kamayadi. Bolalikning ikkinchi davrida pastki jag' suyagining tashqi relyefi yaxshi bilinadi va kattalarnikiga o'xshab qoladi. 20 yoshlarda suyak tanasi va shoxi o'rtasidagi burchak to'g'ri burchakka yaqinlashadi va shoxi vertikal joylashadi.

Til osti suyagi (**os hyoideum**) bo'yinda pastki jag' suyagi bilan hiqildoq o'rtasida joylashgan; uning tanasi, katta va kichik shoxlari tafovut qilinadi.

Suyak tanasi (**corpus**) bukilgan plastinka shaklida bolib old tomoni ko'tarilgan, orqasi botiq. Tananing o'ng va chap tomonidan yuqoriga va orqaga yo'nalgan katta shoxlar (**cornua majora**) boshlanadi. Kichik shoxlari (**cornua minora**) esa tanadan yuqoriga va orqaga qarab chiqadi.

Yangi tug'ilgan chaqaloqda til osti suyagi kattalarnikiga o'xshash bo'ladi. Bolalikning birinchi va ikkinchi davrlarida suyak ancha sezilarli o'sib, balog'at davrida uning kichik shoxlarida suyak nuqtasi paydo bo'lib, uning qismlari o'zaro 25-30 yoshlarda qo'shiladi.

Butun kalla

Kallaning miya qismi uning qopqog'i va tubi yoki asosidan tashkil topgan. Ular o'rtasidagi chegara tashqi ensa bo'rtig'idan boshlanib, yuqori ensa chizig'i bo'ylab so'rg'ichsimon o'simta asosiga, undan tashqi eshituv yo'li ustidan yonoq ravog'i va ko'z kosasi usti qirrasini bo'ylab peshona burun chokigacha boradigan shartli chiziqdan iborat.

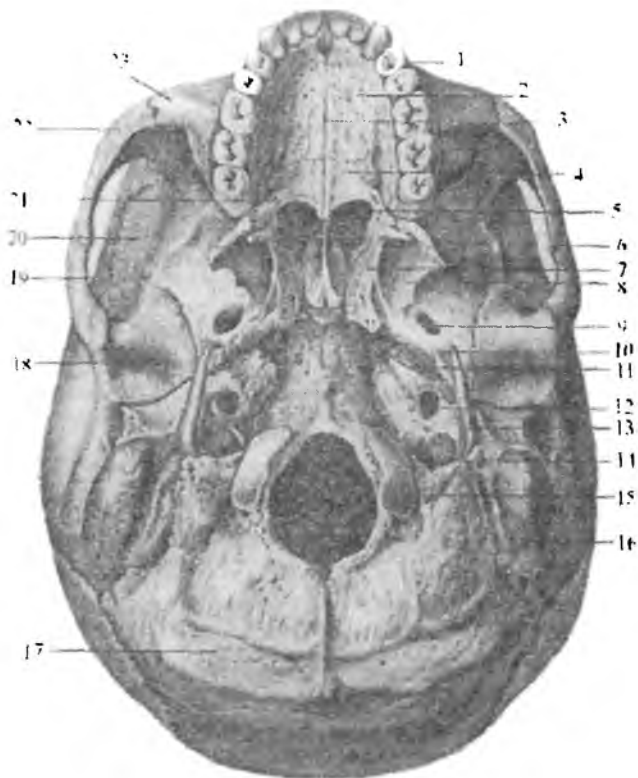
Kalla qopqog'ining (**calvaria**) peshona, ensa va chakka suyaklarining palla qismlari, tepa suyaklari, ponasimon suyak katta qanotini lateral bo'laklari hosil qiladi. Uning tashqi yuzasida tepa suyaklarining sagittal chekkalari o'rtasida sagittal chok (**sutura sagittalis**) joylashgan. Frontal sathda peshona suyagi serbar qismi bilan tepa suyaklari o'rtasida esa tojsimon chok (**sutura coronalis**) o'tsa, tepa suyaklari bilan ensa suyagi serbar qismi o'rtasida lambdasimon chok (**sutura lambdoidea**) yotadi. Kalla qopqog'ining ikki yon yuzasida tepa suyagining tangasimon chekkasi bilan chakka suyagi pallasi o'rtasida tangasimon chok (**sutura squamosa**) bor.

Kalla qopqog'ining ichki yuzasida yuqoridagi choklardan tashqari bosh miya pushtalarining botishidan hosil bo'lgan barmoq izlari, arteriya va vena egatlari (**sulci arteriosi et venosi**) bor.

Kalla asosida ham tashqi va ichki yuza tafovut qilinadi.

Kalla asosining tashqi yuzasi (**basis cranii externa**, 33-rasm) uch qismga bo'linadi. Uning oldingi qismi yuqori jag' suyagining alveolar o'simtasi va qattiq tanglaydan hosil bo'ladi. Bu qismda o'rta va ko'ndalang tanglay choklari (**sutura palatina mediana et transversa**), keskich kanal, katta va kichik tanglay kanallari joylashgan.

Kalla asosining o'rta qismi qattiq tanglayning orqa chekkasidan katta teshikning oldingi chekkasigacha davom etadi. Bu sohada cho'zinchoq, qirrali, yirtiq teshik (**foramen lacerum**), pastki jag' chuqurchasi, bo'g'im do'mbog'i,



33-rasm. Kalla asosining tashqi yuzasi. 1-maxilla; 2-processus palatinus; 3-sutura palatina mediana; 4-lamina horizontalis ossis palatini; 5-choanae; 6-arcus zygomaticus; 7-lamina medialis processus pterygoidei; 8-lamina lateralis processus pterygoidei; 9-for. ovale; 10-for. spinosum; 11-for. lacerum; 12-for. caroticum externum; 13-processus styloideus; 14-for. jugulare; 15-condylus occipitalis; 16-processus mastoideus; 17-os occipitale; 18-os temporale; 19- os parietale; 20-os sphenoidale; 21-os palatinum; 22-os zygomaticum; 23-maxilla.

tashqi uyqu tirqishi, mushak-nay kanali (**canalis musculotubarius**), bo'yinturuq chuqurchasi va teshigi, halqum bo'rtig'i, bigzsimon o'simta, bigzsimon-so'rg'ichsimon teshik, tashqi eshituv yo'li joylashgan.

Kalla tashqi asosining orqa qismi katta teshikning oldingi chekkasidan yuqori ensa chizig'igacha boradi. Unda bo'g'im bo'rtig'i, bo'rtiq chuqurchasi va teshigi, til osti nervi kanali, so'g'ichsimon o'simta, so'rg'ichsimon o'yma, ensa arteriyasi egati, tashqi ensa bo'rtig'i, yuqori va pastki ensa chiziqdari joylashgan.

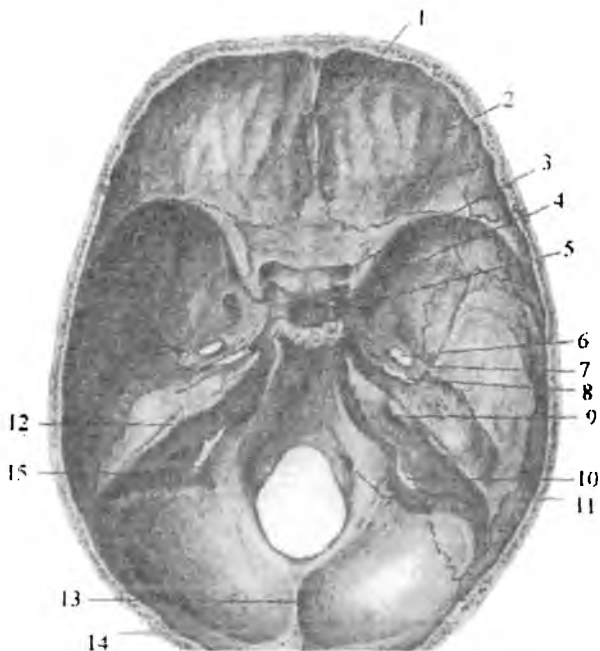
Yangi tug'ilgan chaqaloqning qattiq tanglayi uch suyakdan: keskich suyak, yuqori jag' suyagining tanglay o'simtasi va tanglay suyagining gorizontall plastinkasidan hosil bo'lgan. Ularda tanglay yassi, katta va yuzasi silliq. Bir yoshda tanglay gumbazi paydo bo'la boshlaydi va bolalikning ikkinchi davrida relyefi kattalarnikiga o'xshab qoladi.

Kalla tashqi asosining oʻrta va orqa qismlarini hosil qiluvchi suyaklar alohida qismlardan iborat. Pastki jagʻ chuquri yassi, unda boʻgʻim boʻrtigʻi va soʻrgʻichsimon oʻsimtalar, ensa chiziqlari yoʻq. Bolalikning ikkinchi davrida kallaning tashqi asosi kattalarnikiga oʻxshagan boʻlib, faqat ponasimon suyak tanasi ensa suyagi bilan birikmagan. Ular asosan 16 yoshdan keyin birikadi.

Kalla asosining ichki yuzasi (**basis cranii interna**, 34-rasm) bosh miyaning pastki yuzasi relyefiga mos tekis boʻlmagan yuzaga ega. U uchta: oldingi, oʻrta va orqa kalla chuqurchasiga boʻlinadi.

Oldingi kalla chuqurchasi (**fossa cranii anterior**) peshona suyagining koʻz kosasi qismi, ponasimon suyakning kichik qanotlari va gʻalvirsimon suyakning gʻalvirsimon plastinkasidan hosil boʻlgan. Bu chuqurchada miya tepachalari va barmoq izlari, xoʻroz toji, koʻr teshik va peshona qirrasasi bor.

Oʻrta kalla chuqurchasi (**fossa cranii media**) ponasimon suyak tanasi va katta qanotlari, chakka suyagi piramidasiyining oldingi yuzasi va pallasidan hosil boʻlgan. Unda turk egari, gi pofiz chuqurchasi, koʻruv nervi kesishmasi egati, koʻruv kanali, uyqu arteriyasi egati, koz kosasining yuqori tirqishi (**fissura orbitalis superior**), yumaloq, choʻzinchoq, qirrali va yirtiq teshik (**foramen lacerum**), uch shoxli nerv botiqligi, katta, kichik toshsimon nervlar egati va tirqishi, nogʻora boʻshligʻi tomi va ravoqsimon tepalik joylashgan.



34-rasm. Kalla asosining ichki yuzasi. 1-crista galli; 2-pars orbitalis ossis frontalis; 3-canalisis opticus; 4-fossa hypophysialis; 5-for. rotundum; 6-for. ovale; 7-for. spinosum; 8-for. lacerum; 9-porus acusticus internus; 10-for. jugulare; 11-canalisis n. hypoglossis; 12-pyramis; 13-crista occipitalis interna; 14-sulcus transversus; 15-sulcus sigmoideus.

Orqa kalla chuqurchasi (**fossa cranii posterior**) eng chuquri bo'lib, uni chakka suyagi piramidasi orqa yuzasi, ponasimon suyak tanasining orqa yuzasi va ensa suyagi hosil qiladi. Unda katta teshik, nishab, ichki ensa qirrası, ichki eshituv yo'li, bo'yinturuq teshigi, til osti nerv kanali va sigmasimon vena egati bor.

Yangi tug'ilgan chaqaloqning kalla asosini ichki yuzasida oldingi kalla chuqurchasi nisbatan keng va qisqa; tubi yassi, ko'r teshik katta; barmoq izlari va yirtiq teshik yo'q. Katta qanotlar tanasi bilan birikmagan.

Orqa kalla chuqurchasi yassi, qiyalik gorizontall joylashgan. Xochsimon tepalik yaxshi bilinmaydi. Erta bolalik davrida oldingi kalla chuqurchasi bo'yiga, o'rta va orqa chuqurchalar bo'yiga va eniga kattalashadi.

Oldingi chuqurchada metopik chok bitib, o'rmda peshona qirrası paydo bo'ladi. Orqa kalla chuqurchasida xochsimon tepalik tuzilishi tugallanadi. Bolalikning birinchi davrida oldingi kalla chuqurchasi ko'proq ko'ndalangiga, o'rta va orqa chuqurchalar esa bir tekis o'sadi. Suyaklar relyefi kuchayib, choklar aniqlashadi, ko'r teshik bekila boshlaydi. Qiyalik uzayib vertikal holatga o'tadi. Ensa suyagi qismlari bir-biri bilan qo'shiladi. Bolalikning ikkinchi davrida kalla chuqurchalari ko'proq eniga o'sadi. Suyaklar relyefi kuchayadi.

Kallaning yuz qismi

Kallaning yuz qismini oldingi yuzasida ko'z kosasi, burun bo'shlig'i, yon yuzasida chakka, chakka osti va qanot-tanglay chuqurchalari joylashgan.

Ko'z kosasi (**orbita**) bir juft bo'lib, to'rt tomonli piramida shaklida. Uning asosi tashqariga va oldinga qaragan bo'lib, ko'z kosasiga kirishni (**aditus orbitae**) hosil qiladi. Uchi orqaga va ichkariga yo'nalgan, undan ko'ruv nervi kanali (**canalis opticus**) o'tadi. Ko'z kosasining to'rtta: ustki, pastki, ichki va tashqi devori bor.

Ustki devori (**paries superior**) gorizontall joylashgan bo'lib, biroz qavariq va silliq. Uni peshona suyagining ko'z kosasi qismi va ponasimon suyakning kichik qanotlari hosil qiladi. Bu devor bilan lateral devor o'rtasida ko'z yoshi bezi chuqurchasi (**fossa glandulae lacrimalis**) joylashgan. Ustki devorning medial chekkasida g'altak chuqurchasi, uning yonida ko'pincha g'altak o'simtasi uchraydi.

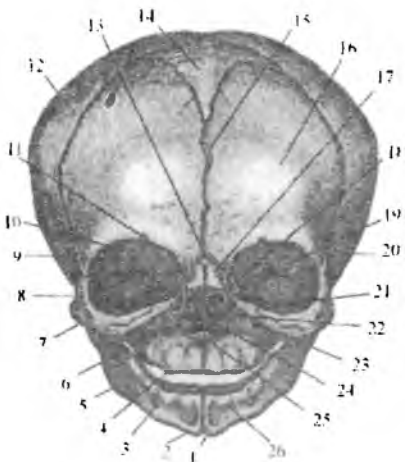
Medial devori (**paries medialis**) sagittal joylashgan. Uni yuqori jag' suyagining peshona o'simtasi, ko'z yoshi suyagi, g'alvirsimon suyakning ko'z plastinkasi, ponasimon suyak tanasi va peshona suyagining ko'z kosasi qismi hosil qiladi. Bu devorning oldingi qismida ko'z yoshi qopi chuqurchasi (**fossa saccus lacrimalis**) joylashgan. Pastga tomon bu chuqurcha burun-ko'z yoshi kanaliga (**canalis nasolacrimalis**) o'tadi va pastki burun yo'lga ochiladi. Ko'z yoshi xaltasi chuqurchasidan orqaroqda medial devorning yuqori qismida ikkita: oldingi g'alvirsimon teshik (**foramen ethmoidale anterius**) va orqa g'alvirsimon teshik (**foramen ethmoidale posterius**) bo'lib, ulardan shu nomdagi qon tomir va nervlar o'tadi.

Pastki devori (**paries inferior**) yuqori jag' suyagining ko'z kosasi yuzasi, yonoq suyagi va tanglay suyagining ko'z kosasi o'simtasidan hosil bo'lgan. Bu devorda ko'z kosasi osti egati (**sulcus infraorbitalis**) joylashgan. Bu egat yuqori jag' suyagining oldingi yuzasiga ochiladigan shu nomdagi kanalga davom etadi.

Lateral devori (**paries lateralis**) ponasimon suyak katta qanotining ko'z kosasi yuzasi, yonoq suyagining peshona o'simtasi va peshona suyagining yonoq o'simtasidan hosil bo'ladi. Bu devorda yonoq-ko'z kosasi teshigi (**foramen zygomaticoorbitale**) bor. Ko'z kosasining lateral va ustki devorlari o'rtasida ko'z kosasining yuqori tirqishi (**fissura orbitalis superior**) bo'lib, u o'rta kalla chuqurchasiga ochiladi. Lateral va pastki devor o'rtasida ko'z kosasining pastki tirqishi (**fissura orbitalis inferior**) ko'rinadi, u qanot-tanglay va chakka osti chuqurchalariga ochiladi.

Yangi tug'ilgan chaqaloqning ko'z kosasi (35-rasm) uning yuz skeleti yaxshi rivojlanmagani uchun nisbatan katta. Uning hajmi 6 sm³, kirish qismi cho'zinchoq shaklda. Ko'z kosasining ichki devori yaxshi rivojlanmagani uchun u uch qirrali prizma shaklida. Emizikli davrda ko'z kosasining kirish qismi suyaklari bir tekis o'smaydi, natijada uning ko'ndalang va vertikal o'lchamlari tenglashib doira shaklini oladi. Ko'z kosasi bo'shlig'i esa konussimon shaklga ega bo'ladi.

Erta bolalik davrida uning kirish qismi cho'zinchoq shaklida bo'lsa, bolalikning birinchi davrida to'rtburchak shaklini oladi. Bolalikning ikkinchi davrida esa shakli kattalarnikiga o'xshab qoladi.



Burun bo'shlig'i (**cavum nasi**) yuzning o'rtasida joylashgan bo'lib, uni yuqoridan kalla bo'shlig'i, ikki yonidan ko'z kosalari va yuqori jag' suyagi bo'shliqlari, pastdan og'iz bo'shlig'i o'rab turadi. G'alvirsimon va dimog' suyaklarining perpendikular plastinkalaridan hosil bo'lgan burunning suyak to'sig'i (**septum nasi osseum**), past tomonda burun qirrasiga mustahkamlanib uni ikki bo'lakka ajratadi. Burun bo'shlig'ining old tomonida yuqori jag' suyagining burun o'yimalari, yuqoridan burun suyaklari bilan chegaralangan burunning noksimon teshigi (**apertura nasi piriformis**) bor. Orqa tomonda burun

35-rasm. Chaqaloqning kalla suyagi. Old tomondan ko'rinishi. 1-symphysis mentalis; 2-tuberculum mentale; 3-for.mentale; 4-maxilla; 5-angulus mandibulae; 6-fossa canina; 7-for.zygomaticofaciale; 8-os zygomaticum; 9-pars squamosa ossis temporalis; 10-orbita; 11-incisura supraorbitalis; 12-os parietale; 13-burun usti liqidog'i; 14-fonticulus anterior; 15-metopik chok; 16-tuber frontale; 17-os nasale; 18-os lacrimale; 19-fissura orbitalis superior; 20-processus zygomaticus os frontale; 21-fissura orbitalis inferior; 22-apertura piriformis; 23-for. infraorbitale; 24-septum nasi; 25-spina nasalis anterior; 26-alveoli dentales.

bo'shlig'i xoanalar (**choanae**) vositasida halqumga qo'shiladi. Burun bo'shlig'ining uchta devori tafovut qilinadi.

Burun bo'shlig'ining ustki devorini burun suyaklari, peshona suyagining burun qismi, g'alvirsimon suyakning g'alvirsimon plastinkasi va ponasimon suyak tanasining pastki yuzasi hosil qiladi.

Burun bo'shlig'ining pastki devori yuqori jag' suyagining tanglay o'simtalari va tanglay suyagining gorizontall plastinkasidan hosil bo'lgan.

Burun bo'shlig'ining lateral devori murakkab tuzilgan. Uni yuqori jag' suyagining peshona o'simtasi, yonoq suyagi, g'alvirsimon labirintlar, tanglay suyagining perpendikular plastinkasi va qanotsimon o'simtaning medial plastinkasi hosil qiladi. Burun bo'shlig'ining lateral devorida uchta burun chig'anoq'i bo'lib, burunning yon devorini uchta burun yo'liga ajratadi.

Yuqorigi burun yo'li (**meatus nasi superior**) yuqorigi va o'rta burun chig'anoqlari o'rtasida joylashgan. Unga g'alvirsimon suyakning orqa katakchalari va ponasimon bo'shliq aperturasi ochiladi.

O'rta burun yo'li (**meatus nasi media**) o'rta va pastki burun chig'anoqlari o'rtasida joylashgan. Unga g'alvirsimon suyakning oldingi va o'rta katakchalari, peshona, yuqori jag' bo'shliqlari aperturasi va ponasimon-tanglay teshigi (**foramen spenopalatinum**) ochiladi.

Pastki burun yo'li (**meatus nasi inferior**) pastki burun chig'anoq'i bilan qattiq tanglay o'rtasida joylashgan. Uning oldingi qismiga ko'z yoshi-burun kanali (**canalis nasolacrimonal**) ochiladi.

Yangi tug'ilgan chaqaloqning burun bo'shlig'i (35-rasm) nisbatan kalta va tor, balandligi 18 mm, kengligi 7 mm. Kirish qismi noto'g'ri romb shaklida. Xoanalar uchburchak shaklida. Burun to'sig'i to'g'ri va qisqa bo'lib, tog'aydan iborat. Tashqi devoridagi to'rtta burun chig'anoqlari (eng yuqori, yuqori, o'rta va pastki) to'rtta burun yo'lini hosil qiladi. O'rta burun yo'li nisbatan katta, balandligi 6—7 mm va uzunligi 20 mm. Burunning yon bo'shliqlaridan yuqori jag' bo'shlig'i biroz rivojlangan, qolganlari taraqqiy etmagan. 7 yoshlarda g'alvirsimon suyak perpendikular plastinkasi suyaklanishi natijasida burun to'sig'i suyaklanib bo'ladi. Eng yuqori chig'anoq yo'qolib, yuqori burun yo'li kattalashadi. Bu davrda burunning kirish teshigi noksimon shakl oladi. Burun yon bo'shliqlarining rivojlanishi balog'at yoshida tugallanib, burun bo'shlig'ining jinsiy va shaxsiy xususiyatlari paydo bo'ladi.

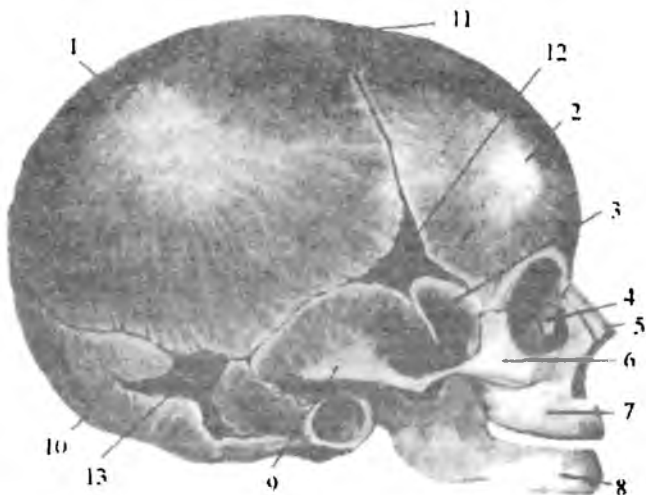
Suyak (qattiq) tanglay (**palatum osseum**) o'zaro o'rta chiziqda choklar vositasida birikkan o'ng va chap yuqori jag' suyaklari tanglay o'simtalari, hamda tanglay suyagi gorizontall plastinkalaridan hosil bo'ladi. Old va yon tomondan yuqori jag' suyagi alveolar o'simtalari bilan chegaralanadi. Suyak tanglay-og'iz bo'shlig'ining yuqorigi devorini hosil qilib, pastki yuzasi bukilgan. Uning o'rtasidan o'rta tanglay choki (**sutura palatina mediana**) o'tgan bo'lib, oldingi uchida keskich kanal (**canalis incisivus**) joylashgan. Yuqori jag' suyagi tanglay o'simtasining orqa chekkasini tanglay suyagi gorizontall plastinkasi birikkan joyda ko'ndalang tanglay choki (**sutura palatina transversa**) bor.

Kallaning yon qismida chakka, chakka osti va qanot-tanglay chuqurchalarini ko'rish mumkin.

Chakka chuqurchasi (**fossa temporalis**) orqa va yuqoridan chakkaning pastki chizig'i, pastdan chakka osti qirrası va yonoq ravog'ining oldingi chekkasi, oldindan yonoq suyagi bilan chegaralanadi. Bu chuqurchani chakka mushagi to'ldirib turadi. Yangi tug'ilgan chaqaloqning chakka chuqurchasi (36-rasm) yaxshi rivojlanmagan bo'lib, u chakka mushagi rivojlana borishi bilan barobar bolalikning birinchi davrigacha chuqurlashib boradi. Bu davrda chakka osti qirrası paydo bo'ladi. Balog'at yoshida chakka chuqurchasi chakka osti chuqurchasidan aniq ajraladi.

Chakka osti chuqurchasining (**fossa infratemporalis**) ustki devorini chakka suyagi va ponasimon suyakning katta qanoti, medial devorini qanotsimon o'simtaning lateral plastinkasi hosil qiladi. Uning oldingi devori yuqori jag' suyagi bo'rtig'i va yonoq suyagidan hosil bo'lgan. Chakka osti chuqurchasi old tomondan ko'z kosasining pastki tirqishi orqali ko'z kosasiga, ichki tomondan qanotsimon-yuqori jag' tirqishi (**fissura pterygomaxillaris**) orqali qanot-tanglay chuqurchasiga ochiladi.

Qanot-tanglay chuqurchasida (**fossa pterygopalatina**) uchta devor tafovut qilinadi. Uning oldingi devorini yuqori jag' suyagining bo'rtig'i, orqa devorini qanotsimon o'simtaning asosi, medial devorini tanglay suyagining perpendikular plastinkasi hosil qiladi. Lateral tomondan u chakka osti chuqurchasi bilan qo'shiladi. Qanot-tanglay chuqurchasi beshta teshik, kanal va yoriqiar vositasida kalla suyagining asosiy bo'shliqlari bilan qo'shiladi:



36-rasm. Chaqaloqning kalla suyagi. Yon tomondan ko'rinishi. 1-os parietale; 2-os frontale; 3-os sphenoidale; 4-os lacrimale; 5-nasale; 6-os zygomaticum; 7-maxilla; 8-mandibula; 9-os temporale; 10-os occipitale; 11-fonticulus anterior; 12-fonticulus sphenoidalis; 13-fonticulus mastoideus.

1. Ponasimon-tanglay teshigi (**foramen sphenopalatinum**) orqali burun bo'shlig'iga; 2, Yumaloq teshik (**foramen rotundum**) orqali o'rta kalla chuqurchasiga; 3. Ko'z kosasining pastki tirqishi (**fissura orbitalis inferior**) orqali ko'z kosasiga; 4. Katta tanglay kanali (**canalis palatums major**) orqali og'iz bo'shlig'iga; 5. Qanotsimon kanal (**canalis pterygoideus**) orqali kallaning tashqi asosiga.

Yangi tug'ilgan chaqaloqning qanot-tanglay chuqurchasi yaxshi rivojlanmagan, nisbatan keng, chuqur va qisqa bo'ladi. Erta bolalik davrida u bo'yiga uzayadi. 7 yoshda uning shakli kattalarnikiga o'xshab qoladi.

Chaqaloq kallasi

Chaqaloq kallasining (36, 37-rasmlar) miya qismi yuz qismiga nisbatan 8 marta (kattalarda 2 marta) katta bo'ladi. Suyaklar o'zaro tog'ay yoki biriktiruvchi to'qimalar vositasida birikkan. Peshona va tepa bo'rtiqlari yaxshi bilinadi, chaqaloq boshiga tepa tomondan qaraganda u to'rtburchak shaklida ko'rinadi. Peshona va pastki jag' suyaklari ikki bo'lakdan iborat. Chakka suyagi qismlari bir-biridan yaxshi bilingan biriktiruvchi to'qimali qatlarni bor tirqishlar bilan ajralgan. Kalla suyaklarida mushak bo'rtiqlari va chiziqlari yaxshi bilinmaydi. Chaqaloq kallasining asosiy belgilaridan biri bu liqildoqlardir. Ular hali suyaklanib ulgurmagan biriktiruvchi to'qimadan (pardadan) tashkil topgan bo'lib, kalla qopqog'ida joylashgan.

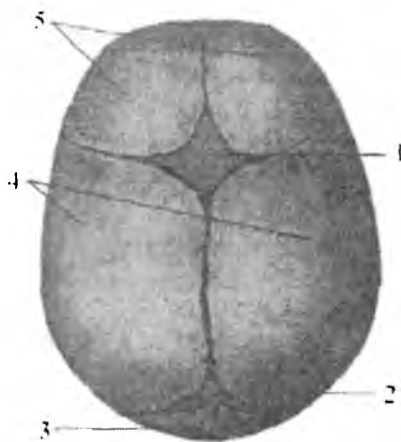
Oldingi (peshona) liqildoq (**fonticulus anterior**) (37-rasm) romb shaklida bo'lib, peshona suyagining ikki qismi va ikkita tepa suyaklari o'rtasida joylashgan. Bu liqildoq bola 2 yoshga to'lganida suyaklanib ketadi.

Orqa (ensa) liqildoq (**fonticulus posterior**) uchburchak shaklida bo'lib, ikkita tepa va ensa suyagining serbar qismi o'rtasida joylashgan. Bu liqildoq bola 2 oylik bo'lganida bekilib ketadi

Oldingi yon (ponasimon) liqildoq (**fonticulus sphenoidalis**) bir juft ponasimon suyak katta qanotining tepa, peshona va chakka suyagining pallasi bilan qo'shilgan yerda, u bola 2-3 oyligida bekilib ketadi.

Orqa yon (so'rg'ichsimon) liqildoq (**fonticulus mastoideus**) ham bir juft bo'lib chakka, tepa va ensa suyagining palla qismlari o'rtasida joylashadi, bola 2-3 oyligida suyaklanib bitadi.

Kalla qopqog'i suyaklarining chekkasi silliq, ular o'rtasida choklar bo'lmaydi. 3 yoshlarda suyak chekkasida



37-rasm. Chaqaloq kallasi (tepa tomondan ko'rinishi). 1-fonticulus anterior; 2-fonticulus posterior; 3-ensa suyagi pallasi; 4-tepa suyaklari; 5-peshona suyagi pallasi.

tishchalar paydo bo'la boshlaydi va yoshga qarab ular ko'payib tishli chok paydo bo'ladi.

Bola tug'ilganidan keyin kallaning o'sishi uch davrga bo'linadi. Birinchi davr 7 yoshgacha davom etib, unda kalla suyagi, ayniqsa, ensa suyagi tez o'sadi. Bola bir yoshga to'lguncha kalla suyagi 3 marta qalinlashadi. Kalla qopqog'i suyaklarida ichki va tashqi qatlam, ular o'rtasida **diploe** qavati hosil bo'la boshlaydi. Chakka suyagi so'rg'ichsimon o'simtasi o'sib, ichida so'rg'ichsimon katakchalar vujudga keladi. 7 yoshlarda peshona suyagi qismlari qo'shiladi va g'alvirsimon suyak qismlari birikadi.

Ikkinchi davr — 7 yoshdan to 13 yoshgacha davom etadi. Bu davrda kalla suyagi asosi sekin, ammo bir tekis o'sadi. Kalla qopqog'i suyaklari 6—8 va 11—13 yoshlarda tez o'sadi. Bu davrda kalla suyaklarining ayrim qismlari o'zaro birikadi.

Uchinchi davr— 13 yoshdan 20—23 yoshlargacha davom etadi. Bu davrda kallaning yuz qismi suyaklari tez o'sadi va jinsiy farqlar ko'rinadi. 13 yoshdan keyin suyaklarning qalinlashuvi davom etadi. 20 yoshda ponasimon va ensa suyaklari o'rtasidagi chok suyaklanib, kalla asosining bo'yiga o'sishi tugallanadi. 20, ayniqsa, 30 yoshdan keyin kalla qopqog'i choklari bitib ketadi.

Umumiy ma’lumotlar

Suyaklarning birlashuvi haqidagi bo‘lim artrologiya (**artrologia**) yoki sindesmologiya (**syndesmologia**) deb ataladi. Birlashmalar skelet suyaklarini bir butun qilib birlashtirib, ularning ma’lum bir harakatini ta’minlaydi. Suyaklarning birlashmalari har xil tuzilishga ega, ularda harakatchanlik, qattiqlik va pishiqlik kabi fizik xususiyatlar bor.

Birlashmalar 3 guruhga bo‘linadi:

1. Uzluksiz (harakatsiz) birlashmalarda suyaklar orasida bo‘shliq bo‘lmaydi.
2. Harakatchan birlashmalar yoki bo‘g‘imlar (sinovial birlashmalar)da suyaklar orasida bo‘shliq bo‘ladi.
3. Simfiz yoki yarim bo‘g‘imda suyaklar orasidagi tog‘ay yoki biriktiruvchi to‘qima o‘rtasida bo‘shliq bo‘ladi.

Uzluksiz birlashmalar (**synarthrosis**) juda pishiq, qattiq tuzilishga ega bo‘lib, harakati chegaralangan. Birlashmaning bu turida suyaklar orasida biriktiruvchi to‘qima yoki tog‘aylar bo‘ladi. Suyaklarni biriktirib turgan to‘qima turiga qarab uzluksiz birlashmalar uch turga bo‘linadi.

1. Fibroz tolali to‘qima vositasida birlashish (**articulationes fibrosae**). Agar suyaklarni birlashtiradigan to‘qima suyaklar taraqqiyotining parda davri holatida qolsa, fibroz birlashma hosil bo‘ladi. Bunda suyaklar o‘zaro pishiq tolali biriktiruvchi to‘qima vositasida birikadi. Bu xildagi birlashmalar 3 turda uchraydi:

1. Sindesmoz (**syndesmosis**). Suyaklar tolali biriktiruvchi to‘qimalar yordamida birlashadi, unda kollagen tolalar suyak usti pardasi bilan birikib ketadi. Sindesmozlarga boylamlar va suyaklararo parda kiradi.

Boylamlar (**ligamenta**) pishiq tolali biriktiruvchi to‘qimani tutam-tutam bo‘lib joylashishidan yuzaga keladi. Umurtqalar ravog‘i o‘rtasidagi sariq boylamlar elastik biriktiruvchi to‘qimadan tuzilgan. Umurtqa pog‘onasi oldinga egilganda ular cho‘ziladi va elastikligi tufayli qisqarib umurtqa pog‘onasining to‘g‘rilanishiga yordam beradi.

Suyaklararo parda (**membrana interossea**) uzun naysimon suyaklar tanasining o‘rtasida tortilgan serbar biriktiruvchi to‘qimadan tuzilgan parda; bilak va boldir suyaklari orasida bo‘ladi.

2. Choklar (**sutura**) fibroz birlashmalarning bir turi, ular yordamida kalla suyaklari birikadi. Choklar chekkasining tuzilishiga qarab uch turga ajratiladi:

a) tishli chok (**sutura serrata**) bir suyakning tishli chekkasi ikkinchi suyak tishlari orasiga kiradi. Ularning o‘rtasida biriktiruvchi to‘qima qatlami yotadi (tepa suyaklarining o‘zaro birlashuvi);

b) tangasimon chok (**sutura squomosa**) bir suyakning chekkasi baliq tangasiga o'xshab ikkinchi suyak ustiga chiqib turadi (chakka suyagi pallasining tepa suyagi bilan birlashuvi).

d) silliq chok (**sutura plana**) ikki suyakning tekis chekkalari yonma-yon yupqa biriktiruvchi to'qimali qatlam vositasida birikadi (yuz suyaklarining o'zaro birlashuvi).

3. Fibroz birlashmalarining turi (**gomphosis**)da bir suyak ikkinchi suyakka xuddi mix qoqqandek birikadi (tishlarni jag'ga birlashuvi), bunda tishlar bilan jag' o'rtasida yupqa biriktiruvchi to'qima qatlami **periodont** bor.

II. Sinxondroz (**synchondrosis**). Suyaklar o'zaro tog'aylar vositasida birlashadi. Suyaklarni birlashtiruvchi to'qima suyak taraqqiyotining 2-davrida vujudga keladi. Bu birlashmalar pishiq, kamharakat va sodda tuzilishga ega. Unda elastik tog'ay bo'ladi. Bu birlashma tog'ay butun hayot davomida qolsa, doimiy bo'ladi. Agar tog'ay suyaklanib birlashib ketsa, suyaklanib birlashish (**synostosis**) hosil bo'ladi (dumg'aza umurtqalarining birlashuvi).

Harakatchan birlashmalar yoki bo'g'imlar (**articulationes synovials**) nafaqat tuzilishining murakkabligi, balki vazifasi bilan ham farq qiladi. Bo'g'im bu a'zo, uning hosil bo'lishida suyak, tog'ay va xususiy biriktiruvchi to'qima ishtirok etadi. Bo'g'imning tuzilishida asosiy va yordamchi elementlar bor. Asosiy elementlar hamma bo'g'imlarda bo'lib, ularga suyaklarning bo'g'im yuzalari, bo'g'im tog'ayi, bo'g'im bo'shlig'i, bo'g'im xaltasi va sinovial suyuqlik kiradi.

Bo'g'im yuzalari (**facies articularis**) bo'g'im hosil qilishda ishtirok qiladigan suyaklarda bo'ladi. Har bir bo'g'im eng kamida ikkita bo'g'im yuzasidan hosil bo'ladi, ulardan biri turtib chiqqan bo'lib, bo'g'im boshchasini, ikkinchisi esa botiq holda, u bo'g'im chuqurchasini hosil qiladi. Turtib chiqqan yuzasi har doim keng bo'ladi. Agar suyaklarning bo'g'im yuzalari bir-biriga mos kelsa, kongruentli; shakli yoki kattaligi jihatidan mos kelmasa, inkongruentli deyiladi.

Bo'g'im tog'ayi (**cartilago articularis**) 0,2—1,5 mm gacha qalinlikda bo'ladi. Ular, asosan, gialin tog'ay bilan qoplangan bo'lib, faqat ba'zi bo'g'imlarda (chakka-pastki jag', to'sh-o'mrov) tolali tog'ay uchraydi. Bo'g'im tog'ayining tashqi yuzasi silliq, bu bo'g'im yuzalarini bir-birida sirpanishiga yordam beradi. Bo'g'im tog'ayi elastik bo'lib, harakat qilgan vaqtda suyaklarning uchlari lat yeyishdan saqlaydi.

Bo'g'im xaltasi (**capsula articularis**) suyaklarning bo'g'im hosil qiluvchi uchlari va ular o'rtasidagi bo'shliqni atrofidan o'raydi. Bo'g'im xaltasi bo'g'im yuzasining chekkasiga yoki bir oz chetroqqa yopishib, bo'g'imni germetik yopib turadi. U ikki: fibroz to'qimadan tuzilgan tashqi qavat va ichki sinovial membranadan iborat.

Tashqi fibroz qavat (**membrana fibrosa**) tolali biriktiruvchi to'qimadan iborat bo'lib, juda ko'p kollagen tolalari bo'ladi. U bo'g'im xaltasining mustahkamligini ta'minlaydi. Fibroz qavatga bo'g'imni mustahkamlaydigan boylamlar yopishgan bo'lib, bu joylari qalinlashib qoladi. Boylamlar birikmagan qismi esa yupqa, bu yerda bo'g'im xaltasini bo'rtib chiqqan joylari hosil bo'ladi.

Sinovial parda (**membrana synovialis**) xaltaning ichki qavati bo'lib, u bo'g'im ichidagi bo'g'im tog'ayidan boshqa hamma narsani o'rab turadi. Uning tarkibida kollagen va elastik tolalari bor. Ba'zi bir bo'g'imlarda sinovial parda burmalar (**plicae synovialis**) hosil qiladi; ular ichidagi yog' to'qimasi bo'g'im bo'shlig'i ichidagi bo'sh joylarini to'latib turadi. Sinovial parda qon, limfa tomirlari va nervlarga boy va juda sezuvchan. Shuning uchun bo'g'im yallig'langanida yoki shikastlanganda qattiq o'g'riq va harakatning chegaralanishi kuzatiladi. Sinovial parda bo'g'im ichiga sarg'ish rangli tiniq (sinovial) suyuqlik chiqaradi. Suyuqlik suyaklarning bo'g'im yuzalarini namlaydi va ularni sovitiq qizishdan saqlaydi. Bo'g'im bo'shlig'i (**cavum articulare**) sinovial parda bilan suyaklarning bo'g'im yuzalari o'rtasida tor yorig' shaklida bo'ladi. Uning shakli suyaklarning bo'g'im yuzalari hamda bo'g'im ichidagi yordamchi elementlarga bog'liq.

Bo'g'imlarning yordamchi elementlariga bo'g'im diski, menisklar bo'g'im labi va boylamlar kiradi.

Bo'g'im diski (**discus articularis**) bu tolali tog'aydan tuzilgan plastinka. U sinovial parda bilan o'ralib bo'g'im bo'shlig'i ichida suyaklarning o'rtasida joylashadi va bo'g'im xaltasiga birikib ketadi. Bunday disklar chakka-pastki jag' bo'g'imi, to'sh-o'mrov, bilak kaft usti suyaklari o'rtasidagi bo'g'imlarda bo'ladi. Bo'g'im diskining bir turi menisk (**meniscus articularis**) bo'lib, ular tizza bo'g'imida bo'ladi. Menisk bukilgan yarimoysimon yoki o'roqsimon shakldagi tog'ay plastinka, u bo'g'im ichida alohida boylamlar vositasida mustahkamlanadi. Disk va menisklar harakat vaqtida surilib suyaklarni bo'g'im yuzalarini bir-biriga moslab turadi va yurgan vaqtda amortizator vazifasini bajaradi.

Bo'g'im labi (**labrum articulare**) tolali tog'aydan tuzilgan halqa shaklida: u bo'g'im yuzasi qirrasiga birikib, uning yuzasini kengaytirib chuqurlashtirib bo'g'im boshchasiga moslashtiradi.

Boylamlar (**ligamenta**) bo'g'imlarni mustahkamlashda va harakatida muhim ahamiyatga ega. Bo'g'im xaltasiga nisbatan boylamlar 2 guruhga bo'linadi: 1. Bo'g'im sirti boylamlari (**ligg. extracapsularia**) bo'g'im xaltasining tashqarisida joylashib, ko'pincha unga birikib ketadi. 2. Bo'g'im ichi boylamlari (**ligg. intracapsularia**) bo'g'im xaltasi ichida joylashib sinovial parda bilan o'ralgan. Boylamlar vazifasiga qarab yo'naltiruvchi va ushlab turuvchilarga ajratiladi.

Bo'g'imlarning tasniflanishi

Bo'g'imlarning harakati bo'g'im yuzalarining tuzilishi (shakli, olchami, bukilganligi)ga qarab turli xil o'qlar atrofida bo'ladi. Organizmda bo'g'imlarning harakati frontal, sagittal va bo'ylama o'q atrofida bajariladi. 1. Frontal (ko'ndalang) o'q atrofida faqat bukish (flexio) va yozish (**extensio**) mumkin. 2. Sagittal (oldindan orqaga ketgan) o'q atrofida tanaga yaqinlashtirish (**adductio**) yoki uzoqlashtirish (**abductio**) harakati bajariladi. 3. Suyak o'zining bo'ylama o'q atrofida ichkariga va tashqariga buriladi (**rotatio**). 4. Doira hosil qilib aylanish

(circumductio), bunda suyakning erkin uchi birin-ketin barcha o'qlar atrofida harakat qiladi. Bo'g'imlarda harakat hajmi suyaklar bo'g'im yuzalarining shakliga, bo'g'im xaltasining keng yoki torligiga, bo'g'im atrofidagi boylamlar, paylar va mushaklarning soni va faoliyatiga bog'liq.

Bo'g'imlar bo'g'im hosil qilishda ishtirok etuvchi suyak yuzalari soniga qarab: oddiy bo'g'im (**articulatio simplex**) faqat ikkita suyak yuzasidan hosil bo'lgan va murakkab bo'g'im (**articulatio composita**) uch va undan ortiq bo'g'im yuzasidan tashkil topgan bo'g'imlarga bo'linadi. Bundan tashqari, kompleks bo'g'imlar (**articulatio complexa**) va hamkor bo'g'imlar tafovut qilinadi. Kompleks bo'g'imda bo'g'im yuzalari o'rtasida tog'ay plastinkasi bo'ladi. Hamkor bo'g'imda tuzilishi bir xil bo'lgan ikki alohida bo'g'im bir vaqtda bir xil faoliyatni bajaradi (o'ng va chap chakka-pastki jag' bo'g'imlari).

Bo'g'imlar harakat o'qining soniga qarab bir o'qli; ikki o'qli va ko'p o'qli bo'g'imlarga bo'linadi.

Bir o'qli bo'g'imlar unda ishtirok etayotgan suyaklar uchining bir-biriga mos kelishiga qarab uch turga bo'linadi:

1. Silindrik bo'g'im (**articulatio trochoidea**) bunda suyaklardan birining uchi silindr shaklida bo'lsa, ikkinchisida shunga mos kemtik bo'ladi (proksimal va distal bilak-tirsak bo'g'imi). Bunday bo'g'imning o'qi suyakning uzunasi bo'ylab o'tgani uchun shu o'q atrofida ichkariga (**pronatio**) yoki tashqariga (**supinatio**) buraladi.

2. G'altaksimon bo'g'im (**ginglymus**) bunda bo'g'im hosil qiluvchi suyaklardan birining uchi g'altak shaklida, ikkinchisining uchi esa shunga mos (barmoq falangalari o'rtasidagi bo'g'im) bo'ladi. Bunday bo'g'imda frontal sathda joylashgan ko'ndalang o'q atrofida bukish (**flexio**) va yozish (**extensio**) harakati bajariladi.

3. Vintsimon bo'g'im (**articulatio cochlearis**) g'altaksimon bo'g'imning bir turi bo'lib, g'altakning o'ymasi burama shaklida bo'ladi. Bir suyakning bo'g'im yuzasida suyak qirra bo'lsa, ikkinchi suyakning bo'g'im chuqurchasida yo'naltiruvchi egat (yelka-tirsak bo'g'imi) bo'ladi. Bu bo'g'imda ham harakat g'altaksimon bo'g'imga o'xshab ko'ndalang o'q atrofida bukish va yozish bo'ladi.

Ikki o'qli bo'g'imlar suyak uchlarning shakliga qarab uch turga bo'linadi:

1. Elli pssimon bo'g'imda (**articulatio ellipsoidea**) suyaklardan birining uchi ellips shaklidagi bo'g'im boshchasini hosil qilsa, ikkinchisi shunga mos chuqurcha hosil qiladi. Bunday bo'g'imda harakat ikki: frontal va sagittal o'q atrofida bo'ladi. Frontal o'q atrofida bukish va yozish, sagittal o'q atrofida yaqinlashtirish va uzoqlashtirish (bilak-kaft usti bo'g'imi) harakatlari bajariladi.

2. Egarsimon bo'g'imda (**articulatio sellaris**) suyaklarning uchlari bir-biriga mingashib turuvchi egar shaklida bo'ladi. Bunday bo'g'im birinchi kaft suyagi va trapetsiyasimon suyak o'rtasida uchraydi. Bu bo'g'imda harakat xuddi ellipssimon bo'g'imdagidek ikki o'q atrofida kechadi.

3. Do'ngli bo'g'imda (**articulatio condularis**) bir suyakning bo'g'im yuzasi do'ng, ikkinchisida esa shunga mos o'yiqlik (tizza bo'g'imi) bo'ladi. Bu

bo'g'imda harakat frontal o'q atrofida bukish va yozish bo'lsa, bo'ylama o'q atrofida burish bo'ladi.

Ko'p o'qli bo'g'implar unda ishtirok etadigan suyaklarning uchlari shakliga va bir-biriga nisbatan joylashishiga qarab uch turga bo'linadi:

1. Sharsimon bo'g'imda (**articulatio spherioidea**) suyaklardan bittasining uchi sharsimon, ikkinchisining uchi esa shunga mos chuqurchadan iborat. Bo'g'im chuqurchasi, odatda, kichikroq, shuning uchun bunday bo'g'imda harakat erkinroq va uch o'q atrofida: frontal o'q atrofida bukish va yozish; sagittal o'q atrofida tanaga yaqinlashtirish va uzoqlashtirish; o'q atrofida burish sodir bo'ladi. Bu asosiy harakatlardan tashqari sharsimon bo'g'implarda aylanma harakatlar (**circumductio**) ham bajariladi (gialin bo'g'imi).

2. Kosasimon bo'g'imda (**articulatio cotylica**) bo'g'imning chuqurchasi chuqur bo'lib, bo'g'im boshchasining yarmini o'ralib o'tadi. Unga ko'ra kosasimon bo'g'im harakati biroz (chanoq-son bo'g'imi) chegaralangan.

3. Yassi bo'g'imning (**articulatio plana**) bo'g'im yuzalari yassi, biroz bukilgan bo'lib katta shar yuzasining bir qismiga o'xshaydi. Ularda harakat uch o'q atrofida bo'lsa-da, bo'g'im yuzalari kichik bo'lgani uchun chegaralangan bo'ladi (umurtqalarning bo'g'im o'rtasidagi bo'g'im bo'lgani).

Birlashmalarning taraqqiyoti va yoshga qarab o'zgarishi

Homila taraqqiyotining boshlang'ich davrida hamma suyaklar o'zaro uzluksiz birlashmalarga o'xshab birikadi. Keyinchalik ular o'zgarib bo'g'implar hosil bo'ladi. Suyaklarning tog'ay qatlamlari bir-biri bilan mezenxima vositasida birikadi. Suyak birlashmalaridagi keyingi o'zgarishlar birlashmaning turiga qarab har xil bo'ladi. Agar uzluksiz birlashmalar hosil bo'lsa, mezenxima qatlami yupqalashib, fibroz yoki tog'ay to'qimaga aylanadi. Agar bo'g'implar yuzaga kelsa, homila olti haftaligida mezenxima qatlamida yorig' paydo bo'ladi. Birlamchi bo'g'im xaltasining chuqur qavati sinovial membranani hosil qiladi. Tizza, to'sh-o'mrov va chakka-pastki jag' bo'g'imlarida ikkita bo'g'im yorig'i bo'lib, ular o'rtasidagi mezenxima qatlami bo'g'im diskiga aylanadi. Bo'g'im ichi tog'ayining o'рта qismi so'rilib ketib, chekka qismlari suyaklarining bo'g'im yuzasi qirrasiga birikib, bo'g'imining tog'ay labini hosil qiladi.

Yarim bo'g'implar (**simfiz**) hosil bo'lganida suyaklar o'rtasidagi mezenximadan juda qalin tog'ay qatlami uning o'rtasidagi qavati o'rtasida esa kichkina yorig' hosil bo'ladi.

Yangi tug'ilgan chaqaloq bo'g'imining hamma tarkibiy qismlari anatomik nuqtayi nazardan shakllangan bo'lsa-da, ularning to'qima tuzilishida katta farq bor. Suyaklarning bo'g'im uchlari tog'aydan iborat. Ularda suyaklanish nuqtasi 1—2 yoshligidan boshlanib, to'qimachilik davrigacha davom etadi. Bola hayotining birinchi oylarida bo'g'im tog'ayi tolali tuzilishiga ega bo'lsa, uning o'zgarishi birinchi uch yilida tez, so'ngra sekinlashib, 9—14 yoshlarda to'xtaydi, bu yoshda u gialin tog'ayga aylanadi.

Yangi tug'ilgan chaqaloqning bo'g'im xaltasi tarang bo'lib, ko'pchilik boylarlari yaxshi takomillashmagan. Sinovial qavatda bola tug'ilganidan keyin burma va vorsinkalar soni ko'payadi hamda o'lchamlari kattalashadi, ularga qon tomir va nerv tolalari o'sib kiradi. 6—10 yoshga borib, vorsinkalar tuzilishi murakkablashib, ular shoxlanadi. 2—3 yoshlarda bola harakati faollashishi bilan bo'g'imning o'sishi ham tezlashadi. 3-8 yoshli bolalarning barcha bo'g'imlarida harakat doirasi kengayadi, bo'g'im xaltasi va boylarlarida kollagen tolalar soni ortib, ular qalinlashadi. Bo'g'im yuzalari, bo'g'im xaltasi va boylamlar hosil bo'lishi, asosan balog'at yoshida tugaydi, ammo bo'g'imlar o'zining mukammal tuzilishiga 23-25 yoshlarda yetadi.

Kalla suyaklarining birlashuvi

Kalla suyaklari o'zaro uzluksiz birlashmalarning bir turi bo'lgan choklar vositasida birlashadi. Ulardan faqat pastki jag' suyagi chakka suyagi bilan bo'g'im hosil qilib qo'shiladi.

Kalla qopqog'i suyaklari o'zaro tishli choklar (**sutura serrata**) hosil qilib birlashadi. Chakka suyagining palla qismi tepa suyagi bilan tangasimon chok (**sutura squamosa**) hosil qilsa, yuz suyaklari o'zaro silliq chok (**sutura plana**) yordamida qo'shiladi. Kalla asosida esa sinxondrozlar ham uchraydi.

Yangi tug'ilgan chaqaloqning kalla qopqog'i suyaklari choklar hosil qilmaydi. Ular o'rmda, suyak chekkalari o'rtasida qon tomirlarga boy va suyak hosil qiluvchi hujayralari bo'lgan 6 mm kenglikdagi biriktiruvchi to'qimali qatlam yotadi. Undan keyinchalik choklar paydo bo'ladi. Emizikli davrda suyaklarning chekkalari shakllana boshlaydi. Bo'lg'usi choklar o'rnidagi biriktiruvchi to'qimali qatlam torayib, suyak chekkalari bir-biriga yaqinlashadi. Erta bolalik davrida choklar kattalarnikiga o'xshash ko'rinishda bo'ladi. Keyinchalik choklar tishlarining soni, eni va bo'yi o'sib, balog'at davrida choklarning tuzilishi tugallanadi. Bolalarning kalla qopqog'i suyaklari o'rtasida beshta chok bor: 1. Bo'ylama chok (**sutura sagittalis**) peshona chokidan boshlanib, ensa suyagi pallasigacha boradi. 2. Tojsimon chok (**sutura coronalis**) peshona va tepa suyaklari o'rtasida, bo'ylama chok bilan kesishib o'tadi. 3. Lambdasimon chok (**sutura lambdoidea**) tepa suyaklari va ensa suyagi pallasi o'rtasida. 4 va 5. Tangasimon choklar (**sutura squamosa**) tepa suyagi va chakka suyagi pallasi o'rtasida.

Yangi tug'ilgan chaqaloqning kalla asosi suyaklari o'rtasi tog'ay to'qima bilan to'la. Ponasimon suyak tanasi va katta qanoti, ensa suyagi serbar, yon va asosiy qismlari o'rtasida vaqtinchalik sinxondrozlar bor.

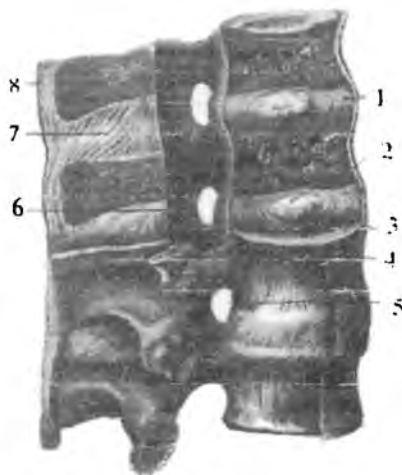
Chakka-pastki jag' bo'g'imi (**articulatio temporomandibularis**) juft, hamkor bo'g'im. U tuzilishi jihatidan ellipsimon bo'g'im turkumiga kiradi va pastki jag' suyagi boshchasi bilan chakka suyagi pastki jag' chuqurchasi o'rtasida hosil bo'ladi. Suyaklarning bo'g'im yuzalari fibroz tolali tog'ay bilan qoplangan. Bo'g'im diskining (**discus articularis**) chekkasi bo'g'im xaltasiga birikib ketganligi uchun, bo'g'im bo'shlig'ini ikki qavatga ajratadi.

Diskning ikki cheti baland, oʻrtasi chuqur boʻlib, suyaklarning boʻgʻim yuzalarini bir-biriga moslab turadi. Boʻgʻim xaltasi chakka suyagiga old tomondan boʻgʻim doʻmbogʻi, orqa tomondan esa tosh-nogʻora tirqishi sohasida yopishadi. Pastki jagʻ suyagi boʻgʻim oʻsimtasini old tomondan boshchasining chekkasi boʻylab biriksa, orqa tomondan boshchani orqa chekkasidan 0,5 sm pastroqda birikadi. Boʻgʻim xaltasining old tomoni orqasiga nisbatan yuqaroq. Uni tashqi tomondan yonoq oʻsimtasi asosidan boshlanib, boʻgʻim oʻsimtasi boʻynini orqa lateral yuzasiga birikadigan yelpigʻich shaklidagi lateral boylam (**lig. laterale**) mustahkamlaydi. Bundan tashqari, boʻgʻimni mustahkamlashda ponasimon suyak qanotsimon oʻsimtasidan boshlanib pastki jagʻ tilchasiga birikadigan ingichka fibroz tizimcha shaklidagi ponasimon-pastki jagʻ boylami (**lig. sphenomandibulare**) va bigizsimon oʻsimtadan boshlanib, pastki jagʻ shoxining orqa chekkasini ichki yuzasiga birikadigan bigizsimon-pastki jagʻ boylami (**lig. stylomandibulare**) ham ishtirok etadi. Boʻgʻim harakati uch oʻq atrofida boʻladi: 1. Ogʻizning ochib-yopilishiga mos ravishda pastki jagʻ pastga tushadi va koʻtariladi. 2. Pastki jagʻ ning oldinga va orqaga surilishi. 3. Pastki jagʻ ning oʻng va chap tomonga harakati.

Yangi tugʻilgan chaqaloqning chakka-pastki jagʻ boʻgʻimida boʻgʻim doʻmbogʻi yaxshi bilinmaydi, boʻgʻim chuqurchasi yuza va yassi.

Tana suyaklarining birlashuvi Umurtqalarning birlashuvi

Umurtqalar oʻzaro tanasi, boʻgʻim oʻsimtalari va yoyi bilan birlashadi (38-rasm). Umurtqalarning tanasi oʻzaro umurtqalararo disk (**discus intervertebralis**) yordamida qoʻshiladi. Umurtqa pogʻonasida jami 23 ta togʻay disk boʻlib, ular II—III boʻyin umurtqalari oʻrtasidan boshlanib, to Vbel va I dumgʻaza umurtqa oraligʻigacha davom etadi. Umurtqalararo disk ikki qismdan: tashqi—tolali togʻaydan tuzilgan fibroz halqa (**annulus fibrosus**) va markazda joylashgan liqildoq oʻzakdan (**nucleus pulposus**) iborat. Liqildoq oʻzak xuddi bosilgan prujina singari bosim ostida turib amortizator vazifasini bajaradi. Umurtqalararo diskning kengligi umurtqa tanasidan katta boʻlgani uchun ularning chekkasidan chiqib turadi. Uning qalinligi boʻyin qismida 5—6 mm,



38-rasm. Umurtqalarning birlashuvi
1-discus intervertebralis; 2-nucleus pulposus; 3-lig. longitudinale posterius; 4-lig. longitudinale anterius; 5-for. intervertebrale; 6-lig. flavum; 7-lig. interspinale; 8-lig. supraspinale.

ko'krak qismida 3-4 mm, bel qismida 10—12 mm. Umurtqalar tanasining birlashuvi oldingi va orqa bo'yлама boylamlar bilan mustahkamlanadi. Oldingi bo'yлама boylam (**lig. longitudinale anterius**) ensa suyagining halqum bo'rtig'i va atlaning oldingi bo'rtig'idan boshlanib, dumg'aza suyagining 2-3 ko'ndalang chiziqlarigacha tortilgan bo'lib, umurtqalararo diskka yopishgan.

Orqadagi bo'yлама boylam (**lig. longitudinale posterius**) II bo'yin umurtqasi tanasining orqa yuzasidan dumg'aza kanaligacha davom etadi va dumg'aza umurtqalarining orqa yuzasida tugaydi. Bu boylam umurtqalar tanasi bilan bo'sh birikkan, u umurtqalararo disk sohasida kengayib tog'ayga yopishib ketadi.

Umurtqalarning yoyi o'zaro sariq boylam (**lig. flava**) vositasida birikadi. U umurtqalar yoyi oralig'ini to'ldirib turadi va elastik bo'lgani uchun umurtqa pog'onasining to'g'rilanishini ta'minlaydi.

Bir umurtqaning pastki bo'g'im o'simtasi ikkinchi umurtqaning ustki bo'g'im o'simtasi bilan umurtqalararo bo'g'im (**articulationes intervertebrales**) hosil qiladi. Bo'g'im yuzalari gialin tog'ay bilan qoplangan. U yassi, ko'p o'qli, kam harakat bo'g'imlar turkumiga kiradi. Uning bo'g'im xaltasi bo'g'im tog'ayi chekkasi bo'ylab birikadi. Umurtqalarning birlashuvini mustahkamlashda quyidagi boylamlar ishtirok etadi. Umurtqalarning qirrali o'simtali oralig'ida qirrali o'simtalararo boylam (**ligg. interspinalia**) tortilgan bo'lib, u o'simta uchiga borgach, o'zaro qo'shilib ketadi va qirrali o'simta usti boylamini (**lig. supraspinale**) yuzaga keltiradi. Bu boylam umurtqa pog'onasi bo'ylab cho'zilgan fibroz tizimcha shaklida, bo'yin qismida yaxshi bilingan ensa boylamini (**lig. nuchae**, 39-rasm) hosil qiladi. U yuqoridan tashqi ensa bo'rtigi bilan pastdan VII bo'yin umurtqasi qirrali o'simtasi o'rtasida tortilgan sagittal sathda joylashgan uchburchak plastinka shaklida. Umurtqalarning ko'ndalang o'simtali o'rtasida ko'ndalang o'simtalararo boylamlar (**ligg. intertransversaria**) tortilgan bo'ladi. Umurtqa pog'onasining bo'yin qismida bu boylam uchramaydi.

Rentgenoanatomiyasi. Umurtqalararo disk qismlari va boylamlar rentgen nurlarini oson o'tkazib, rentgenogrammalarda umurtqalar o'rtasida yorug'lik hosil qiladi. Bu yorug'likning kengligi umurtqalararo diskning balandligiga bog'liq bo'lib, umurtqa pog'onasining turli qismlarida turlicha. Shuning uchun umurtqa pog'onasining rentgen tasviri umurtqalar soyasi va umurtqalararo yorug'liklarni metamer almashinuvi ko'rinishida bo'ladi.

Yangi tug'ilgan chaqaloq umurtqalarining bo'g'im o'simtali tanasi, ko'ndalang va qirrali o'simtalarga nisbatan yaxshi rivojlangan. Ularda umurtqalararo disk qalin bo'lib, umurtqa pog'onasi uzunligining 45-48% (kattalarda 30%)ini tashkil etadi. Uning yuqori va pastki yuzalarini qoplovchi tog'ay qatlami kattalarga nisbatan qalin. Fibroz halqa yaxshi rivojlangan, liqildoq o'zakdan aniq ajrab turadi. Bolalarda umurtqalararo disklar qon tomirlarga boy, umurtqa pog'onasining boylamlari kam rivojlangan. Umurtqa pog'onasi birlashmalarining takomillashuvida 20 yoshgacha umurtqalararo disklar balandligi sekin-asta kamayib, fibroz halqa qalinlashadi. Boylamlar 12 yoshgacha rivojlanib, kollagen tolalari ko'payadi.

Dumg'azaning dum suyagi bilan birlashuvi

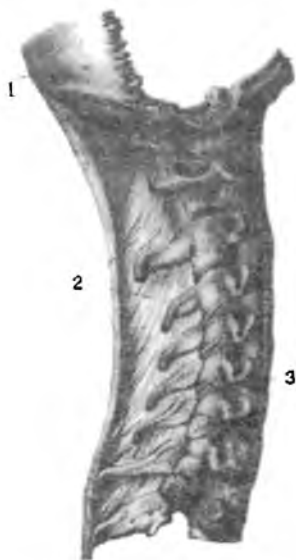Dumg'aza-dum bo'g'imi (**articulatio sacrococcygea**). Dumg'aza suyagi cho'qqisi I dum umurtqasi bilan fibroz tog'ayli disk vositasida birlashadi. Uning o'rtasida kichkina yoriq bor, u 50 yoshlarda bekilib ketadi. Bu bo'g'imning oldingi yuzasida oldingi bo'ylama boylamning davomi bo'lgan ventral dumg'aza-dum boylami (**lig. sacrococcygeum ventrale**) joylashgan. Lateral dumg'aza-dum boylami (**lig. sacrococcygeum laterale**) lateral dumg'aza qirrasining pastki chekkasidan boshlanib I dum umurtqasining ko'ndalang o'simtasiga birikadi. Yuza dorsal dumg'aza-dum boylami (**lig. sacrococcygeum dorsale superficiale**) dumg'aza kanalining yorig'i chekkasidan boshlanib, dum suyagini orqa yuzasida tugaydi. Bu boylam dumg'aza tirqishini to'liq yopadi. Chuqur dorsal dumg'aza-dum boylamlari (**lig. sacrococcygeum dorsale profundum**) V dumg'aza va I dum umurtqalarining orqasida joylashgan. Dumg'aza shoxi bilan dum shoxi o'zaro biriktiruvchi to'qima (**sindesmoz**) vositasida birikkan.

Umurtqa pog'onasining kalla suyagi bilan birlashuvi

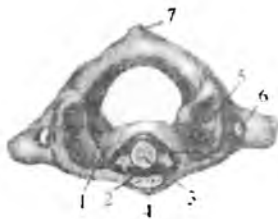Umurtqa pog'onasining kalla suyagi bilan birlashuvida uchta suyak ensa, I va II bo'yin umurtqalari ishtirok etadi. Bu suyaklar o'rtasida mustahkam, serharakat va murakkab tuzilishga ega, ikkita juft va bitta toq bo'g'im hosil bo'ladi.

Atlant-ensa bo'g'imi (**articulatio atlanto-occipitalis**) hamkor bo'g'im (39-rasm). Tuzilishi jihatidan u do'ngli bo'g'imlar turkumiga kirib, ensa suyagi bo'g'im bo'rtig'i bilan atlantning ustki bo'g'im chuqurchasi o'rtasida hosil bo'ladi. Bo'g'imlar alohida bo'g'im xaltasi bilan o'ralgan. Ular tashqi tomondan oldingi va orqa atlant-ensa pardasi bilan mustahkamlanadi.

Oldingi atlant-ensa pardasi (**membrana atlanta-occipitalis anterior**) ensa suyagi asosi bilan atlantning oldingi ravog'ining ustki qirrasida tortilgan. Orqa atlant-ensa pardasi (**membrana atlanto-occipitalis posterior**) oldingisiga nisbatan yupqa va keng bo'lib, katta teshikning orqa qismidan atlantning orqa ravog'ining ustki qirrasigacha tortilib boradi. Bo'g'imda harakat ikki o'q atrofida: frontal o'q atrofida boshni oldinga bukish va orqaga yozish, sagittal o'q atrofida boshni o'rta chiziqdan uzoqlashtirish va yaqinlashtirish.



39-rasm. Bo'yin umurtqasining kalla suyagi bilan birlashuvi. 1-os occipitale; 2-lig. nuchae; 3-lig. longitudinale anterior.



40-rasm. I va II bo'yin umurtqalari birlashuvining ust tonion dan ko'rinishi.
 1-lig. transversum; 2-cavum articulare; 3-dentes axis; 4-tuberculum anterius; 5-fovea articularis superior; 6-for. transversarium; 7-tuberculum posterius.

I va II bo'yin umurtqalari o'rtasida uchta bo'g'im: toq o'rta atlant-aksis va juft lateral atlant-aksis bo'g'irlari hosil bo'ladi (40-rasm).

O'rta atlant-aksis bo'g'iri (**articulatio atlantoaxialis mediana**) II bo'yin umurtqasi tishining oldingi bo'g'im yuzasi bilan atlantning oldingi ravog'idagi tish chuqurchasi o'rtasida hosil bo'ladi. Tishning orqa bo'g'im yuzasi esa atlantning ko'ndalang boylamining oldingi yuzasidagi bo'g'im chuqurchasi bilan bo'g'im hosil qiladi. Bu boylam tishning orqa yuzasini aylanib o'tib, atlantning yon massalarining ichki yuzasi o'rtasida tortilgan. Shunday qilib, tishli umurtqaning tishi oldindan atlantning oldingi ravog'i, orqadan

atlantning ko'ndalang boylamidan hosil bo'lgan suyak-fibroz halqa ichida joylashgan ikkita alohida bo'g'imda ishtirok etadi. Bu ikki bo'g'im bo'shlig'i va xaltasi alohida bo'lib, tuzilishi jihatidan silindrsimon bo'g'irlar turkumiga kiradi, harakati esa vertikal o'q atrofida kechadi. Atlantning tish atrofida aylanishi kalla bilan birgalikda bo'ladi.

Lateral atlant-aksis bo'g'iri (**articulatio atlantoaxialis lateralis**) — hamkor bo'g'im bo'lib, uni hosil qilishda atlantning pastki bo'g'im yuzasi va tishli umurtqaning ustki bo'g'im yuzasi ishtirok etadi. Bo'g'irlar alohida xalta bilan o'ralgan.

O'rta va tashqi atlant-aksis bo'g'irlari bir nechta boylamlar bilan mustahkamlanadi: 1. Katta teshik oldingi qismining orqa yuzasidan tish uchiga tortilgan tish uchi boylami (**lig. apicis dentis**); 2. Tishning yon yuzasidan boshlanib ensa suyagi bo'rtig'i ichki yuzasiga birikuvchi qanotsimon boylam (**lig. alaria**); 3. Atlantning xochsimon boylami (**lig. criciforme atlantis**) uning ko'ndalang boylami (**lig. transversum atlantis**) hamda undan pastga va yuqoriga qarab yo'nalgan boylama fibroz tolalardan (**fasciculi longitudinales**) iborat. Bu bo'g'irlar va ularning boylamlari orqa tomondan ensa suyagi nishabidan boshlanib tishli umurtqaning tanasi sohasiga birikuvchi fibroz qoplovchi parda (**membrana tectoria**) bilan qoplangan.

Umurtqa pog'onasi

Umurtqa pog'onasi (**columna vertebralis**) barcha umurtqalarining umurtqalararo disklar, bo'g'irlar va boylamlar vositasida ustma-ust birlashishidan hosil bo'ladi. Umurtqa pog'onasi o'q skeletni hosil qilib ko'krak, qorin bo'shlig'ini va chanoqning orqa devorini hosil qilib, orqa moyani himoya qilish vazifasini bajaradi. Vertikal holatda umurtqa pog'onasi bosh, ko'krak qafasi va qorin bo'shlig'i a'zolari uchun tayanch vazifasini bajaradi. Umurtqa pog'onasiga tushayotgan og'irlik kuchi yuqoridan pastga qarab ortib borgani

uchun, uni hosil qiluvchi umurtqalarning o'lchami ham pastga tomon kattalashib boradi.

Katta yoshdagi odam umurtqa pog'onasining uzunligi erkaklarda 60-75 sm, ayollarda 60—65 sm bo'ladi. Eng keng o'lchami (11—12 sm) dumg'aza suyagi asosida. Katta yoshdagi odamning umurtqa pog'onasi to'g'ri bo'lmay, fiziologik egriliklar hosil qiladi. Unda ikki xil egrilik: oldinga qarab yo'nalgan egrilik lordoz va orqaga qarab yo'nalgan egrilik kifozi bo'ladi. Mo'tadil holatda bo'yin hamda bel lordozi, ko'krak va dumg'aza kifozi tafovut qilinadi.

Yangi tug'ilgan chaqaloqning umurtqa pog'onasi to'g'ri bo'lib, o'rtacha uzunligi 22,1 sm yoki tana uzunligining 40%ini tashkil qiladi. Emizikli va erta bolalik davrida uning o'sishi tezlashib, ikki yoshda o'rtacha uzunligi 47,1 sm ga yetadi. Keyingi davrlarda umurtqa pog'onasining o'sishi bir tekis davom etib, o'smirlilik davri oxirida 59,7 sm ga yetadi.

Yangi tug'ilgan chaqaloqning umurtqa pog'onasining egriliklari yaxshi bilinmaydi. Uning bo'yin qismi uzun, ko'krak va bel qismi qisqa bo'ladi. Bola hayotining 3-oyida bo'yin orqa sohasi mushaklari ta'sirida bo'yin lordozi paydo bo'ladi. Bola o'tira boshlagach (6-oy), ko'krak kifozi hosil bo'ladi. Birinchi yilning oxirida orqa mushaklari ta'sirida bel lordozi hosil bo'ladi. Bolalikning birinchi davrida umurtqa pog'onasining bo'yin qismi nisbati kamayib, ko'krak va bel qismlari uzayadi. Umurtqa kanali kengayib, umurtqa pog'onasi egriliklari kuchayadi. Bolalikning birinchi davri oxirida umurtqa pog'onasi qismlari o'rtasida kattalarnikiga o'xshash nisbat hosil bo'ladi. Dumg'aza kifozi paydo bo'ladi. Keyingi davrlarda umurtqa pog'onasi qismlari bir xil o'sib, bel lordozi hosil bo'lishi davom etadi.

Yosh ulg'aygan sari suyaklarning va umurtqalararo disklarning kichrayishi hisobiga umurtqa pog'onasining uzunligi 5 sm gacha kamayadi.

Umurtqa pog'onasining harakati har taraflama bo'lib, bu harakat ayrim umurtqalar o'rtasidagi harakatlarning yig'indisidan iborat. Umurtqa pog'onasini frontal o'q atrofida oldinga bukish va orqaga yozish mumkin. Sagittal o'q atrofida o'ng va chap tomonga uzoqlashishi va yaqinlashishi, asosan, bel qismida bo'ladi. Bo'ylama o'q atrofida burama va aylanma harakatlar qilish mumkin.

Qovurg'alarning umurtqa va to'sh suyagi bilan birlashuvi

Qovurg'alar ko'krak umurtqalari bilan ikkita bo'g'im: qovurg'a boshi va qovurg'a ko'ndalang o'simta bo'g'imini hosil qilib birikadi.

Qovurg'a boshi bo'g'imi (**articulatio capitis costae**) ikkita qo'shni ko'krak umurtqalarining qovurg'a yarim chuqurchalari va qovurg'a boshining bo'g'im yuzasi o'rtasida bo'ladi. II—X qovurg'alarda bo'g'im ichida qovurg'a boshchasi qirrasidan boshlanib, umurtqalararo diskka birikuvchi bo'g'im ichi qovurg'a boshi boylami (**lig. capitis costae interarticulare**) bo'ladi. I, XI, XII qovurg'alarning boshida qirra bo'lmagani uchun ularda bunday boylam yo'q. Bo'g'im xaltasi qovurg'a boshining oldingi yuzasidan boshlanib, shu'la kabi tarqalib umurtqalar tanasiga va umurtqalararo diskka birikuvchi

qovurg'a boshining shu'lasimon boylami (**lig. capitis costae radiatum**) bilan mustahkamlanadi.

Qovurg'a-ko'ndalang o'simta bo'g'imi (**articulatio costotransversaria**) qovurg'a do'mbog'i bo'g'im yuzasi va ko'ndalang o'simtaning qovurg'a chuqurchasi o'rtasida hosil bo'ladi. Bu bo'g'imning xaltasi yupqa bo'lib, uni qovurg'a-ko'ndalang o'simta boylami (**lig. costotransversarium**) mustahkamlab turadi. Bu boylam tutamlari **lig. costotransversarium superior** va **lig. costotransversarium laterale** ga bo'linadi. XI, XII qovurg'alarda bu bo'g'im bo'lmaydi.

Qovurg'alar to'sh suyagiga bo'g'im va sinxondrozlar hosil qilib birikadi. I qovurg'a tog'ayi to'sh suyagi bilan sinxondroz hosil qilib biriksa, II—VII qovurg'a tog'aylari to'sh suyagi bilan to'sh-qovurg'a bo'g'imi (**articulatio sternocostalis**) ni hosil qiladi. Bu bo'g'imni hosil qilishda qovurg'alar tog'ayining oldingi uchi to'shning qovurg'a o'ymalari bilan birlashadi. To'sh-qovurg'a bo'g'imida bo'g'im xaltasi bo'lmaydi, uning vazifasini to'sh suyagiga o'tuvchi qovurg'a tog'ayini qoplagan tog'ay usti parda bajaradi. Bo'g'im ichida **lig. sternocostale intraarticulare** bor. Bo'g'imning oldingi va orqa yuzalarini shu'lasimon to'sh-qovurg'a boylami (**lig. sternocostalia radiata**) mustahkamlab turadi. Bu boylamlar old tomondan to'shning suyak pardasi bilan birikib ketib, zich to'sh pardasini (**membrana sterni**) hosil qiladi. VIII, IX, X qovurg'a tog'aylari to'sh suyagiga birikmaydi. Ularning tog'aylari bir-biriga chetlari bilan yondashib tog'aylararo bo'g'imlar (**articulationes interchondrales**) hosil qiladi. VIII qovurg'a tog'ayi esa VII qovurg'a tog'ayiga birikadi.

Ko'krak qafasi (**thorax**) 12 ta ko'krak umurtqasi, 12 juft qovurg'a va to'sh suyagining o'zaro birikishidan hosil bo'ladi. Odamda u oldindan orqaga qarab yassilashgan kesik konus shaklida bo'ladi. Uning shakli o'zgaruvchan (yassi, silindrsimon va konussimon) bo'lib, uni o'rab turgan mushaklarga, ichki a'zolarining joylashishi va kasbga bog'liq. Ko'krak qafasida yuqori va pastki aperturalar tafovut qilinadi. Uning yuqori aperturasi (**apertura thoracis superior**) I ko'krak umurtqasi, birinchi qovurg'alarning ichki chekkalari va to'sh sopining ustki chekkasi bilan chegaralangan. Uning oldingi-orqa o'lchami 5-6 sm, ko'ndalang o'lchami esa 10-12 sm bo'lib, biroz oldinga egilgan bo'ladi. Ko'krak qafasining pastki aperturasi (**apertura thoracis inferior**) orqadan XII ko'krak umurtqasi, oldindan to'sh suyagining xanjarsimon o'simtasi, yon tomondan pastki qovurg'alar bilan chegaralangan. Uning oldingi-orqa o'lchami 13—15 sm, ko'ndalang o'lchami esa 25—28 sm. O'ng va chap qovurg'a ravoqlari yon tomondan to'sh osti burchagini (**angulus infrasternalis**) chegaralab turadi.

Ko'krak qafasining ustki aperturasi orqali kekirdak, qizilo'ngach, qon tomir va nervlar o'tadi. Uning pastki aperturasi diafragma bilan bekilgan bo'lib, unda qizilo'ngach, aorta va pastki kovak vena o'tadigan teshiklar bor.

Yangi tug'ilgan chaqaloqning ko'krak qafasi ikki yonidan siqib qo'yilgan kesik konus shaklida bo'ladi. Uning oldingi-orqa o'lchami (7,5-7,7 sm), ko'ndalang o'lchamidan (6,9-7,2 sm) katta bo'lib, ularda ko'krak qafasining

yuqori qismi yaxshi taraqqiy etmagan, pastki qismi esa keng bo'ladi. To'sh osti burchagi 90-96°. Bola hayotining birinchi yilida ko'krak qafasining aylanasi 1,5 marta kattalashadi va to'sh osti burchagi 60—70° gacha kamayadi. Erta bolalik davrida ko'krak qafasi uzayib konus shaklini oladi. Bu davrning oxirida uning oldingi-orqa va ko'ndalang o'lchamlari tenglashadi. Bolalikning birinchi davri oxirida ko'krak qafasining ko'ndalang o'lchami oldingi-orqa o'lchamidan kattalashib, kattalarnikiga o'xshash shaklga ega bo'ladi. Ko'krak qafasining taraqqiyoti o'smirlik davrida tugallanib, uning shaxsiy va jinsiy belgilari paydo bo'ladi.

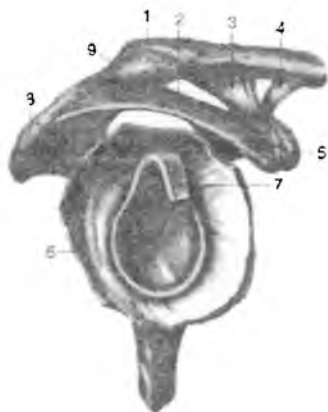
Qo'l suyaklarining birlashishi **Yelka kamari suyaklarining birlashishi**

Yelka kamari suyaklari o'rtasida ikkita: to'sh-o'mrov va akromion-o'mrov bo'g'imlari hosil bo'ladi.

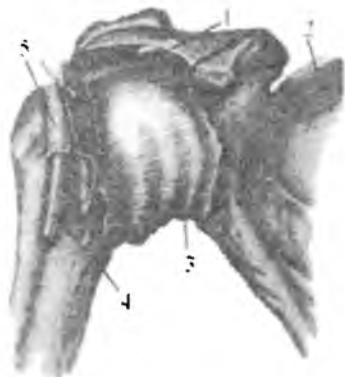
To'sh-o'mrov bo'g'imi (**articulatio sternoclavicularis**) to'sh suyagi sopining o'mrov o'ymasi bilan o'mrov suyagining to'sh uchi o'rtasida hosil bo'ladi. Bu suyaklarning bo'g'im yuzalari bir-biriga mos kelmagani uchun ular o'rtasida fibroz tolali tog'aydan iborat bo'g'im diski bo'ladi. Uning chekkalari bo'g'im xaltasiga yopishib, bo'g'im bo'shlig'ini ikki bo'lakka ajratadi. Bu bo'g'imni to'rtta pishiq boylam har tomondan mustahkamlab turadi. Bo'g'im xaltasini old va orqa tomonidan oldingi va orqa to'sh-o'mrov boylamlari (**ligg. sternoclavicularia anterius et posterius**) mustahkamlaydi. Bu boylamlar bo'g'im xaltasining fibroz pardasiga old va orqa tomondan birikib ketadi. Yuqori tomonda o'mrov o'ymasi ustida o'ng va chap o'mrov suyaklarining to'sh uchlari o'rtasida tortilgan o'mrov suyaklararo boylam (**lig. interclaviculare**) bor. O'mrov suyagining to'sh uchi pastki yuzasi bilan I qovurg'aning ustki yuzasi o'rtasida tortilgan qisqa keng va pishiq qovurg'a o'mrov boylami (**lig. costoclaviculare**) deb ataladi. To'sh-o'mrov bo'g'imi qisman egarsimon bo'g'imga o'xshagan bo'lib, bo'g'im xaltasi keng va ichida bo'g'im diski bo'lgani uchun erkin harakatlana oladi. Bo'g'imda asosiy harakat ikki o'q atrofida: sagittal o'q atrofida o'mrov suyagi yuqoriga va pastga, vertikal o'q atrofida oldinga va orqaga bo'ladi. Bundan tashqari, o'mrov suyagi o'z o'qi atrofida aylanma harakat ham qilishi mumkin.

Yangi tug'ilgan chaqaloqning to'sh-o'mrov bo'g'imi sharsimon shaklda bo'lib, bo'g'im ichi diski o'lchamlari o'mrov va to'sh suyaklari bo'g'im yuzalari o'lchamlaridan ikki baravar katta bo'ladi. U bo'g'im xaltasiga yopishib, yuqori uchi o'mrov suyagiga, pastkisi esa I qovurg'a tog'ayiga birikadi. Bo'g'im xaltasi yupqa bo'lib, boylamlari bilinmaydi. Bola hayotining birinchi yilida o'mrov suyagining to'sh uchida egarsimon yuza hosil bo'lib, to'shning bo'g'im yuzasi chuqurlashadi. Bo'g'im diski o'lchamlari kichiklashadi.

Akromion-o'mrov bo'g'imi (**articulatio acromioclavicularis**) (41-rasm) akromionning bo'g'im yuzasi bilan o'mrov suyagi akromion uchi o'rtasida hosil bo'ladi. U yassi bo'g'imlar turkumiga kirib harakati chegaralangan.



41-rasm. Akromion-o'mrov bo'g'imi. 1-clavicula; 2-lig. coracoclavicularis; 3-lig. trapezoideum; 4-lig. conoideum; 5-processus coracoideus; 6-cavitas glenoidalis; 7-tendo m. bicipitis brachii; 8-acromion; 9-lig. acromioclavicular.



42-rasm. O'ng yelka bo'g'imi. 1-lig. coracohumerale; 2-scapula; 3-capsula articularis; 4-tendo m. bicipitis brachii; 5-vagina synovialis intertubercularis.

suyagini bo'g'im labining tashqi yuzasi, qisman bo'g'im chuqurchasi chekkasi bo'ylab biriksa, yelka suyagining anatomik bo'yniga birikadi. Bo'g'im xaltasi yupqa va keng bo'lib, harakat vaqtida burmalar hosil qiladi. Uning yuqori qismi tumshuqsimon o'simtadan boshlanib yelka suyagining anatomik bo'ynining yuqori qismiga yopishgan tumshuqsimon-yelka boylarni **lig. coracohumerale** hisobiga qalinlashgan bo'ladi. Bu boylamning kengligi 3 sm gacha bo'lib, ko'pincha yaxshi rivojlangan. Yelka bo'g'imining xaltasi o'z

Bo'g'im xaltasini ustidan akromion-o'mrov boylarni **lig. acromioclavulare** mustahkamlab turadi. Bundan tashqari, bu bo'g'imni mustahkamlashda bo'g'imdan tashqarida joylashgan tumshuqsimon-o'mrov boylarni (**lig. coracoclavulare**) ham ishtirok etadi. Bu boylam tumshuqsimon o'simtadan boshlanib ikki dastaga bo'linadi. Orqa va medial tomondagi konussimon dasta **lig. conoideum** o'mrov suyagining konussimon bo'rtig'iga birikadi. Old va lateral tomondagi trapetsiyasimon dasta (**lig. trapezoideum**) o'mrov suyagining trapetsiyasimon chizig'iga birikadi.

Yelka bo'g'imi (**articulatio humeri**) (42-rasm) yelka suyagi boshchasi va kurak suyagining bo'g'im chuqurchasi o'rtasida hosil bo'ladi. Yelka suyagining bo'g'im yuzasi sharsimon shaklda bo'lib, kurakning yassilashgan bo'g'im chuqurchasidan taxminan 3 barobar katta bo'ladi.

Bu bo'g'imda boylamlar mustahkam bo'lgani uchun harakati chegaralangan bo'lib uch o'q atrofida sodir bo'ladi.

Qo'lning erkin qismi suyaklarining birlashuvi. Yelka bo'g'imi

Kurak suyagining bo'g'im chuqurchasi yelka suyagi boshchasiga mos kelmagani tufayli uning atrofini qo'shimcha tog'ay halqa lab (**labrum glenoidale**) o'raydi

Bu bo'g'im labi kurakning bo'g'im yuzasini chuqurlashtirib, yelka suyagining boshiga moslaydi. Bo'g'im xaltasi kurak

atrofida joylashgan mushaklar payi tolasi hisobiga qalinlashadi. Yelka bo'g'imining o'ziga xos xususiyati shundaki, bo'g'im xaltasining ichida yelka ikki boshli mushagining uzun boshi payi o'tadi. Yelka bo'g'imida boylarni kam bo'lgani uchun uning chiqishi tez-tez kuzatiladi. Bu bo'g'imni mustahkamlashda uning atrofida joylashgan yelka kamari mushaklari ishtirok etadi. Yelka bo'g'imi shakl jihatidan sharsimon bo'g'im turkumiga kiradi. Uning boylarlari kam va bo'g'im xaltasi keng bo'lgani uchun harakati erkin bo'lib, uch o'q atrofida sodir bo'ladi. Sagittal o'q atrofida qo'lni tanaga yaqinlashtirish va uzoqlashtirish; frontal o'q atrofida bukish va yozish; vertikal o'q atrofida yelkani bilak va panja bilan birgalikda ichkariga va tashqariga burish, shuningdek, aylanma harakat qilish mumkin.

Rentgenoanatomiyasi. Yelka bo'g'imi sohasining rentgenogrammasida yelka suyagi boshchasidan yuqori joylashgan o'mrov-akromion bo'g'imidagi o'mrov suyagining tashqi qismi va tumshuqsimon o'simta ko'rinadi. Old to'g'ri rentgenogrammada kurakning bo'g'im chuqurchasi ikki tomoni qavariq linza shaklida bo'lib, uning ichki chegarasi nisbatan qalin, tashqisi yupqa bo'lgani uchun bo'g'im chuqurchasida aniq yarim halqa belgisi kuzatiladi. Yelka bo'g'imi rentgenogrammasida bo'g'im yorig'i bo'g'im chuqurchasining ichki quyuc chekkasi bilan yelka suyagi boshchasi o'rtasida joylashgan yorug'lik shakliga ega ekanligi ko'rinadi. Uning kengligi o'rtacha 4 mm bo'ladi.

Yangi tug'ilgan chaqaloqda yelka bo'g'imini hosil qiluvchi suyaklarning bo'g'im yuzalari tog'ay holatida, kurakning bo'g'im yuzasi yassi, ovalsimon shaklda bo'ladi. Bo'g'im labi yupqa va past bo'lib, bo'g'im xaltasi pishiq, tarang faqat pastki qismlari burmalar hosil qiladi. Tumshuqsimon o'simta-yelka boylarni yax-shi rivojlangan. U qisqa, pishiq, yassi fibroz qatlam hosil qilib, bo'g'im xaltasiga birikib ketadi. Bu boylam qisqa bo'lgani uchun bo'g'im harakatining hajmi chegaralangan bo'ladi. Bolalikning birinchi davrida bo'g'im yuzasi katta odamlarga xos shaklni oladi. Bo'g'im xaltasi bo'shashib, tumshuqsimon o'simta-yelka boylarni uzayadi.

Tirsak bo'g'imi

Tirsak bo'g'imi (**articulatio cubiti**) murakkab bo'g'im hisoblanadi. Uning hosil bo'lishida uchta suyak: yelka suyagining pastki (distal) uchi, bilak va tirsak suyaklarining yuqori uchi ishtirok etadi. Bu bo'g'imda bitta umumiy bo'g'im xaltasi ichida uchta alohida: yelka-tirsak, yelka-bilak va proksimal bilak-tirsak bo'g'imlari joylashgan bo'ladi.

Yelka-tirsak bo'g'imi (**articulatio humeroulnaris**) yelka suyagi g'altagi bilan tirsak suyagi g'altak o'ymasi o'rtasida hosil bo'ladi. Shakl jihatidan g'altaksimon bo'g'im hisoblanadi. Ammo g'altakning o'rtasidagi o'ymacha bir tomonga qiyshayib turgani uchun bo'g'im yuzasi vintsimon shaklni oladi. Bu bo'g'imda harakat bir o'q atrofida bo'lib, tirsakni bukish va yozish mumkin.

Yelka-bilak bo'g'imi (**articulatio humeroradialis**) yelka suyagi boshchasi bilan bilak suyagi boshchasidagi bo'g'im chuqurchasi o'rtasida hosil bo'ladi.

U shakl jihatidan sharsimon bo'g'im hisoblanadi. Bu bo'g'imda harakat ikki o'q atrofida bo'ladi. Frontal o'q atrofida bukish va yozish, vertikal o'q atrofida ichkariga va tashqariga burish (**pronatio va supinatio**) mumkin.

Proksimal bilak-tirsak bo'g'imi (**articulatio radioulnaris proximalis**) bilak suyagi boshchasining bo'g'im yuzasi bilan tirsak suyagining bilak o'ymasi o'rtasida hosil bo'ladi. U shakl jihatidan silindsimon bo'g'implar guruhiga kiradi.

Tirsak bo'g'imining xaltasi umumiy, keng va erkin bo'ladi. U yelka suyagining o'simtarini tashqarida qoldirib o'rasa, bilak suyagini boshchasi va tirsak suyagini tirsak o'simtasi qurrasidan o'raydi. Bo'g'im xaltasi yon tomondan qalinlashib, tashqi tomondan uchta boylam bilan mustahkamlanadi. Bo'g'imning yon tomonlarida joylashgan yonlama boylamlar bo'g'im xaltasiga birikib ketgan bo'ladi. Tirsak yonlama boylami (**lig. collaterale ulnare**) yelka suyagi o'simtasidan boshlanib, g'altak o'ymasini ichki chekkasiga birikadi. Bilak yonlama boylami (**lig. collaterale radiale**) mustahkam va qalin bo'lib, yelka suyagining tashqi o'simtasidan boshlanadi, bilak suyagi boshchasi sohasida ikki dastaga bo'linadi. Oldingi dastasi bilak bo'yni oldidan o'tib, g'altak o'ymasining oldingi tashqi chekkasiga biriksa, orqa dastasi bilak bo'yni orqasidan o'tib bilakning aylanma boylamiga birikib ketadi, Bilak suyagining aylanma boylami (**lig. annulre radii**) bilak suyagi bo'ynini halqa shaklida o'rab, tirsak suyagi bilak o'ymasining oldingi va orqa chekkalariga birikadi.

Tirsak bo'g'imida asosiy harakat frontal o'q atrofida bo'lib, bilakni bukish va yozishda yelka-tirsak hamda yelka-bilak bo'g'implari ishtirok etadi. Bunda yelka suyagi g'altagidagi egat va g'altak o'ymasidagi qirra g'altakning ko'ndalang o'qiga o'zgina burchak hosil qilib joylashgani uchun tirsak bo'g'imini bukkan vaqtda bilak medial tomonga biroz og'adi. Tirsak bo'g'imini to'liq yozganda, tirsak o'simtasi yelka suyagining tirsak chuqurchasiga tirilib qoladi va yelka bilan bir chiziqda turadi. Bilak suyagining bo'ylama o'qi proksimal bilak-tirsak bo'g'imida bilakni ichkariga va tashqariga burishda ishtirok etadi.

Rentgenoanatomiyasi. Tirsak bo'g'imining to'g'ri rentgenogrammasida uning tarkibiga kiruvchi suyaklar va ularning bo'g'im yuzalari aniq ko'rinadi. Yelka suyagi bo'g'im yuzasi soyasi suyak boshchasi, g'altak va o'simtalar ko'rinishiga mos ravishda egilgan bo'ladi. Yelka suyagining distal uchi chekkalari, ichki va tashqi o'simtalari chiqqan uchburchak shaklida kengaygan. Ularning o'rtasida yelka suyagi tojsimon va tirsak chuqurchalarining oval shaklidagi yorug'ligi joylashgan bo'ladi. Yelka suyagining ichki chetiga tirsak o'simtasi soyasi qavatlanadi. Yelka-bilak va yelka-tirsak bo'g'implarining bo'g'im yorig'i aniq chegarali bo'lib, kengligi 3 mm bo'lgan to'liqsimon hoshiya shaklida bo'ladi. Yon tomonining rentgenogrammasida yelka suyagi g'altagi va boshchasi ko'rinadi. Yelka suyagi g'altagining soyasi silindr shaklida bo'lib, uning chekkasi bo'ylab, yelka-tirsak bo'g'imining yarim oysimon bo'g'im yorig'i joylashadi. Bilak suyagi boshchasi va bo'yni, shuningdek, tirsak suyagining tirsak va tojsimon o'simtalari ham ko'rinadi.

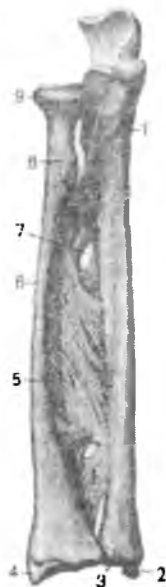
Yangi tug'ilgan chaqaloq tirsak bo'g'imini hosil qiluvchi suyaklarning uchlari tog'ay holatida bo'ladi. Bo'g'im xaltasi kaft tomonda qalinlashgan, orqa

tomonda yupqa va tarang tortilgan bo‘lib, tirsak va bilak yonlama boylamlari uning fibroz qavatiga birikadi. Bilak suyagining aylanma boylami yaxshi taraqqiy etmagan bo‘lib uchlari qalinlashadi. Sinovial parda fibroz qavatga zich yopishib, bola o‘sgan sari bo‘g‘im xaltasi bo‘shashadi, yonlama va aylanma boylamlar uzayadi, bo‘g‘im harakati ortadi. Bolalikning ikkinchi davrida bo‘g‘im xaltasi va boylamlarining tuzilishi kattalarnikiga o‘xshash bo‘ladi.

Bilak suyaklarining o‘zaro birlashuvi

Bilak suyaklari o‘zaro uzluksiz va uzlukli birlashmalar hosil qilib birlashadi (43-rasm). Uzluksiz birlashma bilak va tirsak suyaklarining suyaklararo qirralari o‘rtasida tortilgan fibroz membranadan (**membrana interossea antibrachii**) iborat bo‘lib, suyaklar diafizini birlashtirib turadi. Bu pardaning ustki va pastki qismlarida qon tomirlar o‘tadigan teshiklar bor. Bilak suyaklari o‘rtasidagi uzlukli birlashmalarga proksimal va distal bilak-tirsak bo‘g‘imlari kiradi. Proksimal bilak-tirsak bo‘g‘imi tirsak bo‘g‘imi tarkibida joylashadi.

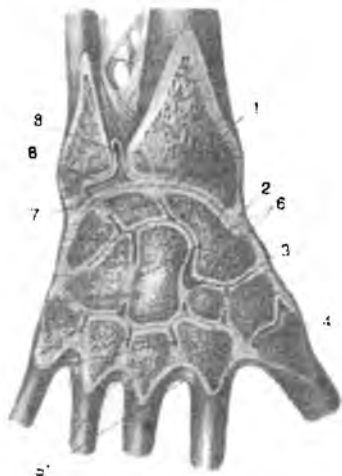
Distal bilak-tirsak bo‘g‘imi (**articulatio radioulnaris distalis**) tirsak suyagi boshchasi bilan bo‘g‘im yuzasi bilan bilak suyagining tirsak o‘ymasi o‘rtasida hosil bo‘ladi. Bilak suyagining tirsak o‘ymasidan boshlangan uchburchak shakldagi bo‘g‘im diski (**discus articularis**) tirsak suyagining bigizsimon o‘simtasi tomon yo‘nalib, bu bo‘g‘imni bilak-kaft usti bo‘g‘imidan ajratib turadi. Bo‘g‘im xaltasi erkin bo‘lib, u suyaklarning bo‘g‘im yuzalari va bo‘g‘im tog‘ayi chekkasi bo‘ylab birikadi. Proksimal va distal bilak-tirsak bo‘g‘imlari birgalikda silindsimon hamkor bo‘g‘imni hosil qiladilar. Ularda harakat bo‘ylama o‘q atrofida bo‘lib, bilak ichkariga va tashqariga buriladi.



43-rasm. Bilak suyaklarining birlashuvi. 1-ulna; 2-processus styloideus; 3-discus articularis; 4-processus styloideus; 5-membrana interossea antibrachii; 6-radius; 7-chorda oblique; 8-tuberositas radii; 9-lig. anulare radii.

Bilak-kaft usti bo‘g‘imi va qo‘l panjasi suyaklarining o‘zaro birlashuvi

Bilak-kaft usti bo‘g‘imi (**articulatio radiocarpea**, 44-rasm) bilak suyagining kaft usti yuzasi, medial tomondan bo‘g‘im diski (**discus articularis**) va kaft usti suyaklarining birinchi qatoridagi uchta: qayiqsimon, yarimoysimon va uch qirrali suyaklarning proksimal bo‘g‘im yuzalari o‘rtasida hosil bo‘ladi. Tuzilishi jihatidan bilak-kaft usti bo‘g‘imi murakkab bo‘lib, shakl jihatidan



44-rasm. Qo'l kafti kesmasi. 1-articulatio radiocarpea; 2-lig.collaterale carpi radiale; 3-articulatio mediocarpea; 4-articulatio carpometacarpea; 5-ligg.metocarpea interossea; 6-lig.-intercarpea; 7-lig.collaterale carpi ulnare; 8-discus articularis.

ellipssimon bo'g'imlar guruhiga kiradi. Bo'g'im xaltasi suyaklarning bo'g'im yuzalari chekkasi bo'ylab birikkan bo'lib, orqa tomonda yuqqa bo'ladi. Bo'g'im xaltasini yon tomonda joylashgan yonlama boylamlar mustahkamlab turadi.

Kaft ustining bilak tomonidagi yonlama boylami (**lig. collaterale carpi radiale**) bilak suyagining bigizsimon o'simtasidan boshlanib, qayiqsimon suyakka birikadi.

Kaft ustining tirsak tomondagi yonlama boylami (**lig. collaterale carpi ulnare**) tirsak suyagining bigizsimon o'simtasi bilan uch qirrali va no'xatsimon suyaklar o'rtasida tortilgan bo'ladi. Bo'g'imning kaft yuzasida bilak suyagi bo'g'im yuzasining oldingi chekkasidan boshlanib, kaft usti suyaklarining birinchi qatoriga va boshchali suyakka alohida dastalar shaklida birikadigan kaft bilak-kaft usti boylami (**lig. radiocarpale palmare**) bo'ladi. Bo'g'imning orqa yuzasida bilak suyagining orqa yuzasidan boshlanib kaft usti

suyaklarining birinchi qatoriga birikadigan orqa bilak-kaft usti boylami (**lig. radiocarpale dorsale**) joylashgan. Bo'g'imda harakat ikki o'q atrofida bajariladi, frontal o'q atrofida kaftni bukish va yozish, sagittal o'q atrofida esa kaftni uzoqlashtirish va yaqinlashtirish mumkin.

Rentgenoanatomiyasi. Old to'g'ri rentgenogrammada tirsak va bilak suyaklarining distal uchlaridagi bigizsimon o'simtalar yaxshi ko'rinadi. Tirsak suyagining bigizsimon o'simtasi uchi yumaloq uncha katta bo'lmagan tikan shaklida, bilak suyagining bigizsimon o'simtasi esa keng asosli uncha katta bo'lmagan bo'rtiq shaklida aniq ko'rinadi. Shuningdek, kaft usti suyaklarining proksimal qatori suyaklari soyasi va bilak-kaft usti bo'g'imining kengligi 2-2,5 mm bo'lgan oval shaklidagi bo'g'im yorig'i soyasi ham aniq ko'rinadi. Bo'g'im yorig'i bilak hamda qayiqsimon suyak o'rtasida biroz torroq bo'lib, tirsak va uch qirrali suyak o'rtasida uch burchakli tog'ay bo'lgani uchun kengayadi.

Bilak-kaft usti bo'g'imi yangi tug'ilgan chaqaloqda bilak, qayiqsimon va yarimoysimon suyaklarning bo'g'im yuzalari o'rtasida hosil bo'ladi. Tirsak suyagi, bilak suyagidan qisqa bo'lgani uchun uning boshchasi uch qirrali suyak bo'g'im yuzasiga yetib kelmaydi va bo'g'imda ishtirok etmaydi. Tirsak suyagi boshchasi bilan uch qirrali suyak o'rtasiga uchburchak shakldagi tog'ay disk joylashadi. Yangi tug'ilgan chaqaloqda bu bo'g'imni hosil qiluvchi suyaklar tog'aydan iborat bo'ladi. Bo'g'im xaltasi mustahkam bo'lib, kaft tomonda tarang, bo'g'imning boylamlari yaxshi rivojlanmagan bo'ladi. Bo'g'imni

hosil qilgan suyaklarning barchasi suyaklanib bo'lganidan keyin bu bo'g'im taraqqiyoti tugallanadi.

Kaft usti suyaklari bilak va kaft suyaklari o'rtasida joylashib bir nechta bo'g'implarni hosil qilishda qatnashadi. Kaft usti suyaklarining birinchi va ikkinchi qatori o'rtasida o'rta kaft usti bo'g'imi hosil bo'lsa, ayrim suyaklar o'zaro kaft usti suyaklariaro bo'g'implarni hosil qilib birlashadi. Kaft usti suyaklarining distal qatori bilan kaft suyaklari o'rtasida kaft usti-kaft bo'g'implari hosil bo'ladi. Bu bo'g'implar murakkab tuzilishga ega bo'lib, qo'l panjasi harakatida katta ahamiyatga ega.

O'rta kaft usti bo'g'imi (**articulatio mediocarpea**) kaft ustining birinchi va ikkinchi qator suyaklari o'rtasida joylashib, faoliyati bilak-kaft usti bo'g'imi bilan bevosita bog'liq. Uni hosil qiluvchi suyaklarning bo'g'im yuzalari murakkab ko'rinishga ega bo'lib, bo'g'im yorig'i S shaklida bo'ladi. Bu bo'g'imning bo'shlig'i kaft ustining birinchi va ikkinchi qator suyaklari o'rtasidagi bo'g'implar bo'shlig'iga qo'shilib turadi. Bo'g'im xaltasi erkin va orqa tomoni yupqa bo'lib, bu bo'g'imda faqat frontal o'q atrofida bukish va yozish mumkin.

Kaft usti suyaklariaro bo'g'im (**articulatio intercarpea**) kaft ustining alohida suyaklari o'rtasida hosil bo'ladi. O'rta kaft usti va kaft usti suyaklararo bo'g'implarni qo'l panjasining kaft va orqa yuzalarida joylashgan bir nechta boylam mustahkamlab turadi. Kaft yuzasida joylashgan kaft ustining shu'lasimon boylami (**lig. carpi radiatum**) boshchali suyakdan boshlanib yonidagi suyaklarga birikadi. Kaft ustining oldingi yuzasida kaft tomondagi kaft usti boylam (**lig. intercarpea palmaria**) va orqa yuzasida orqa kaft usti boylamlar (**lig. intercarpea dorsalia**) joylashgan bo'ladi. Ular bir suyakdan ikkinchi suyakka ko'ndalangiga yo'naladi. Kaft ustining alohida suyaklari, bundan tashqari, yana bo'g'im ichi boylamlari (**lig. intercarpea interossea**) vositasida birikadi.

Kaft usti suyaklaridan no'xatsimon suyak uch qirrali suyak bilan alohida bo'g'im (**articulatio ossis pisiformis**) hosil qiladi. Bu bo'g'im ilmoqli suyakka birikuvchi no'xatsimon-ilmoqli suyak boylami (**lig. pisiohamatum**) va IV—V kaft suyaklari asosiga birikuvchi no'xatsimon-kaft usti boylam (**lig. pisiometacarpeum**) lari bilan mustahkamlanadi.

Kaft usti-kaft bo'g'imi (**articulatio carpometacarpeae**) kaft ustining distal qatori suyaklari bilan kaft suyaklari asosi o'rtasida hosil bo'ladi. I kaft suyagi bilan trapetsiya shaklidagi suyak o'rtasidagi bo'g'im (**articulatio carpometacarpea pollicis**) shakl jihatidan egarsimon bo'g'im bo'lib harakati ikki: sagittal o'q atrofida bosh barmoq ko'rsatkich barmoqqa yaqinlashadi (**adductio**) va uzoqlashadi (**abductio**). Frontal o'q atrofida esa bosh barmoq boshqa barmoqlarga qarama-qarshi (**oppositio**) keladi va o'z holiga qaytadi (**repositio**). Qolgan II—V kaft usti-kaft bo'g'implari yassi bo'g'implar guruhiga kirib, ularning bo'g'im bo'shlig'i ko'ndalang chiziq holatida yotadi. Bu bo'g'im bo'shlig'i o'rta kaft usti va kaft suyaklararo bo'g'im bo'shliqlari bilan birikadi. Bo'g'im xaltasi yupqa, to'rta bo'g'im uchun umumiy bo'lib tarang tortilgan. Bo'g'im xaltasini kaft tomondan kaft tomondagi kaft

usti-kaft boylami (**lig. carpometacarpea palmaria**), orqa tomondan orqa kaft usti-kaft boylami (**lig. carpometacarpea dorsalia**) mustahkamlab turadi. Bu bo'g'imning boylamlari mustahkam va tarang tortilgani uchun harakati juda chegaralangan bo'ladi.

II—V kaft suyaklari asosi keng bo'lib o'zaro yaqin joylashgani uchun ularning bir-biriga qaragan yuzalari o'rtasida kaft suyaklararo bo'g'im (**articulatio intermetacarpea**) hosil bo'ladi. Bu bo'g'imler xaltasi kaft usti-kaft bo'g'implari xaltasi bilan umumiydir. Bu bo'g'imni yonma-yon kaft suyaklari o'rtasida ko'ndalang yo'nalgan kaft va orqa tomondagi (**ligg. metacarpea palmaria et dorsalia**) va bo'g'im ichida joylashgan suyaklararo kaft boylamlari (**ligg. metacarpea interossea**) mustahkamlab turadi.

Kaft-barmoq falangalari bo'g'implari (**articulatio metacarpophalangeae**) kaft suyaklari boshchasining bo'g'im yuzasi bilan proksimal barmoq falangalari asosi o'rtasida hosil bo'lib, ellipssimon bo'g'imler guruhiga kiradi.

Bo'g'im xaltasi erkin va keng bo'lib, yon tomondan yonlama boylamlar (**ligg. collateralia**) bilan mustahkamlansa, kaft tomondan kaft boylami (**ligg. palmaria**) tolalari hisobiga qalinlashadi. II—V barmoqlarning kaft-barmoq bo'g'implari kaft suyaklari boshchasi o'rtasida ko'ndalang tortilgan kaftning chuqur ko'ndalang boylami (**ligg. metacarpea transversa profunda**) vositasida mustahkamlanadi. Kaft-barmoq falangalari bo'g'implarida harakat ikki o'q atrofida sodir bo'ladi. Frontal o'q atrofida barmoqlarni bukish va yozish, sagittal o'q atrofida barmoqlarni uzoqlashtirish va yaqinlashtirish mumkin.

Qo'l panjasi barmoq falangalari o'rtasidagi bo'g'im (**articulatio interphalangeae manus**) bitta barmoq falangasining boshchasi bilan ikkinchi falanganing asosi o'rtasida hosil bo'ladi. Shakl jihatidan g'altaksimon bo'g'im hisoblanadi. Bu bo'g'implarning xaltasi keng bo'lib, yon tomondan yonlama boylamlar (**ligg. collateralia**) bilan mustahkamlanib, kaft tomondan esa kaft boylamlari (**lig. palmaria**) hisobiga qalinlashadi. Harakat faqat frontal o'q atrofida bo'lib, barmoqlarni bukish va yozishdan iborat.

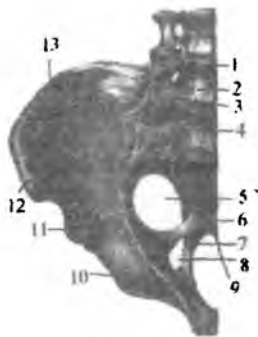
Rentgenoanatomiyasi. O'rta kaft usti bo'g'imining rentgen yorig'i S shaklida bo'lib, kengligi 1,5—2 mm bo'ladi. Kaft usti suyaklari o'rtasida aniq chegarali hoshiya shaklidagi yorug'lik ko'rinadi. Kaft ustining distal qatori suyaklari bilan II—V kaft suyaklari asosi o'rtasidagi kaft usti-kaft bo'g'imi kengligi 1,5 mm, noto'g'ri shakldagi rentgen yorig'ini hosil qiladi. Trapetsiya shaklidagi suyak bilan birinchi kaft suyagi o'rtasidagi egarsimon bo'g'im o'ziga xos ko'rinishga ega bo'ladi. Yon tomondan ko'rinishda uning bo'g'im yorig'i aniq chegarali bukilgan hoshiya shaklida bo'ladi. Unda ikkita doimiy sesamasimon suyak uchraydi. Barmoq falangalari o'rtasidagi bo'g'im yorig'i balandligi bir xil bo'lib, kaft usti-kaft bo'g'imi yorig'idan kam bo'ladi.

Yangi tug'ilgan chaqaloqda kaft bo'g'implarini hosil qiluvchi suyaklar tog'ay holatida bo'ladi. Bo'g'im xaltasi mustahkam bo'lib, kaft tomonda tarang bo'lgani uchun kaftni yozish biroz chegaralangandir. Boylamlari yaxshi rivojlanmagan bo'lib, bo'g'imni hosil qiluvchi suyaklar suyaklanib bo'lganidan keyin bu bo'g'imning takomillashuvi tugaydi.

Oyoq suyaklarining birlashuvi. Oyoq kamari suyaklarining birlashuvi

Oyoq kamari suyaklarining bo'g'imlari chanoq suyaklarini o'zaro va dumg'aza suyagi bilan birlashuvidan hosil bo'ladi. Orqa tomondan chanoq suyaklari dumg'aza suyagi bilan juft dumg'aza-yonbosh bo'g'imini hosil qilsa, old tomondan qov simfizini hosil qiladi.

Dumg'aza-yonbosh bo'g'imi (**articulatio sacroiliaca**, 45-rasm) chanoq va dumg'aza suyaklarining quloqsimon yuzalarini birlashishidan hosil bo'ladi. Bu suyaklarning bo'g'im yuzalari yassi bo'lib, yupqa tolali tog'ay bilan qoplangan. Bo'g'im yuzalari yassi bo'lgani uchun yassi bo'g'imlar guruhiga kiradi. Shunga qaramay bu bo'g'imning boylamlari mustahkam bo'lgani uchun harakatsiz bo'g'im hisoblanadi. Bo'g'im xaltasi tarang va juda pishiq bo'ladi. U dumg'aza va chanoq suyaklarining suyak usti pardasiga birikib ketadi. Bo'g'im xaltasi old



45-rasm. Chanoq boylamlari. 1-lig. iliolumbale; 2-lig. longitudinale anterius; 3-lig. sacroiliaca ventralia; 4-promontorium; 5-for. ischiadicum majus; 6-lig. sacrospinale; 7-lig. sacrotuberale; 8-for. ischiadicum minus; 9-lig. sacrococcygeum anterius; 10-eminentia iliopubica; 11-spina iliaca anterior inferior; 12-spina iliaca anterior superior; 13-fossa iliaca.

tomondan ko'ndalang va qiyshiq yo'nalishdagi oldingi dumg'aza-yonbosh boylami (**lig. sacroiliaca ventralia**) bilan mustahkamlanadi. U yupqa bo'lib, bo'g'im xaltasiga birikib ketgan. Bo'g'imning orqa tomonida dumg'aza va yonbosh bo'rtiqlari oralig'idagi ingichka yoriqni to'latib turuvchi mustahkam suyaklararo dumg'aza-yonbosh boylami bo'lib (**lig. sacroiliaca interossea**) u eng pishiq boylam hisoblanadi va bo'g'im xaltasining orqa yuzasiga birikib ketadi. Bo'g'imni orqa tomondan qoplagan orqa dumg'aza-yonbosh boylami (**lig. sacroiliaca dorsalia**) yonbosh suyagining ustki va pastki orqa yonbosh o'simtaridan boshlanib, dumg'aza suyagining tashqi qirrasiga birikadi.

Bu bo'g'imni mustahkamlashda pastki ikkita bel umurtqalarining ko'ndalang o'simtaridan, yonbosh suyagi qirrasiga va bo'rtig'iga birikuvchi yonbosh-bel boylami (**lig. iliolumbale**) ishtirok etadi.

Rentgenoanatomiyasi. Dumg'aza-yonbosh bo'g'imi chanoqning to'g'ri rentgenogrammasida aniqlanadi. Bu bo'g'imning bo'g'im yorig'i sagittal sathda qiya joylashgani uchun, suyaklarining bo'g'im yuzalari bir-biriga qavatlanib, ikkita bukilgan hoshiya yorig' shaklidagi tasviri beradi. Bu holatda uning tashqi hoshiyasi bo'g'imning oldingi qismiga, ichkisi orqasiga to'g'ri keladi. Bo'g'im yorig'i bo'g'imni pastki qismida aniq ko'rinadi.

Qov simfizi (**symphysis pubica**) qov suyaklarining bir-biriga qaragan simfiz yuzalari o'rtasida hosil bo'lib, yarim bo'g'imlar turkumiga kiradi. Suyaklarning bo'g'im yuzalari tog'ay bilan qoplangan bo'lib, o'zaro tolali tog'ay disk (**discus**

interpubicus) vositasida birlashadi. Tog‘ay diskning o‘rtasida sagittal sathda joylashgan torgina bo‘shliq bo‘ladi. Qov simfizini ikkita qov boylami: ustki tomonidan ko‘ndalang yo‘nalgan ustki (**lig pubicum superius**) va simfizni pastki tomonida tortilgan boylam (**lig. pubicum inferius**) mustahkamlaydi. Qov simfizi tog‘ay diski ayollarda erkaklarga nisbatan qalin bo‘ladi.

Qov simfizi yangi tug‘ilgan chaqaloqda sinxondroz shaklida bo‘ladi. Bo‘shliq bola hayotining 1—2-yilida paydo bo‘la boshlaydi va 5—7 yoshlarda yaxshi bilinadi.

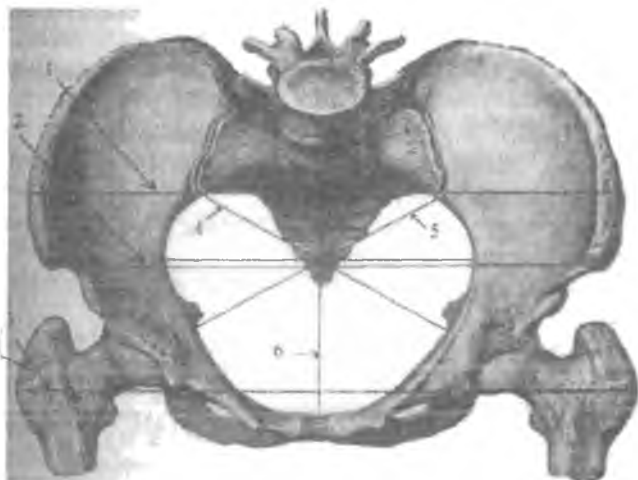
Chanoq suyagi dumg‘aza bilan dumg‘aza-yonbosh bo‘g‘imidan ma‘lum masofada joylashgan ikkita boylam vositasida ham birlashadi.

1.Dumg‘aza-bo‘rtiq boylami (**lig. sacrotuberale**) o‘tirg‘ich bo‘rtig‘idan boshlanib dumg‘aza suyagining tashqi chekkasiga birikadi va kichik o‘tirg‘ich teshigini (**foramen ischiadicum minus**) hosil qiladi.

2.Dumg‘aza-o‘simta boylami (**lig. sacrospinale**) o‘tirg‘ich o‘simtasi bilan dumg‘aza suyagining tashqi chekkasi o‘rtasida tortilgan bo‘lib, katta o‘tirg‘ich teshigini (**foramen ischiadicum major**) hosil qiladi.

Butun chanoq

Chanoq suyaklari va dumg‘aza dumg‘aza-yonbosh bo‘g‘imi va qov simfizi vositasida birikib butun chanoqni (**pelvis**) hosil qiladi. Butun chanoq (46-rasm) suyak halqadan iborat bo‘lib, uning ichida ichki a‘zolar joylashadi. U ikki qismga: yuqorigi katta chanoq (**pelvis major**) va pastki kichik chanoqqa (**pelvis minor**) bo‘linadi. Ular o‘rtasidan chegaralovchi chiziq (**linea terminalis**) o‘tadi. Chegaralovchi chiziq—**promontorium**, yonbosh suyagining ravoqsimon chizig‘i, qov suyagi qirrasasi va qov simfizining



46-rasm. Butun chanoq. 1-distantia cristarum; 2-distantia spinarum; 3-distantia trochanterica; 4,5-diameter obliquae; 6-conjugata vera.

ustki chekkasidan o'tadi. Katta chanoq orqa tomondan V bel umurtqasi tanasi, yon tomondan yonbosh suyagi qanotlaridan hosil bo'ladi. Katta chanoq qorin bo'shig'ining pastki qismini hosil qiladi. Kichik chanoqni orqa tomondan dumg'aza suyagining chanoq yuzasi va dum suyagining oldingi yuzasi, old tomondan qov suyagining yuqorigi va pastki shoxlari va qov simfizi, yon tomondan esa chanoq suyagining sirka kosachasi qismlari, o'tirg'ich suyagi dumg'aza-bo'rtiq va dumg'aza- o'simta boylamlari hosil qiladi. Kichik chanoq pastga tomon toraygan suyak kanaldan iborat. Uning ustki aperturasi (**apertura pelvis superior**) kirish qismi bo'lib, chegaralovchi chiziq bilan chegaralangan.

Kichik chanoqdan chiqish uning pastki aperturasi (**apertura pelvis inferior**) orqa tomondan dum suyagi, yon tomondan dumg'aza-bo'rtiq boylami, o'tirg'ich bo'rtig'i, o'tirg'ich suyagi shoxi, qov suyagining pastki shoxi, old tomondan qov simfizi bilan chegaralangan. Bu yerda joylashgan yopqich teshik fibroz parda (**membrana obturatoria**) bilan yopilgan.

Katta chanoq o'lchamlari:

1. Ikkita oldingi yuqori yonbosh o'simtalari o'rtasidagi masofa (**distantio spinarum**) — 25—27 sm.

2. Yonbosh suyagi qanotlarining eng chekka nuqtalari o'rtasidagi masofa (**distantio cristarum**) — 28—30 sm.

3. Ikkita katta ko'st o'rtasidagi masofa (**distantio trochanterica**) -30-32 sm.

Kichik chanoqning o'lchamlari quyidagicha bo'iadi:

1. Kichik chanoqqa kirishning to'g'ri o'lchami yoki chin konyugata (**conjugata vera**)—11 sm.

2. Kichik chanoqqa kirishning ko'ndalang o'lchami (**diameter transversa**)—13 sm.

3. Kichik chanoqqa kirishning qiyshiq o'lchami (**diameter obliqua**)—12 sm.

4. Kichik chanoqdan chiqishning to'g'ri o'lchami (dum suyagi uchi bilan qov simfizining pastki chekkasi o'rtasigacha bo'lgan masofa) ayollarda — 9—11 sm.

5. Kichik chanoqdan chiqishning ko'ndalang o'lchami (o'tirg'ich bo'rtig'ining ichki chekkasi o'rtasidagi masofa) — 11 sm.

Ayollarning chanog'i erkaklarnikiga qaraganda keng, yonbosh suyagi qanotlari yon tomonga yoyilgan bo'iadi. Kichik chanoqqa kirish yumaloq shaklda bo'lib, ayollarda dumg'aza keng va qisqa bo'ladi. Qov suyagi shoxlari o'rtasidagi burchak (qov ravog'i) ayollarda 90° bo'lsa, erkaklarda 70-75° dir.

Yangi tug'ilgan chaqaloq chanog'i ikki tomondan siqilgan, shakli quyg'ichsimon bo'lib, yonbosh chuqurchasi yuza bo'ladi. Kichik chanoq yaxshi taraqqiy etmagan. Uning kirish teshigi bo'ylama oval shaklida.

Yangi tug'ilgan chaqaloq chanog'i. o'lchamlari quyidagicha bo'iadi:

1. Ikkita oldingi yuqorigi yonbosh o'simtalari o'rtasidagi masofa—6,5 sm.

2. Yonbosh suyagi qanotlarining eng chekka nuqtalari o'rtasidagi masofa—7,1 sm.

3. Ikkita katta ko'st o'rtasidagi masofa—10,0 sm.

4. Kichik chanoqqa kirishning to'g'ri o'lchami—4,1 sm.

5. Kichik chanoqqa kirishning ko'ndalang o'lchami—3,6 sm.

Erta bolalik davri oxirida chanoq suyaklarining tez o'sishi hisobiga chanoq o'lchamlari sezilarli o'zgaradi. Bu davrda o'g'il bolalar chanog'i qizlarnikiga nisbatan baland va o'lchami katta bo'ladi.

Bolalikning birinchi davrida chanoq shakli o'zgarmay, o'lchamlari tekis o'sadi. Bolalikning ikkinchi davrida yonbosh chuqurchasi chuqurlashadi. Bu davrda qizlarning chanog'i o'g'ii bolalarnikiga nisbatan tez o'sadi. Kichik chanoqqa kirish teshigining to'g'ri o'lchami ko'ndalang o'lchamidan kichirayadi. Qiz bolalar chanog'i silindrsimon shaklni oladi. Bu davrda chanoq o'lchamlari quyidagicha bo'ladi:

1. Ikkita oldingi yuqorigi yonbosh o'simtalari o'rtasidagi masofa—18,7 sm.

2. Yonbosh suyagi qanotlarining eng chekka nuqtalari o'rtasidagi masofa—20,7 sm.

3. Ikkita katta ko'st o'rtasidagi masofa—23,8 sm.

4. Kichik chanoqqa kirishning to'g'ri o'lchami—8,7 sm.

5. Kichik chanoqqa kirishning ko'ndalang o'lchami—10,0 sm.

Balag'at davrida chanoq katta odamnikiga o'xshash ko'rinishga ega bo'ladi.

Oyoqning erkin qismi suyaklarining birlashuvi

Oyoqning erkin qismi bo'g'imlari o'zining vazifasiga mos ravishda ayrim xususiyatlarga ega.

Chanoq-son bo'g'imi

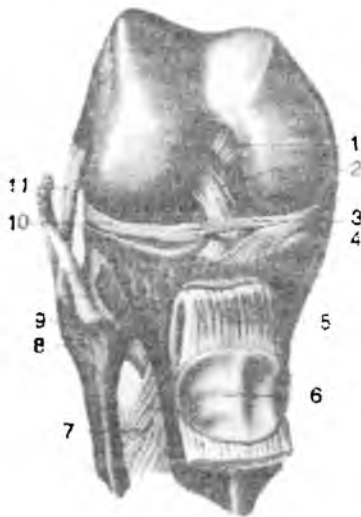Chanoq-son bo'g'imi (**articulatio coxae**) chanoq suyagining sirka kosachasi bilan son suyagi boshining birlashishidan hosil bo'ladi. Bo'g'imni hosil qilishda son suyagi boshchasining bo'g'im yuzasi to'liq ishtirok etsa, sirka kosachasining faqat yarimoysimon yuzasi ishtirok etadi. Tuzilishi jihatidan chanoq-son bo'g'imi oddiy, shakl jihatidan sharsimon bo'g'imlarning bir turi—kosasimon bo'g'im (**articulatio cotylica**) dir. Sirka kosachasining chekkasiga birikkan tolali tog'aydan tuzilgan tog'ay halqa lab (**labrum acetabularae**) uning bo'g'im yuzasini oshirib turadi. Uning bir qismi sirka kosachasining pastki chetidagi o'ymaning ustidan o'tib, sirka kosachasining ko'ndalang boylamini (**lig. transversum acetabuli**) hosil qiladi. Chanoq-son bo'g'imning o'ziga xos xususiyatlaridan biri sirka kosachasi o'rtasidagi chuqurchadan boshlanib, son suyagi boshidagi chuqurchaga birikkan son suyagi boshi boylamidir (**lig. capitis femoris**). Bu boylam orqali chanoq suyagidan son suyagi boshiga arteriya o'tib, uni oziqlantiradi. Chanoq-son bo'g'imining xaltasi chanoq suyagining sirka kosachasi chekkasi bo'ylab biriksa, son suyagining old tomonida ko'stlararo chiziq bo'ylab, orqa tomonda esa ko'stlararo qirradan ichkariroqqa birikadi.

Bo'g'im xaltasini tashqi tomondan uchta boylam mustahkamlab turadi. Ularning eng kuchlisi yonbosh-son boylami (**lig. iliofemorale**) bo'lib, qalinligi 1 smga yaqin. U oldingi pastki yonbosh o'simtasining oldingi chekkasidan boshlanib pastga yo'naladi va ko'stlararo chiziqqa birikadi. Qov-son boylami (**lig. pubofemorale**) uchburchak shaklida bo'lib, uning keng asosi qov suyagining yuqori shoxidan boshlanib, uchi ko'stlararo chiziqning ichki chekkasiga birikadi. O'tirg'ich-son boylami (**lig. ischiofemorale**) nisbatan yupqa bo'lib, bo'g'imning orqa yuzasida joylashgan. U o'tirg'ich suyagi tanasidan boshlanib, katta ko'st chuqurchasiga birikadi. Bundan tashqari, son suyagining bo'ynini sirtmoq kabi o'rab, yonbosh suyagining oldingi pastki o'simtasiga birikuvchi aylanma zona (**zona orbicularis**) ham bor. Chanoq-son bo'g'imida harakat uch o'q atrofida sodir bo'lsa-da, sharsimon bo'g'imga nisbatan biroz chegaralangan. Frontal o'q atrofida chanoq-son bo'g'imida son bukiladi va yoziladi, sagittal o'q atrofida son bir-biridan uzoqlashadi va yaqinlashadi. Vertikal o'q atrofida esa son ichkariga va tashqariga buriladi va aylanma harakat sodir bo'ladi. Chanoq-son bo'g'imida harakatni chegaralashda, uning atrofida joylashgan kuchli mushak guruhlarining ahamiyati katta.

Rentgenoanatomiyasi. To'g'ri rentgenogrammada sirka kosachasining o'lchami 3×5 bo'lgan kosa shaklida ko'rinadi. Uning tomi, chuqurchasi, oldingi, orqa va pastki chekkalari tafovut qilinadi. Tog'ay bilan qoplangan yarimoysimon yuzaga to'g'ri keladigan sirka kosachasining tomi nisbatan quyuq soya beradi. Bo'g'im chuqurchasining zich qatlami, bo'g'im boshchasi zich moddasiga nisbatan qalinlashgan bo'ladi. Sirka kosachasining tomi asta-sekin zich moddasi eng yupqa bo'lgan uning tubiga o'tadi. Chuqur-chaning tubi esa asta-sekin yumaloqlanib, sirka kosachasining pastki chekkasiga o'tadi. Uning oldingi chekkasi aniq bilinadi. U yerdan pastga va ichki tomonga yo'nalib, sirka kosachasining oldingi tashqi chekkasida joylashgan ko'z yoshi shaklining tashqi chega rasini hosil qiladi. U sirka kosachasi tubining soyasini o'tirg'ich suyagiga qavatlanishi natijasida hosil bo'lgan tomchi shaklidagi chiziqli soyadan iborat. Sirka kosachasining orqa chekkasi son suyagi boshini kesib o'tgan egri chiziqdan iborat bo'lib, uning pastki qismida oldingi pastki ko'rinishga o'tib ketadi. Chanoq-son bo'g'imining bo'g'im yorig'ining kengligi 4—5 mm bo'ladi.

Yangi tug'ilgan chaqaloqda chanoq-son bo'g'imini hosil qiluvchi suyaklar yaxshi rivojlanmagan, sirka kosachasi yuza va ovalsimon shaklga ega bo'ladi. Shuning uchun son suyagi boshchasining ko'p qismi undan tashqarida joylashadi. Ularda bo'g'im xaltasi juda yupqa va tarang bo'ladi. O'tirg'ich-son boylami yaxshi taraqqiy etmaganligi uchun bo'g'imning yuqori-orqa qismi boylamlari bilan yaxshi mustahkamlanmagan. Shu sababli ularda bu bo'g'im tez chiqishi mumkin. Bola o'sishi va tik yurishi sababli chanoq-son bo'g'imni xaltasi va uning boylamlari ham o'sadi. O'tirg'ich-son boylami yaxshi rivojlanib bo'g'im xaltasining orqasini qoplaydi va bolalikning ikkinchi davrida qalinlashib, tuzilishi jihatidan kattalarnikiga o'xshash bo'ladi.

Tizza bo'g'imi



47-rasm. Tizza bo'g'imi. 1-lig. cruciatum posterius; 2-lig. cruciatum anterius; 3-lig. transversum genus; 4-meniscus medialis; 5-lig. patellae; 6-facies articularis; 7-membrana interossea cruris; 8-caput fibulae; 9-lig. capitis fibulae; 10-meniscus lateralis; 11-lig. collateral fibulare.

ingichka yarimoysimon shaklda bo'lib, lateral menisk (**meniscus lateralis**) nisbatan keng bo'ladi. Ularning uchlari do'nlgararo tepalikka boylamlar vositasida birikib turadi. Old tomondan ikkala menisk o'zaro tizzaning ko'ndalang boylami (**lig. transversum genus**) bilan birikib turadi. Tizza bo'g'imining xaltasi son suyagi bo'g'im yuzasidan 1 sm yuqoriroqqa biriksa, katta boldir suyagi va tizza qopqog'iga ularning bo'g'im yuzalari chekkalari bo'ylab birikadi. Bo'g'im xaltasi yupqa, erkin va juda keng bo'lib, bo'g'im xaltasining sinovial pardasi bo'g'im bo'shlig'ida ko'p sonli burmalar hosil qilib, bo'g'im bo'shlig'ining bo'sh qismlarini to'ldiradi.

Tizza bo'g'imi boylamlari bo'g'im sirti va bo'g'im ichi boylamlariga bo'linadi. Bo'g'im ichi boylamlari: oldingi xochsimon boylam (**lig. cruciatum anterius**) son suyagining lateral do'ngsimon o'simtasining medial yuzasidan boshlanib, oldingi chuqurchaga birikadi. Orqa xochsimon boylam (**lig. cruciatum posterius**) son suyagi medial do'ngsimon o'simtasining lateral yuzasidan boshlanib, orqa chuqurchaga birikadi. Tizza bo'g'imining bo'g'im sirti boylamlari uning yon, old va orqa tomonlarida joylashib o'ziga xos xususiyatga ega bo'ladi. Bo'g'inning lateral tomonida son suyagi **epicondulus lateralis** dan boshlanib, kichik boldir suyagi boshchasida birikuvchi kichik

boldir yonlama boylami (**lig.collaterale fibulare**) joylashgan. U yumaloq shakldagi fibroz tizimchadan iborat bo'lib, bo'g'im xaltasidan yumshoq to'qima qatlami bilan ajralgan. Bo'g'imning medial tomonida son suyagi **epicondulus medialis**dan boshlanib, katta boldir suyagining medial chekkasiga birikkan katta boldir yonlama boylami (**lig. collateral tibiale**) joylashgan. Uning kengligi 10—12 mm li fibroz plastinka shaklida bo'lib, bo'g'im xaltasiga birikib ketgan.

Bo'g'imning old tomonida tizza qopqog'ining cho'qqisidan boshlanib, katta boldir suyagi bo'rtig'iga birikkan qalin va kuchli tizza qopqog'i boylami (**lig. patellae**) joylashgan. Bu boylam sonning to'rt boshli mushagi payi bo'lib, pay ichida tizza qopqog'i hosil bo'lganidan so'ng boylamga aylanib ketadi. Tizza qopqog'ini ushlab turuvchi medial va lateral boylamlar (**retenaculum patellae mediate et retenaculum patellae laterale**) to'rt boshli mushak payi tolalari dastasidan iborat. Ular tizza qopqog'i bilan son suyagi medial va lateral do'ngsimon usti o'simtali o'rtasida tortilgan. Bo'g'imning orqa yuzasida bo'g'im xaltasiga birikib ketgan qiyshiq taqim boylarni (**lig. popliteum obliquum**) va ravoqsimon taqim boylarni (**lig. popliteum arcuatum**) joylashgan.

Tizza bo'g'imida bir nechta sinovial xaltalar bor. Ularning ba'zilari bog'im bo'shlig'i bilan birikib, uning hajmini oshiradi.

Tizza bo'g'imida harakat ikki o'q atrofida: frontal o'q atrofida— boldimi bukish va yozish, vertikal o'q atrofida—ichkariga va tashqariga burish sodir bo'ladi.

Rentgenoanatomiyasi. Old proyeksiyadagi rentgenogrammada son va katta boldir suyaklari do'ngsimon o'simtali o'rtasida joylashgan bo'g'im yorig'i aniq chegarali, biroz bukilgan hoshiya shaklida ko'rinadi. Tizza bo'g'imining rentgen yorig'i juda keng bo'lib, 6—8 mm ga teng. Bu son va katta boldir suyaklari bo'g'im yuzalari o'rtasida menisklarning borligi bilan bog'liq. Old to'g'ri proyeksiyadagi rentgenogrammada tizza qopqog'i son suyagi soyasi-ga qavatlanadi, ko'p holatlarda u aniq yumaloq shaklda zich suyak to'qima ko'rinishida aniqlanadi. Yon tomon rentgenogrammasida tizza bo'g'imining bo'g'im yorig'ining ichki va tashqi chekkalariga to'g'ri kelgan bir-biriga qisman qavatlangan ikkita bukilgan yorug'lik qatlamlaridan iborat bo'ladi. Uning fonida son suyagi do'ngsimon o'simtarining oval ko'rinishi aniq bo'g'im chekkalari bilan ajralib turadi. Tizza qopqog'ining yuqorisi kengaygan, pastki uchi o'tkir cho'zinchoq oval soya shaklida ko'rinadi, uning oldingi va orqa yuzalarining ko'rinishi tekis aniqlanadi. Katta boldir suyagining oldingi yuzasida uning bo'rtig'i soyasi aniqlanadi.

Yangi tug'ilgan chaqaloqda tizza bo'g'imini hosil qiluvchi suyaklarning epifizlari tog'aydan iborat bo'ladi. Ularda suyak nuqtalari bola tug'ilgandan keyin paydo bo'ladi.

Son suyagining do'ngsimon o'simtali balandligi bir xil, katta boldir suyagi do'ngsimon o'simtali esa orqaga qiyshaygan bo'ladi. Bo'g'im xaltasi qattiq va tarang bo'lib, old tomondan to'rt boshli mushakning payi bilan

mustahkamlangan. Tizza qopqog'i va yon boylamlar yaxshi rivojlangan. Qiyshiq va ravoqsimon taqim osti boylamlari yupqa biriktiruvchi to'qima shaklida bo'ladi. Menisklar yupqa, biriktiruvchi to'qimadan iborat. Ichki menisk oval shaklida bo'lib, juda ingichka bo'lsa, tashqi menisk keng va yumaloq shaklga ega pardadan iborat. Old tomonda ular o'rtasida yaxshi rivojlangan tizzaning ko'ndalang boylami joylashgan.

Xochsimon boylamlar qisqa bo'lib, tizza bo'g'imida yozishni chegaralab turadi. Bo'g'im taraqqiyoti 18 yoshlargacha davom etadi.

Boldir suyaklarining o'zaro birlashuvi

Katta va kichik boldir suyaklari o'zaro uzluksiz va uzlukli birlashmalar vositasida birikadi.

Boldir suyaklari o'rtasidagi bo'g'im (**articulatio tibiofibularis**) kichik boldir suyagi boshchasining bo'g'im yuzasi bilan katta boldir suyagining kichik boldir bo'g'im yuzasi o'rtasida bo'ladi. Ikkala bo'g'im yuzasi ham yassi. Bo'g'im xaltasi tarang bo'lib, bo'g'im yuzalarining chekkasiga birikadi. Bo'g'im xaltasini tashqi tomondan ikki suyak o'rtasida tortilgan kichik boldir suyagi boshchasining oldingi boylami (**lig. capitis fibulae anterior**) va kichik boldir boshchasining orqa boylami (**lig. capitis fibulae posterior**) mustahkamlab turadi. Bu bo'g'imda harakat chegaralangan bo'ladi.

Boldir suyaklarining pastki uchlari o'zaro uzluksiz birlashma—boldir suyaklariaro sindesmoz (**syndesmosis tibiofibularis**) hosil qilib birlashadi. Bunda katta boldir suyagining kichik boldir o'ymasi va lateral to'piqning bo'g'im yuzasi ishtirok etadi. Bu bo'g'im harakatsiz bo'lib, uni tashqi tomondan lateral to'piq va katta boldir suyagi o'rtasida tortilgan oldingi va orqa boldir suyaklariaro boylamlar (**ligg. tibiofibulare anterius et posterius**) mustahkamlab turadi. Bu ikki birlashmadan tashqari boldir suyaklarining suyaklararo qirralari o'rtasida suyaklararo parda (**membrana interossea cruris**) tortilgan bo'ladi. Bu parda bilakdagiga nisbatan qalin va mustahkam bo'lib, uning yuqori va pastki qismlarida qon tomirlar uchun teshiklar bor.

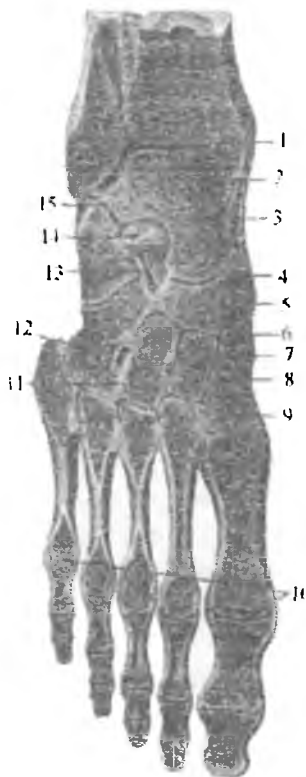
Oyoq panjasi suyaklarining boldir suyaklari bilan va o'zaro birlashuvi

Oyoq panjasi suyaklari to'rt guruh bo'g'imlar hosil qilib birlashadi. Bular: 1) oshiq-boldir bo'g'imi; 2) tovon oldi suyaklarining birlashuvi; 3) tovon oldi va kaft suyaklarining birlashuvi; 4) barmoq falangalarining birlashuvi.

Oshiq-boldir bog'imining (**articulatio talocruralis**) (48-rasm) hosil bo'lishida katta boldir suyagining pastki bo'g'im yuzasi, medial va lateral to'piqlarning bo'g'im yuzalari bilan oshiq suyak g'altagi bo'g'im yuzalari ishtirok etadi. O'zaro birikkan boldir suyaklarining pastki uchi oshiq suyak g'altagini xuddi ayri kabi ikki yon va ust tomondan o'rab turadi. U tuzilishi jihatidan murakkab, shakl jihatidan g'altaksimon bo'g'im bo'lib, bo'g'im

48-rasm. O'ng oyoq panjasi bo'g'im va boylamlari kesmasi. 1-articulatio talocruralis; 2-lig. mediale; 3-talus; 4-articulatio talocalcaneonavicularis; 5-os naviculare; 6-articulatio cuneonavicularis; 7-os cuneiforme mediale; 8-os cuneiforme intermedium; 9-articulatio tarsometatarsea; 10-articulatio metatarsophalangeae; 11-os cuneiforme laterale; 12-os cuboideum; 13-lig. bifurcatum; 14-lig. talocalcaneum interosseum; 15-articulatio subtalaris.

xaltasi boldir suyaklarining oldingi yuzasida va oshiq suyakning bo'g'im tog'ayidan 5-8 mm oldinroqqa birikadi. Orqa va yon tomonda bo'g'im tog'ayi chizig'i bo'ylab birikadi. Bo'g'im xaltasi old va orqa tomonda yupqa hamda bo'sh, yon tomonda esa qalin va mustahkam burmalar hosil qiladi. Bo'g'imni mustahkamlovchi boylamlar, asosan, yon yuzalarda joylashgan. Bo'g'inning medial yuzasida joylashgan qalin va pishiq boylam (**lig. collateralae mediale**) medial to'piqdan boshlanib pastga tomon kengayib to'rt bo'lakka bo'linadi. Uning qayiqsimon suyakka birikadigan (**pars tibionavicularis**), tovon suyagiga birikadigan (**pars tibiocalcanea**) hamda oshiq suyakning oldingi va orqa tomoniga birikadigan (**pars tibiotalaris anterior et posterior**) qismlari tafovut qilinadi. Bo'g'im lateral tomondan uchta boylam bilan mustahkamlanadi. Bular lateral to'piq bilan oshiq suyak bo'yni o'rtasida tortilgan oldingi oshiq-kichik boldir boylami (**lig. talofibulare anterior**), lateral to'piq bilan oshiq suyakning orqa o'simtasi o'rtasida tortilgan orqa oshiq-kichik boldir (**lig. talofibulare posterior**) va tashqi to'piq bilan tovon suyagining tashqi yuzasi o'rtasida tortilgan tovon-kichik boldir boylamidir (**lig. calcaneofibulare**). Oshiq-boldir bo'g'imi bir o'qli bo'g'imlar guruhiga kirib, harakat faqat frontal o'q atrofida sodir bo'lib, bir o'q atrofida bukish va yozish mumkin.



Rentgenoanatomiyasi. Old to'g'ri rentgenogrammada oshiq-boldir bo'g'imining rentgen yorig'i «Π» shaklida ko'rinadi. Zich modda yupqa, tashqi ko'rinishi aniq bo'ladi. Katta boldir suyagi bo'g'im yuzasining pastki chekkasida va oshiq suyak chekkasida biroz qalin bo'lib, yon rentgenogrammada tashqi to'piq ichkisidan ancha katta ko'rinadi. Ularning soyasi bir-biriga qavatlanadi. Bo'g'im yorig'i yuqoriga turtib chiqqan ravoq shaklida bo'ladi.

Yangi tug'ilgan chaqaloqning oshiq boldir bo'g'imini hosil qiluvchi suyaklar to'liq tuzilishga ega bo'lmay, asosan, tog'aydan iborat bo'ladi. Oshiq suyak g'altagining tashqi chekkasi ichkisiga nisbatan yuqori bo'ladi. Tashqi to'piq ichkisiga nisbatan orqaroq turgani uchun ularning tovonni tashqariga yarim burilgan holatda turadi. Bo'g'im xaltasi pishiq va tarang bo'lib, oldingi

va orqa oshiq-kichik boldir boylamlari gorizontall joylashgan. Ichki boylam qisqa bo'lib, oyoq kafti bukilishini chegaralab turadi. Tovon gumbazi yaxshi bilinmay, u bola hayotining birinchi ikki yilida paydo bo'ladi, 14—16 yoshlarda uning takomillashuvi tugaydi.

Oshiq osti bo'g'imi (**articulatio subtalaris**) oshiq suyakning orqa tovon bo'g'im yuzasi bilan tovon suyagining orqa oshiq bo'g'im yuzasi o'rtasida hosil bo'ladi. Bo'g'im xaltasi yupqa va erkin, har tomondan boylamlar bilan mustahkamlangan bo'lib, bo'g'imda harakat faqat sagittal o'q atrofida sodir bo'ladi.

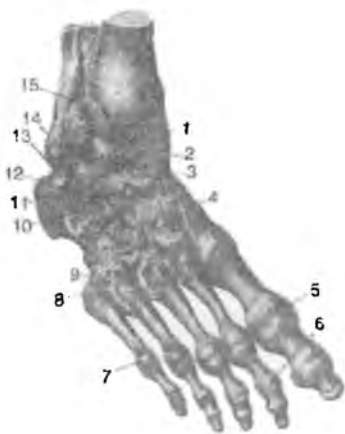
Yon tomon rentgenogrammasida oshiq osti bo'g'imining bo'g'im yorig'i ravoqsimon yoki «S» shaklida bukilgan, kengligi 2-3 mm bo'lgan yorug'lik hoshiya kabi ko'rinadi.

Oshiq-tovon-qayiqsimon bo'g'im (**articulatio talocalcaneonavicularis**, 49-rasm) oshiq suyak boshchasining old tomondan qayiqsimon suyak va past tomondan tovon suyagi bilan birlashishidan hosil bo'ladi. Bo'g'in xaltasi suyaklarning bo'g'im yuzalari chekkasi bo'ylab birikib, bitta bo'shliqni hosil qiladi.

Bu bo'g'imni quyidagi boylamlar mustahkamlaydi: 1) **sinus tarsi** ning ichida joylashib oshiq va tovon suyaklari egatlarini bir-biriga qaragan yuzalarini birlashtiruvchi suyaklararo oshiq tovon boylami (**lig. taioalcanneum interosseum**). Bu boylam juda pishiq bo'lib, ikkala suyakni mustahkamlaydi. 2) Tovon suyagining oshiq suyakni ko'taruvchi o'simtasi bilan qayiqsimon suyakning ostki yuzalari o'rtasida tortilgan qalin fibroz tizimcha shaklidagi boylam (**lig. calcaneonavicularare plantare**). Bu boylam oshiq suyak boshini ushlab turadi,

shuning uchun u cho'zilib ketsa, oyoq panjasi yassilashib qoladi. 3) Oshiq-qayiqsmon boylam (**lig. talonavicularare**) oshiq suyak bo'ynini ustki yuzasi bilan qayiqsimon suyak o'rtasida joylashib, bo'g'imning ust tomondan mustahkamlaydi. Bo'g'im shakl jihatidan sharsimon bo'g'imlar turkumiga kirsa ham, harakat faqat sagittal o'q atrofida bo'lib, u oshiq osti bo'g'imi bilan hamkorlikda ichkariga va tashqariga salgina suriladi.

Yon tomon rentgenogrammasida bu bo'g'imda faqat oshiq suyak boshi va qayiqsimon suyak botiqligining o'rtasi aniq ko'rinadi. Uning bo'g'im yorig'i ravoqsimon ko'tarilgan hoshiya shaklida bo'ladi.



49-rasm. Oyoq panjasi bo'g'irlari va boylamlari. Ustki yuzasi. 1-articulatio talocruralis; 2-lig. mediate; 3-lig. talonavicularare; 4-ligg. cuneonavicularia dorsalia; 5-capsula art. metatarsophalangeae; 6-capsula art. interphalangeae; 7-articulatio metatarsophalangeae; 8-ligg. metatarsae dorsalis; 9-ligg. tarsometatarsae dorsalis; 10-lig. bifurcatum; 11-lig. taioalcanneum laterale; 12-lig. taioalcanneum interosseum; 13-lig. calcaneofibulare; 14-lig. talofibulare anterius; 15-lig. tibiofibulare anterius.

Bola hayotining birinchi yilida oyoq panjasi supinatsiya holatida bo'lgani uchun u yurgan paytida oyoq panjasi kaftini to'liq bosmay, uning tashqi chetini bosadi. Yoshga qarab oyoq panjasining ichki chekkasi sekin-asta pastga tushadi.

Tovon-kubsimon bo'g'imi (**articulatio calcaneocuboidea**) tovon va kubsimon suyaklarning bir-biriga qaragan bo'g'im yuzalarining birlashuvidan hosil bo'ladi. Bo'g'im xaltasi medial tomonda qalin va tarang tortilgan bo'lib, tashqi tomondan yupqa va erkin bo'ladi. Bo'g'imni oyoq kafti tomonidan pishiq kaft tovon-kubsimon boylami (**lig. calcaneocuboideum plantare**) va tovon suyagining pastki yuzasidan boshlanib II—V kaft suyaklari asosiga birikuvchi uzun kaft boylami (**lig. plantare longum**) mustahkamlaydi. Bo'g'im egarsimon bo'g'imler turkumiga kirsada, harakati chegaralangan. Amaliyotda (**articulatio calcaneocuboidea va articulatio talonavicularis**) birgalikda ko'ndalang kaft oldi bo'g'imi (**articulatio tarsi transversa**) yoki shopar bo'g'imi deb ataladi. Bu ikkala bo'g'im bo'shlig'i oldinma-keyin joylashgani uchun ko'ndalang turgan lotincha S shaklida bo'ladi. Bu bo'g'implarni mustahkamlovchi boylamlardan tashqari ularning ikkalasi uchun umumiy bo'lgan ayrisimon boylam (**lig. bifurcatum**) bor. U tovon suyagining yuqori chekkasidan boshlanib, ikkiga: qayiqsimon suyakning orqa lateral chekkasiga birikadigan — **lig. calcaneonaviculare** va kubsimon suyakni ustki yuzasiga birikadigan — **lig. calcaneocuboideum** ga bo'linadi. Bu boylamni kesmasdan turib shopar bo'g'imini ajratish qiyin, shuning uchun uni shopar kaliti deyiladi.

Ponasimon-qayiqsimon bo'g'im (**articulatio cuneonavicularis**) uchta ponasimon va qayiqsimon suyak bo'g'im yuzalari o'rtasida hosil bo'ladi. Bo'g'im bitta umumiy xalta bilan o'ralgan bo'lib, bo'g'im xaltasi bo'g'im tog'aylari chekkasi bo'ylab birikkan bo'ladi. Bu bo'g'imni oyoq panjasining orqa va kaft yuzalarida joylashgan ponasimon-qayiqsimon boylamlar (**ligg. cuneonavicularia plantaria et dorsalia**), ponasimon suyaklararo boylamlar (**lig. intercuneiformia interossea**) hamda orqa va kaft ponasimon suyaklararo boylamlar (**ligg. intercuneiformia dorsalia et plantaria**) mustahkamlaydi. Bo'g'im shakl jihatidan yassi bo'lsa-da, harakati juda chegaralangan.

Kaft oldi-kaft bo'g'imi (**articulatio tarsometatarsea**) (lisfrank bo'g'imi) kubsimon va ponasimon suyaklarning kaft suyaklari bilan birlashishidan hosil bo'ladi. U uchta alohida bo'g'imdan iborat bo'lib, birinchisi medial ponasimon va I kaft suyagi o'rtasidagi alohida bo'g'im xaltasi bilan o'ralgan egarsimon bo'g'im. Ikkinchi bo'g'im oraliq va lateral ponasimon suyaklar bilan II va III kaft suyaklari o'rtasidagi ikkita bo'g'im bitta bo'g'im xaltasi bilan o'ralgan. Uchinchi bo'g'im kubsimon suyak bilan IV va V kaft suyaklari o'rtasida joylashgan. Bu ikki bo'g'im ham bitta bo'g'im xaltasi bilan o'ralgan. Bo'g'im xaltasi orqa va kaft tomonda joylashgan kaft oldi-kaft boylamlari (**ligg. tarsometatarsea dorsalia et plantaria**) hamda suyaklararo ponasimon kaft boylamlari (**ligg. cuneometatarsea interossea**) bilan mustahkamlanadi. Bu boylamlardan medial ponasimon suyak bilan II kaft suyagi o'rtasidagisi amaliyotda ahamiyatga ega bo'lgani uchun lisfrank bo'g'imi kaliti deyiladi.

Kaft oldi-kaft bo'g'imlari yassi bo'g'im turiga kirsa ham, harakat juda chegaralangan.

Kaft suyaklari asosining bir-biriga qaragan yuzalari o'rtasida kaft suyaklariaro bo'g'im (**articulatio intermetatarseeae**) hosil bo'ladi. Bu bo'g'imlarning bo'g'im xaltasi tashqi tomondan orqa va tovon kaft boylamlari (**lig. metatarseea dorsalia et plantaria**) bilan mustahkamlanadi. Kaft suyaklariaro boylamlar (**ligg. metatarseea interossea**) kaft suyaklarining bir-biriga qaragan yuzalari o'rtasida joylashgan.

Old to'g'ri rentgenogrammada kaft oldi suyaklari va kaft suyaklari o'rtasidagi bo'g'imlar ko'rinadi. Ularning hammasi turli shakl va o'lchamli aniq chiziqli yorug'liklar shaklida bo'ladi. Kaft suyaklarining asoslari bir-biriga qavatlanadi va ular o'rtasidagi bo'g'im yorig'i kuzatilmaydi. Barcha kaft-barmoq falangasi bo'g'imlarining rentgen bo'g'im yorig'i bir xil bo'ladi. Proksimal falangalarning bo'g'im chuqurchasi kaft suyaklari boshchasining bo'g'im yuzasidan kichik bo'lgani uchun ular bir-biriga mos kelmaydi.

Kaft-barmoq falangasi bo'g'imi (**articulatio metatarsophalangeae**) kaft suyaklarining boshchasi bilan proksimal barmoq falangalari asosi o'rtasida hosil bo'ladi.

Kaft suyaklarining boshchasi sharsimon shaklga ega bo'lib, bo'g'im xaltasi yupqa va erkin bo'ladi. Bo'g'imni lateral va medial tomonidan yonlama boylamlar (**lig. collateralia**), past tomonidan esa kaft boylami (**lig. plantaria**) mustahkamlaydi. Bundan tashqari, barcha kaft suyaklari boshini birlashtirib, bo'g'im xaltasiga birikib ketgan ko'ndalang yo'nalgan tizimcha shaklidagi **lig. metatarseeum profundum transversum** ham bo'ladi. Bo'g'imda harakat ikki o'q atrofida bo'lib, bukish va yozish, hamda uncha katta bo'lmagan masofaga uzoqlashtirish va yaqinlashtirish kabi harakatlarni bajarish mumkin.

Barmoq falangalari o'rtasidagi bo'g'im (**articulationus interphalangea**). Shakl va faoliyat jihatidan bu bo'g'imlar xuddi qo'l kaftiga o'xshaydi. Ular g'altaksimon bo'g'imlar guruhiga kirib, yon tomondan yonlama boylamlar (**lig. collateralia**) hamda kaft boylamlari (**ligg. plantaria**) bilan mustahkamlanadi.

Oyoq panjasi suyaklari qo'l kafti suyaklariga nisbatan kam harakat bo'lib, tananing tayanch vazifasini bajarishga moslashgan. Oyoq panjasi suyaklari o'zaro birlashib, yuqoriga qaragan gumbaz hosil qiladi. Shuning uchun oyoq panjasi yerga butun kaft bilan emas, balki uchta nuqta: orqada tovon suyagi do'ngligi, oldinda I va V kaft suyaklarining boshchasi bilan tegadi.

Oyoq gumbazining hosil bo'lishida **lig. plantare longum**, **lig. calcaneonaviculare plantare**, **aponevrosus plantare** laming va oyoq kafti mushaklarining roli katta. Agarda bu boylamlar va mushaklar bo'shashib ketsa, oyoq gumbazi yo'qolib, yassi panja vujudga keladi. Oyoq gumbazi amortizator vazifasini bajarib, u tana og'irligini oyoq panjasiga bir tekis taqsimlanishida, yurganda, yugurganda va sakraganda tananing silkinishini kamaytirishda katta ahamiyatga ega.

Umumiy ma'lumotlar

Tananing har bir harakati organizmda bo'lgan ko'ndalang-targ'il mushak tolalarining qisqarishi natijasida paydo bo'ladi. Tana mushaklari suyaklarga birikib, ularni harakatga keltiradi. Ular tana bo'shliqlari devorini hosil qilishda ishtirok etadi va ba'zi bir ichki a'zolar (yutqin, qizilo'ngachning yuqori qismi, hiqildoq, to'g'ri ichakning pastki qismi) devorlari tarkibiga kiradi. Skelet mushaklari yordamida odam harakat qiladi va muvozanat saqlaydi, nafas oladi, ovqatni yutadi va mimikasini o'zgartiradi. Katta odamning skelet mushaklari gavda og'irligining 40% ini, yangi tug'ilgan chaqaloqda 20—22% ini tashkil qiladi.

Mushaklarning tuzilishi

Har bir mushak biriktiruvchi to'qimali parda endomiziy (**endomysium**) bilan o'ralgan ko'ndalang-targ'il mushak tolalaridan tuzilgandir. Turli kattalikdagi mushak tolalari bir-biridan biriktiruvchi to'qimali qatlamlar perimiziy (**perimysium**) vositasida ajrab turadi. Bu perimiziy ichida qon tomirlar va nervlar joylashgan bo'lib, agar biriktiruvchi to'qimali parda butun mushakni o'rasa, epimiziy (**epimysium**) deb ataladi. Bu parda mushak payiga davom etib, peritendiniy (**peritendinum**) degan nom oladi. Mushaklarda juda kuchli modda almashinuv ketganligi sababli, ularda qon tomirlar ko'p bo'ladi. Har bir mushakning faol qisqaruvchi qismi—tana yoki qorincha (**venter**) bo'lib, u mushak tolalaridan iborat bo'ladi. Mushakning nofaol suyaklarga birikuvchi qismi yoki pay qismi (**tendo**) zich biriktiruvchi to'qimadan iborat, yaltiroq kumushrang bo'lib, mushak tanasidan aniq ajrab turadi. Paylarda modda almashinuv kam bo'lgani uchun ularda qon tomirlar ham kam bo'ladi. Paylarning bittasi yuqori qismida bo'lib, mushak boshchasi (**caput**) deyiladi. Uning yordamida mushak suyakdan boshlanadi. Pastki uchi dum (**cauda**) deyilib, uning yordamida mushak suyakka birikadi. Paylar kollagen tolalardan iborat bo'lib, juda pishiq bo'ladi. Masalan, axill payi 400 kg yukni ko'tara olsa, sonning to'rt boshli mushagining payi 600 kg yukni ko'tara oladi. Barcha mushaklarning payi bir xil emas. Uzun mushaklarning paylari ingichka tasma shaklida bo'lsa, tanada joylashgan keng mushaklarning paylari keng va yassi bo'lib aponevroz (**aponevrosus**) deyiladi. Ba'zi mushaklarda ikkita qorincha orasida joylashgan oraliq paylar ham uchraydi (ikkita qorinli mushak—**m. digastricus**). Agar mushak bir nechta miotomlardan taraqqiy etgan bo'lsa, ular o'rtasida oraliq paylar yoki pay belbog'lar

(**intersectiones tendineae**) hosil bo'ladi. Bunday mushaklarga qorinning to'g'ri mushagi kiradi.

Mushak qisqargan vaqtda uning bir uchi harakatsiz bo'lib, u qotirilgan nuqta (**punctum fixum**) deyiladi. Bu nuqta, asosan, mushakning boshlanish qismida bo'ladi. Harakatlanuvchi nuqta (**punctum mobile**) mushak birikkan ikkinchi suyakda bo'lib, mushak qisqargan vaqtda u o'z holatini o'zgartiradi.

Mushaklarning tasniflanishi

Odamda 400 dan ortiq skelet mushaklari bo'lib, shakl jihatidan ular uch xil: uzun, kalta va keng bo'ladi. Uzun mushaklar duksimon (**fisiformis**) tuzilishga ega bo'lib, ular qo'l va oyoqlarda richag vazifasini bajaradilar (**m. biceps brachii**). Keng mushaklarga esa tana mushaklari kiradi. Duksimon mushaklarning tolalari mushakning uzun o'qiga parallel joylashgan bo'ladi. Ba'zi bir mushaklar bir nechta bosh bilan har xil suyaklardan boshlanadi. Bu esa ularning tayanchini oshiradi. Boshchasiga qarab ikki boshli (**biceps**), uch boshli (**triceps**), to'rt boshli (**quadriceps**) mushaklar bo'ladi. Paylar soni ham ko'p bo'lishi mumkin (ko'p dumli mushaklar) qo'l va oyoq barmoqlarini yozuvchi va bukuvchi mushaklarning bir nechtadan payi bo'ladi. Buning natijasida bitta mushakning qisqarishi bir nechta barmoqlarni harakatga keltirib mushaklar ishini tejaydi.

Mushaklar shakliga qarab kvadrat (**m. quadratus**), uchburchak (**m. triangularis**), yumaloq (**m. teres**), deltasimon (**m. deltoideus**), tishli (**m. serratus**), kambalasimon (**m. soleus**), aylanma (**m. orbicularis**), trapetsiyasimon (**m. trapezius**), rombsimon (**m. rhomboides**) mushaklar deb ataladi.

Tolalarning yo'nalishi bo'yicha mushaklar to'g'ri parallel tolali (**m. rectus**), ko'ndalang tolali (**m. transversus**), aylanma tolali (**m. orbicularis**) mushaklarga bo'linadi. Aylanma tolali mushaklar teshiklarni o'rovchi sfinkterlarni hosil qiladi.

Mushak tolalari pay o'qiga nisbatan har xil yo'nalishga ega bo'ladi. Agar qiyshiq tolalar payning bir tomonida joylashsa, mushak bir patli (**m. unipennatus**), agar mushak tolalari payning ikki tomonida joylashsa, ikki patli (**m. bipennatus**), har tomonida joylashsa, ko'p patli (**m. multipennatus**) deyiladi.

Vazifasiga qarab mushaklar bukuvchi (**flexores**), yozuvchi (**extensores**), yaqinlashtiruvchi (**adductores**), uzoqlashtiruvchi (**abductores**), burovchi (**rotatores**), ichkariga aylantiruvchi (**pronatores**) va tashqariga aylantiruvchi (**supinotores**) mushaklar deyiladi.

Bo'g'imlarga nisbatan mushaklar bir, ikki va ko'p bo'g'imli mushaklarga bo'linadi. Ko'p bo'g'imli mushaklar uzun bo'lib, yuzaroq joylashadi. Bir bo'g'imli mushaklar kalta va chuqurroq joylashadi. Joylashishiga qarab mushaklar yuza va chuqur, lateral va medial, oldingi va orqa guruhlarga bo'linadi.

Mushaklarning yordamchi apparatlari

Mushaklarning asosiy qismlari ya'ni tanasi va paylaridan tashqari uning yordamchi qismlari ham bo'lib, ular mushak ishini yengillashtiradi. Bularga fassiyalar, pay qinlari, sinovial sumkalar va mushaklar g'altagi kiradi.

Fassiyalar (**fascia**) mushaklarni o'ragan zich tolali biriktiruvchi to'qimadan tuzilgan parda bo'lib, ular mushaklarni bir-biridan ajratib, qisqargan vaqtida mushakni bir joydan surilib ketmasligini ta'minlaydi. Fassiyalar g'ilof tuzilishiga ega bo'lib, ba'zi bir patologik hollarda (yiring to'plangan va qon quyilgan vaqtda) ularning tarqalishini chegaralaydi va ba'zi hollarda anesteziya qilishda yordam beradi. Fassiyalar suyaklarga birikib, mushaklararo to'siqlar (**septa intermuscularia**) hosil qiladi. Fassiyalar xususiy (**fascia propria**) va yuza (**fascia superficialis**) fassiyalarga bo'linadi. Xususiy fassiya odam tanasining har bir sohasiga tegishli bo'lib, shu nom bilan ataladi. Agar mushaklar bir necha qavat joylashgan bo'lsa, unda qavatlar o'rtasida xususiy fassiya qatlamlari: yuza qavat orasida — **lamina superficialis**, chuqur qavat orasida esa — **lamina profunda** hosil boladi.

Yuza fassiyalar teri ostida joylashgan bo'lib, mushaklarni teri osti yog' to'qimasidan ajratib turadi, shuning uchun uni teri osti fassiyasi (**fascia subcutanea**) ham deb ataladi. Yuza fassiya yumshoq biriktiruvchi to'qimadan tuzilgan bo'lib, u teri ostida butun tanani o'rab turadi va unda ba'zi bir sohalarida yog' to'qimasi to'plangan bo'ladi. Fassiyalar tananing turli qismlarida har xil taraqqiy etib, agar mushaklar harakati kuchli bo'lsa (oyoqda), fassiyalar qalin bo'ladi. Qo'l va oyoqning ba'zi bo'g'imlari sohasida (bilak-kaft oldi, oshiq-boldir) mushak paylarining yo'nalishi o'zgaradi. Bu sohalarida fassiyalar qalinlashadi va suyaklarni turtib chiqqan joylariga birikib mushaklarni ushlab turuvchi — **retinaculum musculorumni** hosil qiladi. Bu sohada mushaklarni ushlab turuvchi ostida kanallar hosil bo'lib, ulardan mushak paylari o'tadi. Bu kanallar fibroz yoki suyak-fibroz kanallari deb ataladi. Fibroz kanallar fassiyalardan hosil bo'lsa, suyak-fibroz kanallari fassiya va suyaklar o'rtasida hosil bo'ladi. Ular payni bir holatda ushlab turib, ularning harakat kuchining yo'nalishini ta'minlaydi. Fibroz kanallarning devorlari sinovial parda bilan o'ralgan bo'lib, bu parda kanalni ikkala uchida payni o'rab, yopiq sinovial qinlar (**vagina synovialis**) hosil qiladi. Sinovial pardaning bir qismi payni o'rab olib, unga birikib ketadi va uning visseral varag'ini hosil qiladi. Ikkinchi qismi esa fibroz qinini ichidan qoplab uni devoriga birikib pariyetal varaqni hosil qiladi. Visseral varaqning pariyetal varaqqa o'tgan yerda sinovial parda 2 qavat bo'ladi va uni pay tutqichi mezotendiniy (**mesotendineum**) deyiladi. Mezotendiniy ichida payning qon tomirlari va nervlari joylashadi. Sinovial qinning visseral va pariyetal varaqlari orasida bo'shliq bo'lib, unda bir necha tomchi suyuqlik bo'ladi, u pay harakat qilgan vaqtda uni ishqalanishdan saqlaydi.

Pay yoki mushaklar suyaklarning ko'tarilgan joyiga tegib tursa, bu yerlarda sinovial xaltalar hosil bo'ladi. Ular biriktiruvchi to'qimadan tuzilgan bo'lib,

ularning ichida ozgina suyuqlik bo'radi. Bu suyuqlik ham payni ishqalanishdan saqlaydi. Sinovial xaltaning devori bir tomondan harakatlanuvchi pay yoki mushakka yopishgan bo'lsa, ikkinchi tomondan suyaklarga yopishadi. Xalta bo'shlig'i qo'shni bo'g'im bo'shlig'i bilan qo'shiladi.

Mushak paylari o'z yo'nalishini o'zgartiradigan joylarda g'altak (**trochlea**) hosil bo'lib, uning ustida pay xuddi kamar o'q ustidan o'tganidek bo'ladi. G'altaklar suyakdan iborat bo'lishi mumkin. Bu hollarda suyak ust tomondan tog'ay bilan qoplanadi. Bunda suyak bilan pay o'rtasida sinovial xalta joylashgan bo'ladi. Fibroz g'altaklar fassiya boylamlaridan hosil bo'ladi.

Sesamisimon suyaklar paylar ichida paydo bo'ladi. Bularga no'xatsimon suyak va tizza qopqog'i kiradi.

Mushaklar taraqqiyoti

Tana mushaklari orqa tor va nerv nayi yonida joylashgan mezodermaning dorsal qismidan rivojlanadi. Homila hayotining uchinchi haftasida bu mezoderma birlamchi segmentlar yoki somitlarga bo'linadi. 6-haftada homilada 39 juft: 4 ta ensa, 8 ta bo'yin, 12 ta ko'krak, 5 ta bel, 5 ta dumg'aza va 5 ta dum somitlari tafovut qilinadi. Somitning sklerotom ajrab chiqib umurtqa pog'onasi paydo bo'lganidan qolgan tashqi orqa qismi miotomni hosil qiladi. Miotom hujayralari (mioblastlar) bo'yiga cho'zilib, ko'ndalang-targ'il mushak tolalariga aylanadi. Miotomlar ventral tomonga o'sib, dorsal va ventral qismlarga bo'linadi. Uning dorsal qismidan tananing orqa qismi mushaklari taraqqiy etsa, ventral qismidan tananing oldingi va yon tomon mushaklari taraqqiy etadi. Tana mushaklarining bir qismi o'zi taraqqiy etgan joyida qolib o'ziga xos, autoxon mushaklarni (**autos**—o'zi), (**chton**—joy) hosil qiladi. Bularga orqaning, ko'krakning chuqur va qorin mushaklari kiradi. Boshqa bir guruh mushaklar tanadan qo'l va oyoqlarga o'tib tunkofugal (**truncus**—tana, **fugere**—qochaman) mushaklarni hosil qiladi. Bularga trapetsiyasimon, to'sh-o'mrov-so'rg'ichsimon, katta va kichik rombsimon, oldingi tishsimon, kurakni ko'taruvchi mushaklar kiradi. Uchunchi guruh mushaklar qo'l va oyoqdan boshlanib, tanaga birikuvchi trunkopetal (**truncus**—tana, **petere**—intilaman) mushaklarni hosil qiladi. Bularga katta va kichik ko'krak, orqaning serbar va katta bel mushaklari kiradi.

Qo'l mushaklari V—VIII bo'yin va I ko'krak miotomlaridan, oyoq mushaklari esa I—V bel va I—III dumg'aza miotomlaridan hosil bo'lgan mushaklar kurtagidan rivojlanadi. Boshlang'ich davrda qo'l-oyoq mushaklari oldingi va orqa tomonda joylashgan (yozuvchi va bukuvchi) bo'lib, keyinchalik qo'l mushaklari proksimal tomonga yo'nalib (trunkopetal) tananing xususiy mushaklarini ko'krak va orqa tomondan qoplaydi. Bundan tashqari, yelka kamariga tananing ventral (trunkofugal) mushaklari kelib birikadi.

Bosh mushaklari qisman bosh somitlaridan, asosan, visseral ravoqlar mezodermasidan taraqqiy etadi. Jag' ravog'idan pastki jag'ga birikuvchi chaynov va og'iz tubi mushaklari, gioid ravoqdan esa bo'yinning teri osti va bosh mushaklari rivojlanadi.

Yangi tugʻilgan chaqaloqda barcha skelet mushaklari paydo boʻlgan boʻlsa-da, ular nisbatan kam rivojlangan boʻladi. Ular tana ogʻirligining 20—22% ini tashkil qiladi. 1—2 yoshli bolada mushaklar ogʻirligi 16,6% gacha kamayadi. Bola 6 yoshga toʻlganida harakati yuqori darajada faollashuvi natijasida mushaklari tana ogʻirligining 21,7% ini, 8 yoshda esa 33% ini tashkil qiladi. Erklarda mushak massasi 36% boʻlsa, ayollarda 33% boʻladi. Mushaklarning oʻzgarishiga qarab bola tanasining tashqi koʻrinishi ham oʻzgaradi. Yangi tugʻilgan va yosh bolalarning qoʻl-oyoqlari silindr shaklida boʻlsa, mushaklari oʻsib, yogʻ toʻqimasi kamayishi bilan, ular duksimon yoki konus shaklini oladi. Bola hayotining birinchi yilida qoʻl va oyoq mushaklari tez oʻssa, 2—4 yoshlarda orqaning uzun mushagi hamda katta dumba mushagi tez oʻsadi. Bola tugʻilganidan keyin mushaklarning pay qismi tez oʻsib, ularning suyaklarga birikadigan qismi kattalashadi. Ularda fassiyalar yaxshi bilinmasdan yupqa va boʻsh boʻlib, mushaklardan oson ajraydi. Fassiyalar bola hayotining birinchi oyidan boshlab mushaklarning vazifasiga qarab rivojlanadi.

Mushaklarning ishi

Skelet mushaklari nerv impulslari taʼsirida qisqarganida ularning harakatlanuvchi nuqtasi, qotirilgan uchiga yaqinlashadi va maʼlum bir ishini bajaradi. Buning natijasida gavdaning maʼlum bir qismi harakatga keladi. Mushaklar boʻgʻimlarga taʼsir qilib, suyak richaglarining holatini oʻzgartiradi. Bunda mushaklar boʻgʻimlarga maʼlum bir yoʻnalishda taʼsir qiladi. Agar bir nechta mushaklar boʻgʻimga bir xil taʼsir qilsa, **sinergist mushaklar**, qarama-qarshi taʼsir qilsa, **antagonist mushaklar** deb ataladi. Mushaklar bajaradigan ishning kuchi ularning koʻndalang kesimiga bogʻliq. Anatomik koʻndalang kesim mushak qorinchasini koʻndalang kesganda hosil boʻlgan maydon yuzasi boʻlib, uning qalinligining koʻrsatkichidir. Fiziologik koʻndalang kesim barcha mushak tolalarining koʻndalang kesimi yuzalarining yigʻindisidan iborat boʻlib, mushak kuchining koʻrsatkichidir. Duksimon va tasmasimon mushaklarning anatomik va fiziologik koʻndalang kesimlari bir xil boʻladi. Patli mushaklarning fiziologik koʻndalang kesimi duksimon mushaklarga nisbatan katta boʻlgani uchun ularning kuchi katta boʻladi. Mushaklar qisqarganda boʻgʻimlar vositasida birikkan suyaklar richag vazifasini bajaradi. Biomekanikada ikki tur richag farq qilib, birinchi tur richag ikki yelkali boʻlib, muvozanat richagi deyiladi. Bunda tayanch nuqtasi kuch qoʻyiladigan va qarshilik nuqtalari oʻrtasida turadi. Bunga misol qilib I umurtqa va ensa suyagi oʻrtasidagi boʻgʻimni koʻrsatish mumkin.

Ikkinchi tur richag bir yelkali boʻlib, ikki turda uchraydi. Birinchi turi kuch richagi deyilib, bunda qarshilik tayanch nuqtasi bilan kuch qoʻyiladigan nuqta oʻrtasida boʻladi. Bunga misol qilib oyoq panjasi suyaklari oʻrtasidagi boʻgʻimni keltirish mumkin. Ikkinchi turi tezlik richagi. Bunda kuch qoʻyiladigan nuqta yelkasi qarshilik yelkasidan qisqa boʻladi. Bunga misol

qilib tirsak bo'g'imini olganimizda, ozgina yukni ko'tarish uchun katta kuch sarf qilinib tezlikdan yutiladi.

Xususiy miologia Ko'krak mushaklari va fassiyalari

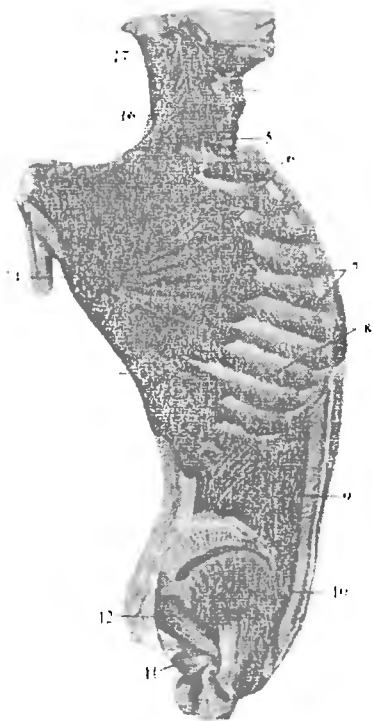
Ko'krak mushaklari bir necha qavat bo'lib joylashadi. Yuza qavatda qo'l bilan bog'langan mushaklar joylashsa, chuqur qavatda ko'krakning xususiy (autoxton) mushaklari joylashadi.

Ko'krak mushaklari (50-rasm) kelib chiqishi va faoliyatiga ko'ra ikki guruhga: 1) ko'krak qafasidan boshlanib, yelka kamari va yelka suyagiga birikuvchi mushaklar; 2) ko'krak qafasining o'ziga xos (autoxton) mushaklariga bo'linadi. Birinchi guruhga to'rtta: katta va kichik ko'krak, o'mrov osti, oldingi tishsimon va qovurg'alarni ko'taruvchi mushaklar kiradi.

1. Katta ko'krak mushagi (**m. pectoralis major**) katta, yelpig'ichsimon shaklda bo'lib, ko'krak qafasining oldingi devorini yuqori qismini egallaydi. U o'mrov suyagining ichki yarmidan (**pars clavicularis**), to'sh suyagining oldingi yuzasi va II—VII qovurg'alar tog'ayidan (**pars sternocostalis**), qorin to'g'ri mushagi qinining oldingi devoridan (**pars abdominalis**) boshlanadi. Mushak tolalari tashqi tomonga yo'nalib, yelka suyagi katta bo'rtig'i qirrasiga birikadi.

Faoliyati: ko'tarilgan qo'lni tushirib tanaga yaqinlashtiradi va ichkariga buradi (**pronatio**). Agar qo'l qimirlamay tursa, qovurg'alarni ko'tarib nafas olishda ishtirok etadi. Innervatsiyasi: **nn. pectoralis medialis et lateralis**.

2. Kichik ko'krak mushagi (**m. pectoralis minor**) uchburchak shaklidagi yassi mushak. Katta ko'krak mushagining orqasida yotadi, II—V qovurg'alarning oldingi uchiga yaqin joydan boshlanadi. Yuqoriga va lateral yo'nalib qisqa pay bilan kurakning tumshuqsimon o'simtasiga



50-rasm. Ko'krak va qorin mushaklari. 1-m. stylohyoideus; 2-m. digastricus; 3-m. scalenus anterior; 4-m. scalenus medius; 5-m. scalenus posterior; 6-m. serratus anterior; 7-m. intercostales interni; 8-m. intercostales externi; 9-m. obliquus abdominis internus; 10-m. gluteus medius; 11-m. obturatorius internus; 12-m. piriformis; 13-m. latissimus dorsi; 14-m. teres major; 15-m. subscapularis; 16-m. levator scapulae; 17-m. splenius capitiuus.

birikadi. Faoliyati: kurakni oldinga va pastga tortadi, agar qo‘l qimirlamay tursa, qovurg‘alarni ko‘tarib nafas olishda ishtirok etadi. Innervatsiyasi: **nn. pectoralis medialis et lateralis**.

3. O‘mrov osti mushagi (**m. subclavius**) I qovurg‘a tog‘ayidan boshlanadi va lateral yo‘nalib o‘mrov suyagining akromial uchi pastki yuzasiga birikadi. Bu mushak o‘mrov suyagi bilan I qovurg‘a oralig‘ida joylashadi. Faoliyati: o‘mrov suyagini pastga va ichki tarafga tortadi, to‘sh-o‘mrov bo‘g‘imini mustahkamlaydi. Innervatsiyasi: n. subclavius.

4. Oldingi tishsimon mushak (**m. serratus anterior**) keng to‘rtburchak shaklida bo‘lib, ko‘krak qafasini yon tomonida yotadi.

4. U 8—9 ta tish bilan yuqorigi qovurg‘alardan boshlanadi va kurakning ichki chekkasiga hamda ostki burchagiga birikadi. Mushakning yuqorigi va o‘rta dastalari gorizontal yotsa, pastki dastalari oldindan orqaga va pastdan yuqoriga yo‘naladi. Pastki 4-5 tishlari boshlangan joyida qorin tashqi qiyshiq mushagi tishlari orasiga kiradi.

Faoliyati: kurakning ostki burchagini oldinga va lateral tomonga tortib, kurakning lateral burchagini yuqoriga hamda ichki tomonga yo‘naltirib, qo‘lni gorizontal holatdan yuqoriga ko‘taradi. Kurak qimirlamay turganida qovurg‘alarni ko‘tarib ko‘krak qafasini kengaytiradi va nafas olishda ishtirok etadi. Innervatsiyasi: **n. thoracicus longus**.

Ko‘krak qafasining xususiy (autoxton) mushaklari

Bu guruhga tashqi va ichki qovurg‘alararo, qovurg‘a osti va ko‘krakning ko‘ndalang mushaklari kiradi.

1. Tashqi qovurg‘alararo mushaklar (**mm. intercostales externi**) har tomonda o‘n bittadan bo‘lib, ustki qovurg‘aning pastki chekkasining qovurg‘a egati tashqarisidan boshlanadi. Tolalari pastga va oldinga yo‘nalib, pastki qovurg‘aning yuqori chekkasiga birikadi. Bu mushaklar qovurg‘a bo‘rtig‘idan to qovurg‘a tog‘ayigacha bo‘lgan sohada qovurg‘alarning suyak qismi oralig‘ida joylashadi. Qovurg‘aning tog‘ay qismi oralig‘ini esa tashqi qovurg‘alararo parda (**membrana intercostales externi**) qoplab turadi. Faoliyati: qovurg‘alarni ko‘tarib, nafas olishda ishtirok etadi. Innervatsiyasi: nn. intercostales.

2. Ichki qovurg‘alararo mushaklar (**mm. intercostales interni**) tashqi mushakdan ichkarida joylashib, pastki qovurg‘aning yuqori chekkasidan boshlanib, ustki qovurg‘aning pastki chekkasiga, qovurg‘a egatidan ichkariga birikadi. Mushak tolalari pastdan yuqoriga va ichki tomon yo‘nalib, qovurg‘aning oldingi uchi bilan burchagi o‘rtasida joylashadi. Qovurg‘alar burchagidan to boshigacha bo‘lgan oraliqni ichki qovurg‘alararo parda (**membrana intercostales interni**) qoplaydi. Faoliyati: qovurg‘alarni tushiradi va nafas chiqarishda ishtirok etadi. Innervatsiyasi: nn. intercostales.

3. Qovurg‘a osti mushaklari (**mm. subcostales**) ko‘krak qafasi ichki yuzasining orqa pastki qismida joylashgan. X—XII qovurg‘alar burchagi

yaqinidan boshlanib, yuqoriga va lateral tomonga yoʻnaladi. Bu mushak bitta-ikkita qovurgʻani tashlab, ustidagi qovurgʻaga birikadi. Faoliyati: qovurgʻalarni tushirib, nafas chiqarishda ishtirok etadi. Innervatsiyasi: **nn. intercostales**.

4. Koʻkrakning koʻndalang mushagi (**m. transversus thoracis**) koʻkrak qafasi oldingi devorining orqa yuzasida joylashadi. U toʻsh suyagi tanasining pastki qismi va xanjarsimon oʻsimtadan boshlanadi. Lateral va yuqoriga yelpigʻichsimon tarqalib, alohida tishchalar bilan II—VI qovurgʻalar togʻayiga birikadi. Faoliyati: qovurgʻalarni tushirib nafas chiqarishda ishtirok etadi. Innervatsiyasi: **nn. intercostales**.

Diafragma

Diafragma (**diaphragma, m. phrenicus**) yassi, yupqa harakatchan mushakpay toʻsiq boʻlib, koʻkrak va qorin boʻshliqlari oʻrtasida yuqoriga koʻtarilgan gumbaz shaklida joylashgan. Diafragma asosiy nafas mushagi boʻlib, koʻkrak qafasining pastki teshigini oʻrgan suyaklardan boshlanadi. Uning boshlanish sohasiga qarab uch: bel, qovurgʻa va toʻsh qismlari tafovut qiladi. Mushak tolalari tashqaridan oʻrtaga qarab radiar yoʻnalib, pay markazni (**centrum tendineum**) hosil qiladi. Diafragmaning bel qismi (**pars lumbalis**) bel umurtqalarining oldingi yuzasidan oʻng va chap oyoqchalar (**crus dextrum et crus sinistrum**) bilan boshlanadi. Yuqori tomonda oyoqchalar oʻzaro birikib, aorta teshigini (**hiatus aorticus**) hosil qiladi. U orqali aorta va koʻkrak limfa yoʻli oʻtadi. Aorta teshigining cheti fibroz halqa bilan oʻralgan boʻlib, diafragma qisqarganida aortani siqilishdan saqlaydi. Bu teshikdan yuqoriroq va chapda diafragma oyoqchalarining mushak tolalari yana kengayib, qiziloʻngach va adashgan nerv oʻtadigan qiziloʻngach teshigini (**hiatus esophageus**) hosil qiladi. Oʻng va chap diafragma oyoqchalarining mushak tolalari oʻrtasidan simpatik poya, katta va kichik ichki aʼzolar nervi, oʻng tomondan toq va chap tomondan yarim toq venalar oʻtadi.

Diafragmaning qovurgʻa qismi (**pars costalis**) pastki oltita qovurgʻalarning ichki yuzasidan alohida mushak tolalari boʻlib boshlanadi. Har ikki tomonda diafragmani bel va qovurgʻa qismlari oʻrtasida mushak tolalari boʻlmagan bel-qovurgʻa uchburchagi (**trigonum lumbocostale**) boʻladi. Bu sohani yuqori tomondan plevra, pastdan esa qorinparda va fassiyalar qoplagan boʻlib, unda diafragma churrasi hosil boʻlishi mumkin.

Diafragmaning toʻsh qismi (**pars sternalis**) toʻsh suyagining orqa yuzasidan boshlanadi. Toʻsh va qovurgʻa qismlari oʻrtasida ham mushak tolalari boʻlmagan toʻsh-qovurgʻa uchburchagi (**trigonum sternocostale**) bor. Uni ham yuqori tomondan plevra, pastdan esa qorinparda va fassiyalar qoplagan boʻlib, unda diafragma churrasi hosil boʻlishi mumkin. Diafragmaning pay markazida pastki kovak vena oʻtadigan teshik (**foramen venae cavae**) bor. Faoliyat jihatidan diafragma asosiy nafas mushagi hisoblanadi. U qisqarganida gumbazi yassilanib koʻkrak qafasi kengayadi va nafas olinadi. Innervatsiyasi: **n.phrenicus**.

Ko'krak fassiyalari

Ko'krak sohasida yuza fassiya yaxshi rivojlanmagan bo'lib, u sut bezlarini o'rab, uning ichida biriktiruvchi to'qimali to'siqlar hosil qiladi.

Ko'krak fassiyasi (**fascia pectoralis**) yuza va chuqur qatlamlardan iborat bo'lib katta ko'krak mushagini old va orqa tomondan o'raydi. Ko'krak fassiyasining yuza qatlami yuqoridan o'mrov suyagiga, medial tomondan to'sh suyagining oldingi yuzasiga birikadi. U lateral va yuqoriga deltasimon mushak, pastga qo'ltiq osti fassiyasiga davom etadi. Uning chuqur qatlami kichik ko'krak va o'mrov osti mushaklarini o'rab, qo'ltiq osti fassiyasiga o'tib ketadi.

Xususiy ko'krak fassiyasi (**fascia thoracica**) tashqi qovurg'alararo mushak va qovurg'alarni tashqi tomondan qoplagan pishiq qatlamdan iborat.

Ko'krak ichi fassiyasi (**fascia endothoracica**) ko'krak qafasini ichki tomondan qoplaydi.

Yangi tug'ilgan chaqaloqda nafas olish qorin bilan kechgani uchun qovurg'alararo mushaklar kuchsiz bo'lib, yaxshi rivojlanmagan bo'ladi.

Ko'krak bilan nafas olina boshlangach, qovurg'alararo mushaklar ko'payib qalinlashadi. Ayrim mushaklarning ko'ndalang diametri 12 yoshlarga borib 5—6 marta kattalashadi.

Yangi tug'ilgan chaqaloq diafragmasi nisbatan yaxshi rivojlangan mushak hisoblanib, uning og'irligi mushaklar umumiy og'irligining 5,3%ini tashkil qiladi (kattalarda 1,02-1,34%). 5 yoshgacha bo'lgan bolalarda qovurg'alar gorizontal joylashgani uchun diafragma yuqori joylashadi. Yangi tug'ilgan chaqaloqda uning gumbazi ancha ko'tarilgan bo'lib, pay markazi uning 12—15% maydonini egallaydi. To'sh-qovurg'a va bel-qovurg'a uchburchaklari nisbatan katta bo'ladi. 7 yoshlarda diafragma katta odamlarnikiga o'xshash ko'rinishni egallaydi.

Qorin mushaklari va fassiyalari

Qorin (**abdomen**) tananing ko'krak bilan chanoq o'rtasida joylashgan qismi bo'lib, bu yerdagi mushaklar qorin devorini hosil qilib qorin bo'shlig'ini chegaralaydi. Qorin mushaklari (57-rasm) topografiya nuqtayi nazaridan uch guruhga: qorinning oldingi, yon va orqa devori mushaklariga bo'linadi.

Qorinning yon devori mushaklari

Qorinning yon devorida uch qavat serbar mushaklar joylashgan bo'lib, ular: qorinning tashqi qiyshiq mushagi, qorinning ichki qiyshiq mushagi va qorinning ko'ndalang mushagidir. Bu mushaklarning oldingi qismlari serbar pay—aponevroz hosil qilib, qorinning to'g'ri mushagini old va orqa tomondan o'tib unga aponevrotik qin hosil qiladi. So'ngra bu aponevrozlar oldingi o'rta chiziqda o'zaro birikib qorinning oq chizig'ini hosil qiladi.

1. Qorinning tashqi qiyshiq mushagi (**m. obliquus externus abdominis**) eng yuza va keng mushak bo'lib, pastki sakkizta qovurg'adan alohida yirik tishchalar bilan boshlanadi. Ularning beshta yuqoridagisi oldingi tishsimon mushak, pastki uchasi esa orqaning serbar mushagi tishlari bilan chatishib boshlanadi. Mushakning yuqori qismi tolalari gorizontal yo'nalib, keng aponevroz hosil qiladi, qarama-qarshi mushak aponevrozi bilan birikib, qorinning oq chizig'ini hosil qiladi. Uning pastki qismi tolalari yuqoridan pastga va medial tomonga qiyshiq yo'naladi. Qorinning tashqi qiyshiq mushagi aponevrozining eng pastki qismi yonbosh suyagi qirrasining tashqi labiga va qov bo'rtig'iga birikadi. Aponevrozning oldingi yuqorigi yonbosh o'simtasi bilan qov bo'rtig'i o'rtasida tortilgan pastki chekkasi tarnov shaklida bo'lib, chov boylamini (**lig. inguinale**) hosil qiladi. Qov suyagiga birikkan joyda bu aponevroz ikki: medial va lateral oyoqchalarga ajraladi. Medial oyoqcha (**crus mediale**) qov simfizining oldingi yuzasiga biriksa, lateral oyoqcha (**crus laterale**) qov bo'rtig'iga birikadi. Medial oyoqchanning uchidan davom etgan fibroz tolalar pastga burilib, **pecten ossis pubis** ga birikib, **lig. lacunare** ni hosil qiladi. Faoliyati: ikki tomonlama qisqarsa, qovurg'alarni tushirib, umurtqa pog'onasini bukadi, qorin bosimini oshiradi. Bir tomonlama qisqarsa, tanani qarama-qarshi tomonga buradi. Innervatsiyasi: **nn. intercostales, n. iliohypogastricus, n. ilioinguinalis**.

2. Qorinning ichki qiyshiq mushagi (**m. obliquus internus abdominis**) qorinning tashqi qiyshiq mushagining ichkarisida ikkinchi qavatda joylashib, chov boylamining tashqi 2/3 qismi ustki yuzasidan, yonbosh suyagi qirrasining oldingi 2/3 qismidan va ko'krak-bel fassiyasidan boshlanadi. Mushakning yuqori qismi tolalari pastdan yuqoriga yo'nalib pastki uchta qovurg'a tog'ayiga birikadi. Pastki qismi tolalari yelpig'ichsimon tarqalib keng aponevrozga davom etadi. Bu aponevroz yuqori qismida ikki qatlamga bo'linadi. Uning qatlamlari qorinning to'g'ri mushagini old va orqa tomonidan o'tib, qarama-qarshi mushak aponevrozi bilan birikadi va qorinning oq chizig'ini hosil qilishda ishtirok etadi. Mushakning pastki qismi tolalarining bir qismi qorinning ko'ndalang mushagi tolalari bilan birga urug' tizimchasi tarkibiga kirib, moyakni ko'taruvchi mushakni (**m.cremaster**) hosil qiladi. Faoliyati: ikki tomonlama qisqarganida qovurg'alarni tushirib, umurtqa pog'onasini bukadi, qorin bosimini oshiradi. Bir tomonlama qisqarsa, tanani o'z tomoniga buradi. Innervatsiyasi: **nn. intercostales, n. iliohypogastricus, n. ilioinguinalis**.

3. Qorinning ko'ndalang mushagi (**m. transversus abdominus**) uchinchi qavatni hosil qilib tolalari orqadan oldinga va medial tomonga gorizontal yo'nalgan bo'ladi. Uning tolalari oltita pastki qovurg'alardan, ko'krak-bel fassiyasining chuqur qatlamidan, yonbosh suyagi qirrasining ichki labi oldingi yarmidan va chov boylamining lateral 1/3 qismidan boshlanib, keng aponevrozi qarama-qarshi mushak aponevrozi bilan birikib qorinning oq chizig'ini hosil qilishda ishtirok etadi. Faoliyati: qorin bosimini oshiradi, qovurg'alarni oldinga, o'рта chiziqqa tortadi. Innervatsiyasi: **n. intercostales, n. iliohypogastricus, n. ilioinguinalis**.

Qorinning old devori mushaklari

1. Qorinning to'g'ri mushagi (**m. rectus abdominus**) uning oq chizig'ini ikki tomonida bo'ylamasiga yo'nalgan uzun tasmasimon mushakdir. U qov qirrasini va qov simfizidan ikki pay bilan boshlanib, yuqoriga yo'naladi va biroz kengayib xanjarsimon o'simtaning oldingi yuzasi, V—VII qovurg'alar tog'ayiga birikadi. Bu mushak tolalari 3—4 yerida ko'ndalang yo'nalgan pay belbog'lar (**intersectiones tendinae**) bilan bo'linadi. Buning natijasida mushakning ayrim qismlari alohida qisqarishi mumkin. Faoliyati: umurtqa pog'onasini bukadi, qovurg'alarni pastga tortadi. Innervatsiyasi: **nn. intercostales, n. iliohypogastricus**.

2. Piramidasimon mushak (**m. pyramidalis**) uchburchak shaklida bo'lib, qorinning to'g'ri mushagini pastki qismi oldida yotadi. Bu mushak qov qirrasidan boshlanib tolalari pastdan yuqoriga yo'naladi va qorinning oq chizig'iga birikadi. Faoliyati: qorinning oq chizig'ini taranglaydi. Innervatsiyasi: **nn. intercostales, n. iliohypogastricus**.

Qorinning orqa devori mushagi

Belning kvadrat mushagi (**m. quadratus lumborum**) bel umurtqalari ko'ndalang o'simtalarining yon tomonida yotadi. Yonbosh suyagi qirrasini, **lig. iliolumbale**, pastki bel umurtqalarining ko'ndalang o'simtalaridan boshlanib, XII qovurg'aning pastki qirrasini va ustki bel umurtqalarining ko'ndalang o'simtalariga birikadi. Faoliyati: ikki tomonlama qisqarganida umurtqa pog'onasini tik tutsa, bir tomonlama qisqarganida uni o'z tomoniga, XII qovurg'ani pastga tortadi. Innervatsiyasi: **plexus lumbalis**.

Qorin fassiyalari

Qorinning yuza fassiyasi (**fascia superficialis abdominis**) teri osti yog'to'qimasi bilan qorin mushaklari orasida joylashgan.

Qorinning xususiy fassiyasi (**fascia propria abdominis**) qorin devori mushak qavatlariga mos ravishda bir necha qatlamdan iborat. Uning yuza qatlami qorinning tashqi qiyshiq mushagini tashqi tomondan o'raydi. Bu qatlam tolalari chov boylarni oyoqchalari o'rtasida oyoqchalararo tolalarni (**fibrae intercrurales**) hosil qilib, chov kanalining yuza teshigi sohasida urug'tizimchasini o'rab moyakni ko'taruvchi mushak fassiyasiga (**fascia m. cremaster**) aylanadi. Xususiy fassiyaning ikki qatlami qorinning ichki qiyshiq mushagini old va orqa tomondan o'rab turadi.

Ko'ndalang fassiya (**fascia transversalis**) qorinning yon va oldingi devorini ichki tomondan qoplaydi.

Yangi tug'ilgan chaqaloqning qorin mushaklari yaxshi rivojlanmagan, yupqa va nozik bo'lib, bir-biridan qiyin ajraladi. Mushak qismi aponevrozga bilinmasdan o'tib ketadi. Aponevrozlari keng va nozik bo'lib, tashqi qiyshiq mushakning mushak qismi nisbatan qisqa bo'ladi. Qorin ichki qiyshiq mushagining pastki

undan (**m. cremaster**) ajrab chiqadigan qismi tolalari yaxshi taraqqiy etgan bo'ladi. Qorin ko'ndalang mushagining mushak qismi aponevrozga bilinmasdan o'tgani uchun yarimoysimon chiziq yaxshi sezilmaydi. Bolalarda ko'ndalang fassiya yupqa bo'lib, qorinparda old yog' to'qimasi bo'lmagani uchun ko'ndalang fassiya qorinpardaning pariyetal varag'iga bevosita tegib turadi. Yog' kletchatkasi 2 yoshlarda paydo bo'lib, asta-sekin ko'paya boradi.

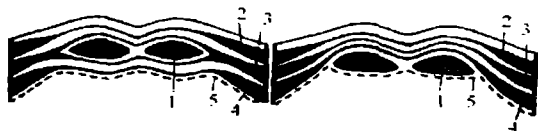Qorin to'g'ri mushagining pay belbog'lari yosh bolalarda yuqori joylashgan bo'ladi. Qorin mushaklarining tez o'sishi bola yura boshlagan davrdan boshlanadi. Ularning mushak qismi ko'payib, aponevrozlari mustahkamlanadi.

Qorinning oq chizig'i

Qorinning oq chizig'i (**linea alba**) qorin serbar mushaklari aponevrozlari tolalarining birlashishidan hosil bo'ladi. U xanjarsimon o'simtadan qov simfiziga tortilgan fibroz plastinkadan iborat bo'lib, yuqori qismining kengligi 2,5 sm bo'ladi. Kindikdan pastga tomon u torayib qalinlashib boradi. U pishiq bo'lib, qon tomirlari kam bo'lgani uchun jarrohlik aralashuvlarida katta ahamiyatga ega. Yosh bolalarda qorinning oq chizig'i aniq biliniib, uning kengligi xanjarsimon o'simta sohasida 5—8 mm, kindik sohasida 12—16 mm bo'ladi. Uning yuqori qismida va kindik sohasida yupqalashgan joylar bo'lib, u 2 yoshgacha sekin o'sadi.

Qorin to'g'ri mushagining qini

Qorin to'g'ri mushagining qini (**vagina m. recti abdominus**) (51-rasm) qorinning uchta serbar mushaklari aponevrozidan hosil bo'ladi. Ular qorin to'g'ri mushagini old (**lamina anterior**) va orqa (**lamina posterior**) yuzasidan o'rab oladi. Uning old va orqa devorining tuzilishi yuqori va pastki qismlarda bir xil bo'lmay, kindikdan yuqorida qorin tashqi qiyshiq mushagining aponevrozi to'g'ri mushakning old tomonidan o'tsa, ko'ndalang mushakning aponevrozi orqa tomondan o'tadi. Qorin ichki qiyshiq mushagining aponevrozi to'g'ri mushakning tashqi chekkasida ikki varaqqa bo'linadi. Uning bittasi to'g'ri mushakning old tomonidan o'tib, tashqi qiyshiq mushak aponevrozi bilan birikib oldingi devorni, ikkinchisi esa orqa tomondan o'tib ko'ndalang mushakning aponevrozi bilan birikib orqa devorni hosil qiladi. Kindikdan



51-rasm. Qorin to'g'ri mushagi qinining hosil bo'lishi chizmasi. A-kindikdan yuqorida. B-kindikdan pastda. 1-qorinning to'g'ri mushagi; 2-qorinning tashqi qiyshiq mushagi; 3-qorinning ichki qiyshiq mushagi; 4-qorinning ko'ndalang mushagi; 5-qorinning ko'ndalang fassiyasi.

4—5 sm pastroqda qorinning barcha serbar mushaklarining aponevrozlari to'g'ri mushakning old tomonidan o'tib, qinning oldingi devorini hosil qiladi. Qorin to'g'ri mushagini orqa tomonidan bu sohada faqat ko'ndalang fassiya qoplaydi. Yosh bolalarda qorin to'g'ri mushagi qinining orqa devori yaxshi taraqqiy etmagan bo'ladi.

Chov kanali

Chov kanali (**canalis inguinalis**) chov boylamining medial yarmi ustida, qorin serbar mushaklarining orasida qiya joylashgan tirqish bo'lib, undan erkaklarda urug' tizimchasi, ayollarda bachadonning yumaloq boylami o'tadi. Chov kanalining uzunligi 4—5 sm bo'ladi. Uning chuqur va yuza teshiklari tafovut qilinadi. Chov kanalining yuza halqasi (**annulus inguinalis superficialis**) qov suyagining ustida joylashgan bo'lib, uni yuqori tomondan chov boylamining medial oyoqchasi (**crus mediale**), pastdan lateral oyoqchasi (**crus laterale**) chegaralaydi. Yuza halqani lateral tomondan medial va lateral oyoqchalar o'rtasida tortilgan oyoqchalararo tolalar (**fibrae intercruralis**) va medial tomondan lateral oyoqchaniing tolalaridan hosil bo'lgan bukilgan boylam (**lig. reflexum**) chegaralaydi.

Chov kanalining chuqur teshigi (**annulus inguinalis profundus**) qorin bo'shlig'i tomonidan ko'ndalang fassiyadagi lateral chov chuqurchasi sohasida joylashgan voronkasimon botiqlikdan iborat. Chov kanalidan o'tayotgan a'zolariga nisbatan uning to'rtta devori tafovut qilinadi. Chov kanalining oldingi devorini qorin tashqi qiyshiq mushagining aponevrozi, orqa devorini ko'ndalang fassiya, ustki devorini qorinning ko'ndalang va ichki qiyshiq mushaklarining pastki chekkalari, pastki devorini chov boylami hosil qiladi.

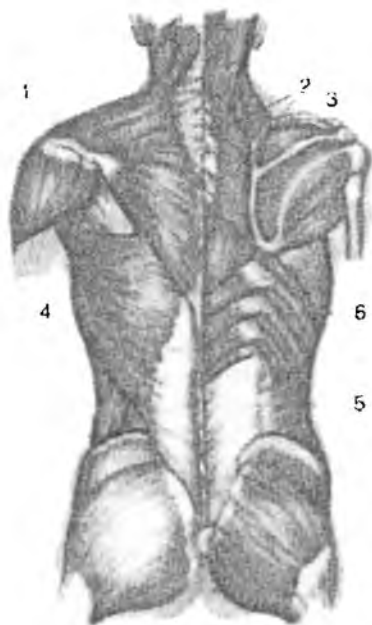
Yangi tug'ilgan chaqaloqda chov kanali nisbatan qisqa, keng va to'g'ri yo'nalgan, yuza halqasi nisbatan yuqori joylashgan bo'lib, oval yoki uchburchak shaklida, ichki va tashqi oyoqchalar va oyoqchalararo tolalar kam taraqqiy etgan bo'ladi. Chov kanalining chuqur halqasi ko'ndalang fassiyada qorinparda bilan yopilgan, 2-4 mm kenglikdagi quyg'ichsimon botiqlik shaklida bo'lib, chov kanalining tuzilishi 3 yoshda tugallanadi.

Orqa mushaklari va fassiyalari

Orqa mushaklari juft bo'lib, tananing orqa yuzasida dumg'aza va yonbosh suyaklari qirrasidan kalla asosigacha bo'lgan sohani egallaydi. Ular bir necha qavat bo'lib joylashadi. Orqa mushaklari yuza va chuqur guruhlariga bo'linadi.

Orqaning yuza mushaklari

Orqaning yuza mushaklari yelka kamari va yelka suyagiga birikib, (52-rasm) ikki qavat joylashadi. Birinchi qavatda trapetsiyasimon mushak bilan, orqaning serbar mushagi, ikkinchi qavatda katta va kichik rombsimon



52-rasm. Orqaning yuza mushaklari, I va II qavat. 1-m. trapezius; 2-m. rhomboideus minor; 3-m. rhomboides major; 4-m. latissimus dorsi; 5-f. lumbodorsalis; 6-m. serratus posterior inferior.

mushaklar, kurakni ko'taruvchi mushak yotadi. Orqaning ustki va pastki tishsimon mushaklari chuqurroq yotadi va qovurg'alarga birikadi.

1. Trapetsiyasimon mushak (m. **trapezius**) uchburchak shaklidagi yassi mushak bo'lib, keng asosi o'rta chiziqqa qaragan bo'ladi. U orqaning yuqori va bo'yinning orqa sohasini qoplab, o'ng va chap mushak birgalikda trapetsiya shakliga o'xshaydi. U uch qismga bo'linadi:

a) tushuvchi qismi (**pars descendens**) tashqi ensa bo'rtigi, yuqori ensa chizig'ining medial qismidan, **lig. nuchae** va VII bo'yin umurtqasining qirrali o'simtasidan boshlanib o'mrov suyagining lateral qismi va acromioning medial yuzasiga birikadi.

b) ko'ndalang qismi (**pars transversa**) I—IV ko'krak umurtqalarining qirrali o'simtasi va qirrali o'simta usti boylamidan boshlanib, akromioning medial chekkasiga birikadi.

d) ko'tariluvchi qismi (**pars ascendens**) I—XII ko'krak umurtqalarining qirrali o'simtasi va

qirrali o'simta usti boylamidan boshlanib, **spina scapulae** ga birikadi. Mushakning yuqori tutamlari pastga va lateral tomonga, o'rta tutamlari ko'ndalangiga, pastki tutamlari esa yuqoriga va lateral tomonga yo'naladi. Faoliyati: ikki tomonlama qisqarsa, kurakni bir-biriga yaqinlashtiradi. Yuqori tutamlari qisqarsa, kurak yuqoriga ko'tarilib pastki burchagi oldinga va tashqariga suriladi, pastki tutamlari qisqarsa, kurakni pastga tomon tortadi. Innervatsiyasi: **n.accessorius, plexus cervicalis** (C_{III-IV}).

2. Orqaning serbar mushagi (m. **latissimus dorsi**) uchburchak shaklidagi yassi, serbar mushak bo'lib, orqaning pastki qismini qoplaydi. Bu mushak pastki oltita ko'krak va barcha bel umurtqalarining qirrali o'simtalaridan, pastki to'rtta qovurg'a burchagi hamda yonbosh suyagining tashqi qirrasidan boshlanadi. Mushak tolalari yuqoriga va tashqariga yo'nalib torayadi va yelka suyagining kichik bo'rtig'i qirrasiga birikadi. Faoliyati: qo'lni orqaga, pastga tortib tanaga yaqinlashtiradi va pronatsiya qiladi. Innervatsiyasi: **n.thorocodorsalis**.

Ikkinchi qavatda:

1. Kurakni ko'taruvchi mushak (m. **levator scapulae**) to'rtta yuqori bo'yin umurtqalari ko'ndalang o'simtasining orqa do'mbog'idan boshlanib pastga tomon yo'naladi va kurakning ichki chekkasiga yuqori burchagi bilan kurak

o'simtasi oralig'ida birikadi. Faoliyati: kurakni yuqoriga ko'taradi va umurtqa pog'onasiga yaqinlashtiradi. Innervatsiyasi: **n. dorsalis scapulae**.

2. Kichik va katta rombsimon mushaklar (**mm. rhomboidei minor et major**). Kichik mushak VII bo'yin va I ko'krak umurtqasi, katta mushak esa II—V ko'krak umurtqalarining qirrali o'simtalaridan boshlanadi. Mushak tolalari yuqoridan pastga va lateral tomonga yo'nalib, kurakning ichki qirrasiga birikadi. Faoliyati: kurakni umurtqa pog'onasiga yaqinlashtiradi va yuqoriga tortadi. Innervatsiyasi: **n. dorsalis scapulae**.

Orqaning qovurg'alarga birikuvchi mushaklari uchinchi qavatda joylashgan orqaning ustki va pastki tishsimon mushagidan iborat.

1. Orqaning yuqorigi tishsimon mushagi (**m. serratus posterior superior**) rombsimon mushaklar oldida yotadi. VI—VII bo'yin va I—II ko'krak umurtqalarining qirrali o'simtalaridan boshlanadi. Yuqoridan pastga va lateral tomonga qiya yo'nalib, II—V qovurg'alarning orqa yuzasi qovurg'a burchagining tashqarisiga birikadi. Faoliyati: qovurg'alarni ko'taradi. Innervatsiyasi: **n. intercostales**.

2. Orqaning pastki tishsimon mushagi (**m. serratus posterior inferior**) orqaning serbar mushagi oldida yotadi. U XI—XII ko'krak, I—II bel umurtqalarining qirrali o'simtalaridan boshlanib, IX—XII qovurg'alarning orqa yuzasiga birikadi. Faoliyati: qovurg'alarni pastga tushiradi. Innervatsiyasi: **n. intercostales**.

Orqaning chuqur mushaklari

Orqaning chuqur mushaklari umurtqalarning qirrali va ko'ndalang o'simtali, qovurg'alar burchagi o'rtasidagi egatlarda joylashib, uch: yuza, o'rta va chuqur qavatlarni hosil qiladi. Yuza qavatda bosh va bo'yinning qayishsimon va gavadani tiklovchi mushaklar yotadi.

1. Boshning qayishsimon mushagi (**m. splenius capitis**) ensa boylamining pastki qismi, VII bo'yin va yuqorigi 3—4- ko'krak umurtqalarining qirrali o'simtalaridan boshlanadi. Mushak tolalari yuqoriga lateral yo'nalib, ustki ensa chizig'i lateral qismiga va so'rg'ichsimon o'simtaga birikadi. Faoliyati: ikki tomonlama qisqarsa, bosh va bo'yinni orqaga tortadi. Bir tomonlama qisqarsa, boshni o'z tomoniga tortadi. Innervatsiyasi: $C_{1H}-C_{VIII}$ bo'yin nervlarining orqa shoxlari.

2. Bo'yinning qayishsimon mushagi (**m. splenius cervicis**) III—V ko'krak umurtqalarining qirrali o'simtasidan boshlanib, 2—3 ta yuqorigi bo'yin umurtqalarining ko'ndalang o'simtasining orqa do'mboqchasiga birikadi. Faoliyati: ikki tomonlama qisqarsa, umurtqa pog'onasining bo'yin qismini orqaga tortadi. Bir tomonlama qisqarsa, o'z tomoniga buradi. Innervatsiyasi: $C_m - C_{VI}$ bo'yin nervlarining orqa shoxlari.

3. Gavadani tiklovchi mushak (**m. erector spinae**) orqaning eng kuchli autoxton mushagi bo'lib, umurtqa pog'onasining bor bo'yicha tortilgan. U qalin, pishiq pay vositasida dumg'azaning orqa yuzasidan, bel, XII va XI

ko'krak umurtqalarining qirrali o'simtalaridan, yonbosh suyagi qirrasining orqa qismidan boshlanadi. Mushak tolalari yuqori tomonga yo'nalib, yuqori bel umurtqalari sohasida uch qismga: lateral-qovurg'alarga birikuvchi yonbosh-qovurg'a, oraliq-ko'ndalang o'simtalarga birikuvchi eng uzun va medial-qirrali o'simtalarga birikuvchi qirrali mushaklarga bo'linadi.

Yonbosh-qovurg'a mushagi (**m. iliocostalis**) qismlarining joylashish sohasiga qarab uchga bo'linadi. Belning yonbosh-qovurg'a mushagi (**m. iliocostalis lumborum**) pastki oltita qovurg'aning burchagiga birikadi. Ko'krakning yonbosh-qovurg'a mushagi (**m. iliocostalis thoracis**) pastki oltita qovurg'aning oldingi mushak birikkan joyidan ichkariroqda boshlanib, yuqoridagi oltita qovurg'aning burchagiga va VII bo'yin umurtqasining ko'ndalang o'simtasi orqa yuzasiga birikadi. Bo'yinning yonbosh-qovurg'a mushagi (**m. iliocostalis cervicis**) III—VI qovurg'a burchagining oldingi mushak birikkan joyidan ichkarida boshlanib, IV—VI bo'yin umurtqasining ko'ndalang o'simtasining orqa do'mbog'iga birikadi. Faoliyati: umurtqa pog'onasini yozadi, qovurg'alarni pastga tushiradi. Bir tomonlama qisqarsa, umurtqa pog'onasini o'sha tomonga bukadi. Eng uzun mushak (**m. longissimus**) umurtqa pog'onasini tiklovchi mushakning o'rta qismini tashkil qilib, uch qismga bo'linadi: ko'krak qafasining eng uzun mushagi (**m. longissimus thoracis**) pastki to'qqizta qovurg'aning burchagi va bo'rtig'i oralig'iga, barcha ko'krak umurtqalarining ko'ndalang o'simtasi uchiga birikadi. Bo'yinning eng uzun mushagi (**m. longissimus cervicis**) beshta yuqori ko'krak umurtqalarining ko'ndalang o'simtasi uchidan boshlanib, VI—II bo'yin umurtqasining ko'ndalang o'simtasi orqa do'mbog'iga birikadi. Boshning uzun mushagi (**m. longissimus capitis**) I—III ko'krak va III—VII bo'yin umurtqasining ko'ndalang o'simtasidan boshlanib, chakka suyagi so'rg'ichsimon o'simtasining orqa yuzasiga birikadi.

Faoliyati: umurtqa pog'onasini yozadi, yon tomonga bukadi. Bosh qismi boshni orqaga tortib, yuzni o'z tomoniga buradi.

Qirrali mushak (**m. spinalis**) gavadani tiklovchi mushakning ichki tomonida bo'yin va ko'krak umurtqalarining qirrali o'simtali yonida yotadi. Bu mushak ham uch qismdan iborat. Ko'krak qafasining qirrali mushagi (**m. spinalis thoracis**) I—II bel va XII, XI ko'krak umurtqasining qirrali o'simtasidan boshlanib, yuqorigi sakkizta ko'krak umurtqasining qirrali o'simtasiga birikadi. Bo'yinning qirrali mushagi (**m. spinalis cervicis**) I—II ko'krak, VII bo'yin umurtqasi va ensa boylamining pastki qismidan boshlanib, II—IV bo'yin umurtqasining qirrali o'simtasiga birikadi. Boshning qirrali mushagi (**m. spinalis capitis**) yuqorigi ko'krak umurtqalarining qirrali o'simtasidan boshlanib, tashqi ensa bo'rtig'i sohasiga birikadi. Faoliyati: umurtqa pog'onasini yozadi.

Gavadani tiklovchi mushak qismlarini orqa miya nervlarining orqa shoxlari innervatsiya qiladi.

O'rta qavatda:

Ko'ndalang-qirrali mushak (**m. transversospinalis**) umurtqalarning ko'ndalang va qirrali o'simtali o'rtasidagi egatda bir necha qavat bo'lib joylashib,

bu mushak umurtqalarning ko'ndalang va qirrali o'simtali o'rtasida yuqoriga qiya yo'nalgan tolalardan iborat. Uning tolalari turli uzunlikka ega bo'lib, nechta umurtqaning ustidan o'tishiga qarab uch guruhga bo'linadi: ko'ndalang-qirrali mushakning yuza joylashgan qismi yarim qirrali mushak (**mm. semispinalis**) 4—6 ta umurtqa ustidan o'tib birikadi. Uning o'rt qavatida joylashgan ko'p bo'lakli mushak (**mm. multifidi**) 2-4 ta umurtqa ustidan o'tib biriksa, chuqur joylashgan burovchi mushak (**mm. rotatoris**) bitta umurtqa ustidan o'tib keyingisiga birikadi. Faoliyati: umurtqa pog'onasini bo'ylama o'q atrofida buradi. Innervatsiyasi: orqa miya nervlarining orqa shoxlari.

Chuqur qavatda:

1. Qirrali o'simtlararo mushak (**m. interspinales**) ham medial egatda joylashgan bo'lib, ikki qo'shni umurtqaning qirrali o'simtalari o'rtasidan tortilgan bo'ladi. Faoliyati: umurtqa pog'onasini yozadi.

2. Ko'ndalang o'simtlararo mushak (**m. intertransversales**) qo'shni umurtqalarning ko'ndalang o'simtasi o'rtasida tortilgan bo'ladi. Faoliyati: umurtqa pog'onasini o'z tomoniga bukadi. Innervatsiyasi: orqa miya nervlarining orqa shoxlari.

Bolalarda orqa mushaklari, ayniqsa, chuqur guruhi yaxshi taraqqiy etmagan bo'ladi. Ularning qisqaruvchi qismi payiga nisbatan katta bo'lib, orqa mushaklari bolalikning birinchi va balog'at davrida tez o'sadi.

Orqa fassiyalari

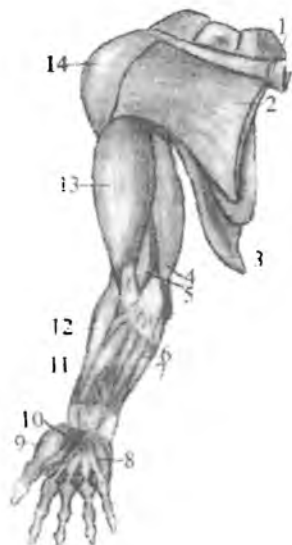
Orqada uchta fassiya tafovut qilinadi:

1. Orqaning yuza fassiyasi, yuqqa biriktiruvchi to'qimali parda bo'lib, orqaning yuza mushaklarini qoplaydi. 2. Ensa fassiyasi (**fascia nuchae**) bo'yinning orqa tomonida yuza va chuqur mushaklar orasida yotadi. Ichki tomondan ensa boylamiga birikib ketsa, tashqi tomondan bo'yinning yuza fassiyasiga o'tib ketadi. 3. Ko'krak-bel fassiyasi (**fascia thorocolumbalis**) orqaning chuqur mushaklari uchun qin hosil qiladi. U ikki varaqdan iborat bo'lib, yuza varag'i bel umurtqalarining ko'ndalang o'simtasi bilan XII qovurg'a va yonbosh qirrasini o'rtasida tortilgan bo'ladi. Yuza varag'i pastda yonbosh qirraga, tashqi tomondan qovurg'alar burchagiga, ichki tomondan ko'krak, bel va dumg'aza umurtqalarining qirrali o'simtlariga birikadi. Bu fassiya bel sohasida qalinlashadi.

Qol mushaklari va fassiyalari

Qo'lning erkin va ko'p qirrali harakati uning ko'p sonli mushaklarining qisqarishi natijasida bo'ladi. Qo'l mushaklari qo'lning faoliyatiga mos ravishda joylashgan bo'lib, uning nozik harakatlarini bajarishda ishtirok etadi. Qo'l mushaklari yelka kamari mushaklari va qo'lning erkin qismi mushaklariga (53-rasm) bo'linadi. Uning oldingi o'mrov qismi (**pars clavicularis**) tutamlari o'mrov suyagining lateral 1/3 qismidan boshlanib

53-rasm. Chaqaloqning qo‘l mushaklari (yuza qavati). 1-clavicula; 2-m.pectoralis major; 3-m. latissimus dorsi; 4-m.triceps brachii; 5-m. brachialis; 6-m.flexor carpi ulnaris; 7-m. flexor digitorum superficialis; 8-m.flexor digiti minimi brevis; 9-m.abductor pollicis brevis; 10-m.flexor pollicis brevis; 11-m. flexor carpi radialis; 12-m.brachioradialis; 13-m.biceps brachii; 14-m.deltoideus.



oldinga, pastga va lateral tomonga yo‘naladi. O‘rta akromion qismi (**pars acromialis**) tutamlari akromiondan boshlanib, yuqoridan pastga yo‘naladi. Orqa kurak qirrasida qismi (**pars spinalis**) tutamlari kurak qirrasidan boshlanib, pastga va lateral tomonga yo‘naladi. Uchala qismi tolalari har tomondan yelka suyagining tashqi yuzasiga yo‘naladi va deltasimon mushak bo‘rtig‘iga birikadi. Faoliyati: mushak tolalari barobar qisqarsa, qo‘lni tanadan uzoqlashtirib gorizontol holatgacha ko‘taradi. Uning oldingi o‘mrov qismi qisqarganida yelkani bukib, ichkariga buradi va ko‘tarilgan qo‘lni tushiradi. Uning orqa kurak qismi qisqarsa, yelkani yozib tashqariga buradi, ko‘tarilgan qo‘lni tushiradi. O‘rta akromion qismi qisqarsa, qo‘lni tanadan uzoqlashtiradi. Innervatsiyasi: **n.axillaris**.

2. Kurak qirrasida ustidagi mushak (**m. supraspinatus**) kurakning qirra usti chuqurchasini to‘ldirib turadi. Kurakning orqa yuzasida qirra usti sohasi va qirra usti fassiyasidan boshlanadi. Mushak tolalari lateral tomonga yo‘nalib yelka suyagi katta bo‘rtig‘ining ustki yuzasiga birikadi. Mushak tolalarining bir qismi yelka bo‘g‘im xaltasiga chatishib ketadi. Faoliyati: yelkani tanadan uzoqlashtiradi, yelka bo‘g‘imi xaltasini tortadi. Innervatsiyasi: **n. suprascapularis**.

3. Kurak qirrasida ostidagi mushak (**m. infraspinatus**) kurak orqa yuzasining qirra osti sohasi va shu nomli fassiyadan boshlanadi. Mushak tolalari lateral va yuqoriga yo‘nalib yelka suyagi katta bo‘rtig‘ining o‘rta qismiga birikadi. Faoliyati: yelkani tashqariga (supinatsiya) buradi. Innervatsiyasi: **n. suprascapularis**.

4. Kichik yumaloq mushak (**m. teres minor**) kurakning tashqi qirrasida va qirra osti fassiyasidan boshlanib, yelka suyagi katta bo‘rtig‘ining pastki yuzasiga birikadi. Faoliyati: yelka suyagini tashqariga (supinatsiya) buradi. Innervatsiyasi: **n. axillaris**.

5. Katta yumaloq mushak (**m. teres major**) kurakning tashqi qirrasining pastki qismi ostki burchagi va qirra osti fassiyasidan boshlanadi. Mushak tolalari kurak suyagining lateral chekkasida bo‘ylab yo‘nalib yelka suyagi kichik bo‘rtig‘i qirrasida orqaning serbar mushagi payidan pastroqda va biroz orqaroqda birikadi. Faoliyati: kurak qimirlamay turganida ko‘tarilgan qo‘lni pastga tushirib tanaga yaqinlashtiradi va ichkariga (pronatsiya) buradi. Qo‘l qimirlamay tursa, kurakning pastki burchagini tashqariga va oldinga tortadi. Innervatsiyasi: **n. subscapularis**.

6. Kurak osti mushagi (**m. subscapularis**) keng, qalin uchburchak shaklida bo'lib, kurakning qovurg'a yuzasini qoplab turadi. Kurak osti chuqurchasi va kurakning tashqi qirrasidan boshlanib, yassi pay bilan yelka suyagi kichik bo'rtig'i va uning qirrasiga birikadi. Faoliyati: yelkani ichkariga (pronatsiya) buradi va tanaga yaqinlashtiradi. Innervatsiyasi: **n. subscapularis**.

Qo'lning erkin qismi mushaklari.

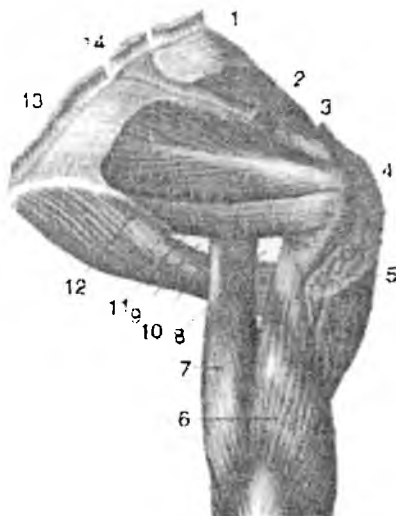
Yelka mushaklari

Yelka mushaklari oldingi (bukuvchi) va orqa (yozuvchi) mushaklarga bolinadi. Ular o'zaro yelkaning xususiy fassiyasi qatlamlaridan hosil bo'lgan medial va lateral mushaklararo to'siqlar vositasida ajrab turadi. Yelkaning oldingi guruh mushaklari uchta: yelkaning ikki boshli mushagi, tumshuqsimon o'simta-yelka mushagi va yelka mushagidan iborat.

1. Yelkaning ikki boshli mushagi (**m. biceps brachii**)ning ikki: uzun va kalta boshchasi bor. Uzun boshchasi (**caput longum**) kurak suyagining bo'g'im usti bo'rtig'idan boshlanadi. Uning payi yelka bo'g'imi xaltasi ichida bo'rtiqlararo egatda yotadi. Kalta boshchasi (**caput breve**) kurakning tumshuqsimon o'simtasidan boshlanadi. Yelkaning o'rta qismida mushakning ikkala boshchasi o'zaro birikib duk shaklidagi umumiy qorincha hosil qiladi. Mushak payi bilak suyagi bo'rtig'iga birikadi. Faoliyati: yelkani yelka bo'g'imida bukadi. Bilakni tirsak bo'g'imida bukadi va tashqariga (supinatsiya) buradi. Innervatsiyasi: **n. musculocutaneus**.

2. Tumshuqsimon o'simta—yelka mushagi (**m. coracobrachialis**) tumshuqsimon o'simtaning uchidan boshlanadi. Uning yassi payi yelka suyagining medial yuzasiga, kichik bo'rtiq qirrasidan pastroqqa birikadi. Faoliyati: yelkani yelka bo'g'imida bukadi va tanaga yaqinlashtiradi. Innervatsiyasi: **musculocutaneus**.

3. Yelka mushagi (**m. brachialis**) yelka suyagining pastki uchdan ikki qismidan, deltasimon mushak bo'rtig'i va tirsak bo'g'imi xaltasi oralig'idan boshlanib, tirsak suyagi bo'rtig'iga birikadi. Faoliyati: bilakni tirsak bo'g'imida bukadi. Innervatsiyasi: **n. musculocutaneus**.



54-rasm. O'ng yelka kamari va yelka mushaklari. 1-m.levator scapulae; 2-m.supraspinatus; 3-spina scapulae; 4-tuberculum majus humeri; 5-m. deltoideus; 6-caput laterale m.triceps brachii; 7-caput longum m. triceps brachii; 8-to'rt tomonli teshik; 9-uch tomonli teshik; 10-m. teres major; 11-m. teres minor; 12-m. infraspinatus; 13-m.rhomboideus major; 14-m. rhomboideus minor.

Yelkaning orqa guruh mushaklari ikkita: ancha katta bo'lgan yelkaning uch boshli mushagi va tirsak mushagidan iborat.

1. Yelkaning uch boshli mushagi (**m. triceps brachii**, 43-rasm) kuchli rivojlangan bo'lib, yelkaning orqa yuzasini qoplaydi. U uchta alohida boshcha bilan boshlanadi. Tashqi boshchasi (**caput laterale**) yelka suyagining tashqi yuzasidan va lateral mushaklararo to'siqdan, ichki boshchasi (**caput mediate**) yelka suyagining orqa yuzasidan, lateral va medial mushaklararo to'siqdan boshlanadi. Uzun boshchasi (**caput longum**) kurakning bo'g'im osti bo'rtig'idan boshlanib mushak qorinchasini hosil qiladi. Unga yelka suyagi orqa yuzasining o'rta qismida tashqi va ichki boshchalar qo'shilib mushakni hosil qiladi. Mushakning yassi va keng payi tirsak suyagining tirsak bo'rtig'iga birikadi. Faoliyati: bilakni tirsak bo'g'imida yozadi. Uzun boshi yelkani yelka bo'g'imida yozadi va tanaga yaqinlashtiradi. Innervatsiyasi: n. radialis.

2. Tirsak mushagi (**m. anconeus**) uchburchak shaklida. U yelka suyagining tashqi o'simtasining orqa yuzasidan boshlanib, tirsak suyagi yuqori uchining orqa yuzasiga birikadi. Faoliyati: bilakni tirsak bo'g'imida yozadi. Innervatsiyasi: n. radialis.

Bilak mushaklari

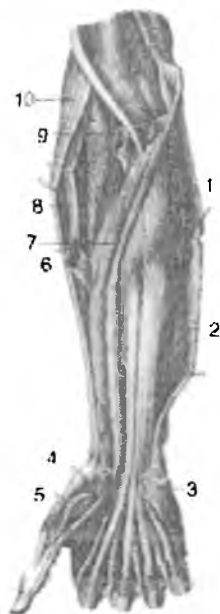
Bilak mushaklari ko'p sonli bo'lib, ko'p bo'g'imli mushaklar turkumiga kiradi, chunki ular tirsak, bilak-kaft usti va qo'l panjasi bo'g'imlariga ta'sir etadi. Bilak mushaklari faoliyat jihatidan ikki guruhga: oldingi (bukuvchi va pronatorlar), orqa (yozuvchi va supinatorlarga) bo'linadi.

Bilakning oldingi guruh mushaklari

Bilakning oldingi guruh mushaklariga (55-rasm) qo'l kaftini va barmoqlarini bukuvchi yettita va ikkita pronatsiya qiluvchi mushaklar kiradi. Bu mushaklarning ko'pchiligi yelka suyagi ichki o'simtasi va bilak fassiyasidan boshlanadi. Bilakning oldingi guruh mushaklari to'rt qavat bo'lib joylashadi.

Birinchi qavat mushaklari:

1. Bilakni ichkariga buruvchi yumaloq mushak (**m. pronator teres**) yelka suyagining ichki o'simtasi va yelkaning medial mushaklararo to'sig'i, bilak fassiyasi va tirsak suyagi tojsimon o'simtasidan boshlanadi. Pastga



55-rasm. O'ng bilak mushaklari (uchunchi qavat). 1-m. flexor digitorum profundus; 2-m. flexor carpi ulnaris; 3-m. opponens digiti minimi; 4-m. opponens pollicis; 5-m. flexor pollicis brevis; 6-m. pronator quadratus; 7-m. flexor pollicis longus; 8-m. extensor carpi radialis longus; 9-m. supinator; 10-m. brachioradialis.

va tashqariga yoʻnalib, bilak suyagi lateral yuzasining oʻrta qismiga birikadi. Faoliyati: bilakni pronatsiya qiladi va uni tirsak boʻgʻimida bukishda ishtirok etadi. Innervatsiyasi: **n. medianus**.

2. Qoʻl panjasini bilak tomonga bukuvchi mushak (**m. flexor carpi radialis**) yelka suyagining ichki oʻsimtasi, yelka fassiyasi va yelkaning medial mushaklararo toʻsigʻidan boshlanadi. Bilakning oʻrta qismida uzun payga oʻtib, II kaft suyagi asosiga birikadi. Faoliyati: kaft ustini oldinga bilak suyagi tomonga bukadi. Innervatsiyasi: **n. medianus**.

3. Kaftning uzun mushagi (**m. palmaris longus**) qisqa duksimon qorinchaga ega. Bu mushak yelka suyagining ichki oʻsimtasi, medial mushaklararo toʻsiqdan boshlanib uzun pay vositasida kaft aponevroziga birikadi. Baʼzan bu mushak boʻlmasligi mumkin. Faoliyati: kaft aponevrozini taranglaydi va kaftni bukadi. Innervatsiyasi: **n. medianus**.

4. Qoʻl panjasini tirsak tomonga bukuvchi mushak (**m. flexor carpi ulnaris**)ning ikki: yelka va tirsak boshchasi boʻladi. Yelka boshchasi (**caput humerale**) yelka suyagining ichki oʻsimtasi va medial mushaklararo toʻsiqdan, tirsak boshchasi (**caput ulnare**) tirsak oʻsimtasining medial chekkasidan va tirsak suyagining orqa qirrasidan boshlanadi. Bilakning yuqori uchdan birida ikkala boshcha birikib, mushakni hosil qiladi. Uning uzun payi noʻxatsimon suyakka birikadi. Payning tolalari pastga yoʻnalib, ilmoqli suyak ilmogʻiga va V kaft suyagi asosiga birikadi. Faoliyati: kaft ustini oldinga va tirsak suyagi tomonga bukadi. Innervatsiyasi: **n. ulnaris**.

Ikkinchi qavat mushaklari:

5. Barmoqlarni bukuvchi yuza mushak (**m. flexor digitorum superficialis**) ikki boshcha bilan boshlanadi. Yelka-tirsak boshchasi (**caput humeroulnare**) yelka suyagining ichki oʻsimtasi, tirsak suyagining tojsimon oʻsimtasining medial chekkasi, bilak fassiyasi va tirsak tomondagi yonlama boylamdan boshlanadi. Bilak boshchasi (**caput radiale**) esa bilak suyagining yuqori uchdan ikki qismining oldingi yuzasidan boshlanadi. Bilak suyagining proksimal uchdan bir qismida ikkala boshcha oʻzaro birikib umumiy qorinchani hosil qiladi. Bu qorincha bilakning oʻrta qismida toʻrt boʻlakka boʻlinadi. Bilakning distal qismida ular payga aylanib barmoqlarni bukuvchi chuqur mushak payi bilan birga kaft usti kanalidan oʻtadi. Kaftda mushak paylari II—IV barmoqlarning kaft yuzasidan yoʻnalib, proksimal falangalar tanasi sohasida ikkiga boʻlinadi va oʻrta falangalar asosining ikki yoniga birikadi. Faoliyati: II—IV barmoqlarning oʻrta falangasini bukadi, kaftni bukishda ishtirok etadi. Innervatsiyasi: **n. medianus**.

Uchinchi qavat mushaklari.

6. Barmoqlarni bukuvchi chuqur mushak (**m. flexor digitorum profundus**) tirsak suyagini yuqorigi uchdan ikki qismining oldingi yuzasidan va suyaklararo pardadan boshlanib, toʻrtta payga boʻlinadi. Uning paylari barmoqlarni bukuvchi yuza mushak payi bilan kaft usti kanalidan oʻtib kaftga chiqadi. Proksimal falangalar sohasida bu mushakning paylari barmoqlarni bukuvchi yuzaki mushak paylari ayrisi orasidan oʻtib, paylar kesishmasini (**chiasma tendineum**) hosil

qiladi va II—V barmoqlar distal falangasi asosiga birikadi. Faoliyati: II—V barmoqlarning distal falangasini bukadi, kaftni bilak-kaft bo'g'imida bukishda ishtirok etadi. Innervatsiyasi: **n. ulnaris, n. medianus**.

7. Bosh barmoqni bukuvchi uzun mushak (**m. flexor pollicis longus**) bilak suyagining oldingi yuzasining bilak bo'rtig'idan pastroqda va suyaklararo pardadan boshlanadi. Mushak payi kaft usti kanalidan o'tib bosh barmoq distal falangasi asosiga birikadi. Faoliyati: bosh barmoqni distal falangasini bukadi, kaftni bukishda ishtirok etadi. Innervatsiyasi: **n. medianus**.

To'rtinchi qavat mushaklari.

8. Bilakni ichkariga buruvchi kvadrat mushak (**m. pronator quadratus**) yassi, ko'ndalang yo'nalgan tolalardan iborat bo'lib, bilakning pastki uchdan birida bilak, tirsak suyaklari va suyaklararo pardaning oldingi yuzasida joylashgan. U tirsak suyagining pastki uchdan bir qismining oldingi yuzasi va oldingi qirrasidan boshlanib ko'ndalang yo'naladi va bilak suyagi tanasining pastki uchdan birini oldingi yuzasiga birikadi. Faoliyati: bilakni va kaftni pronatsiya qiladi. Innervatsiyasi: **n. medianus**.

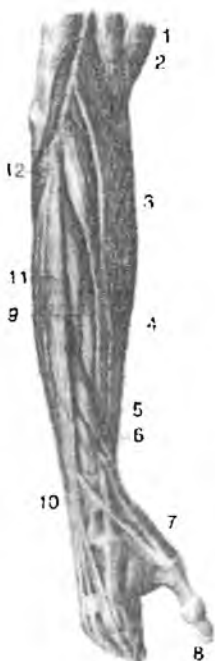
Bilakning orqa guruh mushaklari

Bilakning orqa guruh mushaklariga (56-rasm) qo'l kaftini va barmoqlarni yozuvchi mushaklar kirib, ular yuza va chuqur qavat bo'lib joylashadi. Bu mushaklarning ko'pi yelka suyagining tashqi o'simtsasi va bilak fassiyasidan boshlanadi.

Yuza qavat mushaklari

1. Yelka-bilak mushagi (**m. brachioradialis**) yelka suyagining tashqi o'simtsasi qirrasidan va lateral mushaklararo to'siqdan boshlanadi. Bilakning o'rta qismida uzun payga o'tib, bilak suyagining distal uchi va bigizsimon o'simtasining lateral yuzasiga birikadi. Faoliyati: bilakni tirsak bo'g'imida bukadi, qo'l kaftini pronatsiya va supinatsiya holatining o'rtasiga keltiradi. Innervatsiyasi: **n. radialis**.

2. Qo'l panjasini yozuvchi bilak tomondagi uzun mushak (**m. extensor carpi radialis longus**) yelka suyagining tashqi o'simtsasi va lateral mushaklararo to'siqdan boshlanadi. Bilakning o'rta qismida yassi payga davom etadi va yozuvchi paytutqich ostidan o'tib II kaft



56-rasm. O'ng bilak mushaklari. 1-m. biceps brachii; 2-m. brachialis; 3-m. brachioradialis; 4-m. extensor carpi radialis longus; 5-m. abductor pollicis longus; 6-m. extensor pollicis brevis; 7-m. extensor pollicis longus; 8-m. interosseus; 9-m. extensor carpi radialis brevis; 10-retinaculum extensorum; 11-m. extensor digitorum; 12-m. anconeus.

suyagi asosiga birikadi. Faoliyati: panjani orqa tomonga yozadi, bilakni qisman bukadi. Innervatsiyasi: **n.radialis**.

3. Qo'l panjasini yozuvchi bilak tomondagi kalta mushak (**m. extensor carpi radialis brevis**) yelka suyagining tashqi o'simtasidan, bilak tomondagi yonlama boylam va bilak fassiyasidan boshlanib, III kaft suyagiga birikadi. Faoliyati: panjani orqa tomonga yozadi. Innervatsiyasi: **n.radialis**.

4. Barmoqlarni yozuvchi mushak (**m. extensor digitorum**) qo'l panjasini yozuvchi bilak tomondagi mushakdan ichkariroqda yotadi. Bu mushak yelka suyagining tashqi o'simtasi va bilak fassiyasidan boshlanib, bilak-kaft usti bo'g'imi sohasida to'rtta payga ajraydi. Uning paylari yozuvchi paytutqich ostidan o'tib, uchga bo'linadi. O'rta dastasi II—V barmoqlarning o'rta falangalarining orqa yuzasiga, yon dastalari esa distal falangalarning yon yuzasiga birikadi. Kaft suyaklarining boshchalari sohasida bu mushak paylari o'zaro ko'ndalang yo'nalgan paylararo birikmalar (**connexus intertendineus**) vositasida birikkan. Faoliyati: II—V barmoqlarni yozadi, kaftni bilak-kaft bo'g'imida yozishda qatnashadi.

5. Jimjiloqni yozuvchi mushak (**m. extensor digiti minimi**) barmoqlarni yozuvchi mushakdan ajrab chiqqan. Uning ingichka uzun payi alohida pay qini orqali o'tib jimjiloqni o'rta va distal falangalariga birikadi. Faoliyati: jimjiloqni yozadi.

6. Qo'l panjasini yozuvchi tirsak tomondagi mushak (**m. extensor carpi ulnaris**) yelka suyagining tashqi o'simtasi, tirsak bo'g'imi xaltasi va bilak fassiyasidan boshlanadi. Uning payi yozuvchi pay tutqichi ostidan alohida pay qiniga o'tib, V kaft suyagi asosiga birikadi. Faoliyati: panjani yozadi. Bilakni orqa guruh mushaklarining yuza qavatini **n.radialis** innervatsiya qiladi.

Chuqur qavat mushaklari:

7. Bilakni tashqariga burovchi mushak (**m. supinator**) yelka suyagining tashqi o'simtasi, bilak tomondagi yonlama boylam va tirsak suyagining supinator qirrasidan boshlanadi. Mushak qiya va lateral yo'nalib bilak suyagining yuqori uchdan bir qismining tashqi yuzasiga birikadi. Faoliyati: bilak va kaftni tashqariga (supinatsiya) buradi. Innervatsiyasi: **n.radialis**.

8. Bosh barmoqni uzoqlashtiruvchi uzun mushak (**m. abductor pollicis longus**) tirsak va bilak suyaklarining orqa yuzasidan, suyaklararo pardadan boshlanadi. Pastga tomon yo'nalib uning payi bosh barmoqni bukuvchi qisqa mushak payi bilan bitta sinovial qin ichida yotadi. Yozuvchi pay tutqich ostidan o'tib I kaft suyagi asosiga birikadi. Faoliyati: bosh barmoqni uzoqlashtiradi va kaftni uzoqlashtirishda ishtirok etadi. Innervatsiyasi: **n.radialis**.

9. Bosh barmoqni yozuvchi qisqa mushak (**m. extensor pollicis brevis**) bilak suyagining orqa yuzasi va suyaklararo pardadan boshlanadi. Uning payi bosh barmoqni uzoqlashtiruvchi uzun mushak payi bilan yo'nalib, bosh barmoqni proksimal falangasining asosiga birikadi. Faoliyati: bosh barmoqni proksimal falangasini yozadi. Innervatsiyasi: **n.radialis**.

10. Bosh barmoqni yozuvchi uzun mushak (**m. extensor pollicis longus**) tirsak suyagi o'rta qismining orqa yuzasining lateral qismi, suyaklararo pardadan

boshlanadi. Uning payi yozuvchi pay tutqichi ostidan alohida pay qiniga o'tib bosh barmoqning distal falangasi asosiga birikadi. Faoliyati: bosh barmoqni yozadi. Innervatsiyasi: **n.radialis**.

11. Ko'rsatkich barmoqni yozuvchi mushak (**m. extensor indicis**) tirsak suyagining orqa yuzasi va bilakning suyaklararo pardasidan boshlanadi. Mushak payi barmoqlarni yozuvchi mushak payi bilan birga bitta pay qinidan o'tib, ko'rsatkich barmoq proksimal falangasini orqa yuzasiga birikadi. Faoliyati: ko'rsatkich barmoqni yozadi. Innervatsiyasi: **n.radialis**.

Qo'l panjasi mushaklari

Qo'l panjasi mushaklari asosan kaft tomonda joylashib, uch guruhga bo'linadi.

1. Bosh barmoq mushaklari tashqi tomonda joylashib, bosh barmoq asosidagi tepalikni (**thenar**) hosil qiladi. 2. Jimjiloq mushaklari ichki tomonda joylashib, jimjiloq asosidagi tepalikni (**hypothenar**) hosil qiladi. 3. Kaftning o'rta guruh mushaklari (**mesothenar**) yuqoridagi ikki guruh mushaklar o'rtasida joylashgan bo'lib, kaftning orqasida ham bo'ladi.

Bosh barmoq tepaligi mushaklari

1. Bosh barmoqni uzoqlashtiruvchi kalta mushak (**m. abductor pollicis brevis**) yuzasi joylashgan yassi mushak. U bukuvchi pay tutqich, qayiqsimon suyak bo'rtig'i va trapetsiya shaklidagi suyakdan boshlanib, bosh barmoq proksimal falangasining bilak suyagi yuzasiga birikadi. Faoliyati: bosh barmoqni uzoqlashtiradi. Innervatsiyasi: **n. medianus**.

2. Bosh barmoqni qarama-qarshi qo'yuvchi mushak (**m. opponens pollicis**) qisman oldingi mushak ostida yotadi. Bukuvchi pay tutqich va trapetsiya shaklidagi suyakdan boshlanib, I kaft suyagining bilak chekkasi va oldingi yuzasiga birikadi. Faoliyati: bosh barmoqni jimjiloqqa va boshqa barmoqlarga qarama-qarshi qo'yadi. Innervatsiyasi: **n. medianus**.

3. Bosh barmoqni bukuvchi kalta mushak (**m. flexor pollicis brevis**) ikkita boshchasi bo'lib, yuza boshchasi (**caput superficiale**) bukuvchi pay tutqichdan, chuqur boshchasi (**caput profundum**) trapetsiya shaklidagi va trapetsiyasimon suyak, hamda II kaft suyagidan boshlanadi. Mushak bosh barmoqning proksimal falangasiga birikadi. Faoliyati: bosh barmoqning proksimal falangasini bukadi. Innervatsiyasi: yuza boshi **n.medianus**, chuqur boshi **n.ulnaris**.

4. Bosh barmoqni yaqinlashtiruvchi mushak (**m. adductor pollicis**) barmoqlarni bukuvchi yuza va chuqur mushaklar payi ostida yotadi. Uning ikkita: qiyshiq va ko'ndalang boshchasi bo'lib, qiyshiq boshchasi (**caput obliquum**) boshchali suyak, II va III kaft suyaklarining asosidan, ko'ndalang boshchasi (**caput transversum**) esa III kaft suyagining kaft yuzasidan boshlanadi. Mushakning umumiy payi bosh barmoqning proksimal falangasiga birikadi.

Faoliyati: bosh barmoqni ko'rsatkich barmoqqa yaqinlashtiradi va bosh barmoqni bukishda ishtirok etadi. Innervatsiyasi: **n.ulnaris**.

Jimjiloq tepaligi mushaklari

1. Kaftning kalta mushagi (**m. palmaris brevis**) gipotenorning teri osti yog' asosida joylashgan mushak tolalaridan iborat. Uning tolalari bukuvchi paytutqichdan boshlanib kaftning ichki chekkasi terisiga birikadi. Faoliyati: jimjiloq tepaligi terisida burmalar hosil qiladi. Innervatsiyasi: **n.ulnaris**.

2. Jimjiloqni uzoqlashtiruvchi mushak (**m. abductor digiti minimi**) yuza joylashgan. No'xatsimon suyak va bukuvchi pay tutqichdan boshlanib, jimjiloqning proksimal falangasining medial yuzasiga birikadi. Faoliyati: jimjiloqni uzoqlashtiradi. Innervatsiyasi: **n.ulnaris**.

3. Jimjiloqni boshqa barmoqlarga qarama-qarshi qo'yuvchi mushak (**m. opponens digiti minimi**) oldingi mushak ostida yotadi. Bukuvchi paytutqich va ilmoqli suyak ilmog'idan boshlanib, V kaft suyagining medial chekkasi va oldingi yuzasiga birikadi. Faoliyati: jimjiloqni bosh barmoqqa qarama-qarshi qo'yadi. Innervatsiyasi: **n.ulnaris**.

4. Jimjiloqni bukuvchi kalta mushak (**m. flexor digiti minimi brevis**) bukuvchi pay tutqich va ilmoqli suyak ilmog'idan boshlanib, jimjiloqning proksimal falangasiga birikadi. Faoliyati: jimjiloqni bukadi. Innervatsiyasi: **n.ulnaris**.

Kaftning o'rta guruh mushaklari

Bu mushaklar yuqoridagi ikki guruh mushaklar o'rtasida joylashgan bo'lib, ularga chuvalchangsimon va suyaklararo mushaklar kiradi.

Chuvalchangsimon mushaklar (**mm. lumbricales**) to'rtta. Ularning birinchi va ikkinchisi barmoqlarni bukuvchi chuqur mushakning ko'rsatkich va o'rta barmoqqa borayotgan payining lateral chekkasidan, uchinchi III va IV barmoqlarga boradigan paylarning bir-biriga qaragan chekkasidan, to'rtinchisi esa IV va V barmoqlarga boradigan paylarning bir-biriga qaragan chekkasidan boshlanadi. Ular pastga tomon II—V barmoqlarning lateral tomoniga yo'naladi va ularning proksimal falangasi orqasiga o'tadi. Bu mushaklar proksimal falanga asosiga barmoqlarni yozuvchi mushak payi bilan birga birikadi. Faoliyati: II—V barmoqlarning proksimal falangasini bukadi, o'rta va distal falangalarni yozadi. Innervatsiyasi: birinchi va ikkinchi chuvalchangsimon mushaklarni **n. medianus**, uchinchi va to'rtinchi mushaklarni **n.ulnaris**.

Suyaklararo mushaklar (**mm.interossei**) kaft suyaklari o'rtasida joylashib ikki: kaft tomondagi va orqa suyaklararo mushaklarga bo'linadi.

1. Kaft tomondagi suyaklararo mushaklar (**mm. interossei palmares**) uchta. Ular ikkinchi, uchinchi, to'rtinchi kaft suyaklari oralig'ida yotadi. Ularning birinchi II kaft suyagining medial tomonidan boshlanib, II barmoq proksimal falangasi asosiga birikadi. Ikkinchi va uchinchi mushaklar esa IV va V kaft suyaklarining lateral tomonidan boshlanib, IV va V

barmoqlarning proksimal falangasining orqa yuzasiga birikadi. Faoliyati: II, IV, V barmoqlarni o'rtta barmoqqa yaqinlashtiradi. Innervatsiyasi: **n. ulnaris**.

2. Kaftning orqa suyaklararo mushaklari (**mm. interossei dorsales**) to'rtta bo'libm kaft tomondagi mushaklardan sezilarli katta bo'ladi. Ularning har biri I—V kaft suyaklarining bir-biriga qaragan yuzalaridan ikki boshcha bilan boshlanadi. Birinchi mushakning payi ko'rsatkich barmoqning proksimal falangasining lateral tomoniga, ikkinchisi o'rtta barmoq proksimal falangasining lateral tomoniga, uchinchisi shu barmoqning medial tomoniga biriksa, to'rtinchisi IV barmoq proksimal falangasining medial tomoniga birikadi. Faoliyati: I, II, IV barmoqlarni o'rtta barmoqdan uzoqlashtiradi. Innervatsiyasi: **n. ulnaris**.

Qo'l fassiyalari va qo'lning pay qinlari

Qo'l fassiyalari qo'lning ayrim qismlariga mos ravishda: deltasimon, qirra usti, qirra osti, yelka, bilak va qo'l kafti fassiyalariga bo'linadi.

Qo'lning teri osti fassiyasi juda yupqa va nozik bo'lib, ajratib olish qiyin.

Yelka kamari sohasida deltasimon fassiya (**fascia deltoidea**) o'z nomidagi mushakni qoplab, mushak tolalari orasiga o'simtalar beradi. Bu fassiya lateral tomondan yelka fassiyasiga, old tomondan ko'krak fassiyasiga davom etadi. Orqa tomonda u qalinlashib qirra osti fassiyasiga birikib ketadi.

Qirra usti va qirra osti fassiyalari o'z nomidagi chuqurchalar chekkasiga birikib, qirra osti fassiyasi kurakning qirra osti va kichik yumaloq mushakni, qirra usti fassiyasi esa o'z nomidagi mushakni o'rab yotadi.

Yelka fassiyasi (**fascia brachii**) yelka mushaklarini o'rab, yelka suyagining medial va lateral chekkalariga birikuvchi mushaklararo to'siqlar hosil qiladi. Medial mushaklararo to'siq (**septum intermusculare mediate**) qiyshiq bo'lib, yelka va tumshuqsimon-yelka mushagini yelkaning uch boshli mushagini ichki boshchasidan ajratib turadi. Lateral mushaklararo to'siq (**septum intermuscularae laterale**) yelka va yelka-bilak mushagini yelkaning uch boshli mushagi tashqi boshchasidan ajratib turadi.

Bilak fassiyasi (**fascia antibrachii**) yelka fassiyasining davomi bo'lib unga nisbatan yaxshi rivojlangan bo'ladi. U bilak mushaklarini g'ilof shaklida o'rab mushaklararo to'siqlar hosil qiladi. Orqa tomonda bilak fassiyasi tirsak o'simtasi va tirsak suyagining orqa qirrasiga birikib yelka uch boshli mushagi payi tolalari hisobiga qalinlashsa, old tomonda u yelka ikki boshli mushagi payi hisobiga qalinlashadi. Kaft usti sohasida bilak fassiyasi qalinlashib ko'ndalang pay tutqichlarini hosil qiladi. Bilakning old tomonida joylashgan bukuvchi pay tutqich (**retenaculum flexorum**) kaft egati ustidan medial tomondan no'xatsimon va ilmoqli suyaklarga, lateral tomondan qayiqsimon va trapetsiyasimon suyaklarga birikadi. Uning ostida hosil bo'lgan kaft usti kanalida (**canalis carpi**) ikkita pay qini: yuza va chuqur barmoqlarni bukuvchi mushaklarning umumiy pay qini (**vagina synovialis communis mm. flexorum**) va bosh barmoqni bukuvchi uzun mushak payi qini (**vagina tendinis m. flexoris pollicis**) yotadi. Birinchi pay qini medial tomonda joylashib, sakkizta payni o'raydi. Yuqori tomonga u

pay tutqichdan 1-2 sm chiqib, pastda kaft o'rtasiga keladi. Faqat kichik barmoqda uni bukuvchi mushak payini o'rab, to tirnoq falangasigacha keladi. 11-IV barmoqlarda alohida qinlar kaft-barmoq bo'g'imidan to tirnoq falangalari asosigacha borib bukuvchi mushak paylarini o'raydi. Bukuvchi pay tutqichining fibroz tolalari bilak va tirsak suyaklari tomonda shu suyaklar nomi bilan ataladigan fibroz kanallar hosil qiladi. Tirsak tomondagi kanaldan tirsak nervi va uning yonida yotgan tirsak arteriyasi va venasi o'tadi. Bilak tomondagi kanaldan kaftni bilak tomonga bukuvchi mushak payi va uning pay qini o'tadi.

Bilakning orqa tomonida hosil bo'lgan yozuvchi pay tutqich (**retenaculum extensorum**) bilak suyagining distal qismini oldingi qirrasiga bilan tirsak suyagining bigizsimon o'simtasi o'rtasida tortilgan bo'lib, pay tutqich ostidagi bo'shliqni fibroz tolalar oltita suyak-fibroz kanalga ajratadi. Ulardan sinovial qinlar bilan o'ralgan kaft va barmoqlarni yozuvchi mushaklar payi quyidagi tartibda o'tadi. Bilak suyagi tomonidan birinchi kanaldan bosh barmoqni uzoqlashtiruvchi uzun mushak va bosh barmoqni yozuvchi qisqa mushak payi; ikkinchi kanaldan kaftni bilak tomonga yozuvchi uzun va qisqa mushaklar payi; uchinchi kanaldan bosh barmoqni yozuvchi uzun mushak payi; to'rtinchi kanaldan barmoqlarni va ko'rsatkich barmoqni yozuvchi mushak payi; beshinchidan kichik barmoqni yozuvchi mushak payi; oltinchidan esa qo'l panjasini yozuvchi tirsak tomondagi mushak payi o'tadi. Kanallar devori sinovial parda bilan o'ralgan bo'lib, u qayirilib payni o'raydi va pay qinlari hosil bo'ladi. Sinovial qinlar yuqori tomonga yozuvchi pay tutqichdan 2—3 sm yuqoriga bilak suyagining bigizsimon o'simtasi sohasigacha boradi. Pastga tomon ular kaft suyaklari o'rtasigacha davom etadi.

Qo'l kaftining oldingi yuzasida fassiya ancha qalinlashgan bo'lib uchburchak shaklidagi kaft aponevrozini hosil qiladi. Uning uchi bukuvchi paytutqichga, asosi esa barmoqlarga qaragan bo'ladi.

Kaftning orqa yuzasi fassiyasi ikki: yuza va chuqur qatlamdan iborat. Yuza qatlam yaxshi bilinmaydi. Chuqur qatlam yaxshi rivojlangan bo'lib, dorsal suyaklararo mushaklarni yopib turadi.

Qo'l topografiyasi

Qo'l suyaklari, mushaklari va fassiyalari o'rtasida qon tomir va nervlar o'tadigan bo'shliqlar, kanallar, egatlar joylashgan bo'lib amaliyotda katta ahamiyatga ega.

Qo'litiq osti chuqurchasini (**fossa axillaris**) old tomondan katta ko'krak mushagining pastki chekkasiga to'g'ri kelgan teri burmasi, orqa tomondan orqa serbar mushagining pastki chekkasiga to'g'ri kelgan teri burmasi chegaralab turadi. Unda qo'litiq osti arteriyasi va yelka chigali poyalari joylashgan. Uning oldingi devori uchta uchburchakka bo'linadi: 1. O'mrov-ko'krak uchburchagi yuqori tomondan o'mrov suyagi bilan, past tomondan esa kichik ko'krak mushagining yuqori chekkasi bilan chegaralangan. 2. Ko'krak uchburchagi kichik ko'krak mushagi sohasida yotadi. 3. Ko'krak osti uchburchagi

yuqoridan kichik ko'krak mushagining pastki chekkasi bilan pastdan katta ko'krak mushagining pastki chekkasi o'rtasida yotadi.

Qo'ltiq osti chuqurchasining orqa devorida ikkita teshik bor. Uch tomonli teshik (**foramen trilaterum**) medial tomonda joylashib, uning devorlarini: yuqoridan kurak osti mushagining pastki chekkasi, pastdan katta yumaloq mushak, lateral tomondan yelka uch boshli mushagining uzun boshi hosil qiladi. Undan (**a. circumflexa scapulae**) o'tadi.

To'rt tomonli teshik (**foramen quadralaterum**) lateral tomonda joylashib uning devorlarini: lateral tomondan yelka suyagi, medial tomondan yelka uch boshli mushagining uzun boshi, yuqori tomondan kurak osti mushagining pastki chekkasi, past tomondan katta yumaloq mushak hosil qiladi. Undan (**a. circumflexa humeri posterior va n. axillaris**) o'tadi.

Yelka suyagidagi bilak nervi egati (**sulcus n. radialis**) yelkaning uch boshli mushagi bilan qoplanib, bilak nervi kanali yoki yelka-mushak kanaliga (**canalis humeromuscularis**) aylanadi. Undan bilak nervi, yelkaning chuqur arteriyasi va venasi o'tadi.

Yelkaning old sohasida yelka ikki boshli mushagining yon tomonlarida lateral va medial egatlar (**sulcus bicepsalis lateralis et medialis**) joylashgan. Ichki egat yaxshi bilinib, unda yelka arteriyasi, venasi va nervlar yotadi.

Tirsak chuqurchasi (**fossa cubitalis**) tubini va yuqori chegarasini yelka mushagi, lateral tomondan yelka-bilak mushagi, medial tomondan yumaloq pronator chegaralagan. Bu yerdan yirik qon tomir va nervlar o'tadi.

Bilakning old sohasida uchta egat tafovut qilinadi:

1. Medial tirsak egati (**sulcus ulnaris**) lateral tomondan barmoqlarni bukuvchi yuza mushak, medial tomondan qo'l panjasini tirsak tomonga bukuvchi mushak bilan chegaralagan. Bu egatda tirsak nervi, arteriyasi va venasi yotadi.

2. Lateral bilak egati (**sulcus radialis**) lateral tomondan yelka-bilak mushagi, medial tomondan esa qo'l panjasini bilak tomonga bukuvchi mushak bilan chegaralanadi. Unda bilak nervi, arteriyasi va venasi o'tadi.

3. O'rta egat (**sulcus medianus**) lateral tomondan qo'l panjasini bilak tomonga bukuvchi mushak, medial tomondan barmoqlarni bukuvchi yuza mushak bilan chegaralagan bo'lib, unda oraliq nerv yotadi.

Oyoq mushaklari

Oyoq mushaklari qo'ldagi kabi chanoq kamari va oyoqning erkin qismi: son, boldir va oyoq panjasi mushaklariga bo'linadi.

Chanoq mushaklari

Chanoq mushaklariga chanoq suyaklaridan boshlanib son suyagiga birikuvchi mushaklar kiradi. Ular chanoq-son bo'g'imiga ta'sir qilib, uning uch o'q atrofidagi harakatini ta'minlaydi va birikish sohasiga qarab ikki:

57- rasm.Chanoq va son mushaklari (old tonioni). 1-m. psoas major; 2-m. piriformis; 3-lig. inguinale; 4-m. lacuna vasorum; 5-m. pectineus; 6-m. adductor longus; 7-m. gracilis; 8-m. vastus medialis; 9-lig. patellae; 10-tendo m. recti femoris; 11-tractus iliotibialis; 12-m. vastus lateralis; 13-m. tensor fasciae latae; 14-m. sartorius; 15-m. iliacus.

chanoqning ichki yuzasidagi (57-rasm) va chanoqning tashqi yuzasidagi mushaklarga bo'linadi.

Chanoqning ichki yuzasidagi mushaklar

Chanoqning ichki yuzasidagi mushaklarga yonbosh-bel va kichik bel mushaklari kiradi.

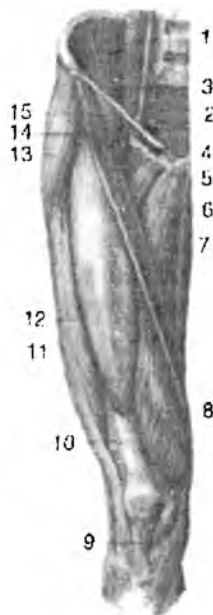
1.Yonbosh-bel mushagi (**m. iliopsoas**) turli sohadan boshlanuvchi ikki: katta bel va yonbosh mushagidan iborat. Katta bel mushagi (**m.psoas major**) duksimon shaklda bo'lib, XII ko'krak va barcha bel umurtqalarining ko'ndalang o'simtalari va tanasining lateral yuzasidan boshlanadi. U umurtqalarning ko'ndalang o'simtalari oldidan umurtqa tanasi bo'ylab pastga tushadi. Yonbosh mushagi (**m. iliacus**) yassi bolib yonbosh chuqurchasida yotadi. Yonbosh chuqurchasini yuqori uchdan ikki qismi, yonbosh qirrasining ichki labi, oldingi dumg'aza-yonbosh boylamidan boshlanib, katta bel mushagi bilan qo'shiladi. Yonbosh-bel mushagi chov boylami orqasidan mushakli lakuna (**lacuna musculorum**) orqali son sohasiga chiqadi va son suyagining kichik ko'stiga birikadi. Faoliyati: sonni chanoq-son bo'g'imida bukadi, agar oyoq qimirlamay tursa, umurtqa pog'onasini oldinga bukadi. Innervatsiyasi: **plexus lumbalis (rr.muscularis)**.

2. Kichik bel mushagi (**m. psoas minor**) (40% holatda uchramaydi) XII ko'krak va I bel umurtqalarining yon yuzasidan, umurtqalararo diskdan boshlanadi. U katta bel mushagining oldingi yuzasida joylashadi va uzun pay vositasida yonbosh fassiyasiga birikadi. Faoliyati: yonbosh fassiyasini taranglaydi. Innervatsiyasi: **plexus lumbalis (rr.muscularis)**.

Chanoqning tashqi yuzasidagi mushaklar

Chanoqning tashqi yuzasidagi mushaklari yuza va chuqur qavat bo'lib joylashadi. Yuza mushaklarga dumba sohasi va chanoqning lateral yuzasida joylashgan katta, o'rta va kichik dumba mushaklari kiradi.

1. Katta dumba mushagi (**m. gluteus maximus**) odamning tik holatda yurishi munosabati bilan kuchli rivojlangan mushakdir. U yonbosh suyagining tashqi yuzasidagi orqa dumba chizig'i, dumg'aza va dum suyaklarining orqa yuzasi va **lig. sacrotuberale** dan boshlanadi. Mushak tolalari pastga va lateral tomonga qiyshiq yo'nalib, son suyagining dumba bo'rtig'iga birikadi. Faoliyati: sonni chanoq-son bo'g'imida yozadi va tashqariga



buradi. Oyoqlar qimirlamay tursa, engashgan tanani orqaga tortib to'g'rilaydi. Innervatsiyasi: **n.gluteus inferior**.

2. O'rta dumba mushagi (**m. gluteus medius**) yonbosh suyagining tashqi yuzasidagi oldingi va orqa dumba chiziqlari oralig'idan boshlanadi. Mushak tolalari pastga tomon yo'nalib, qalin pay vositasida son suyagi katta ko'stini uchiga va tashqi yuzasiga birikadi.

3. Kichik dumba mushagi (**m. gluteus minimus**) o'rta dumba mushagi ostida yotadi. Bu mushak oldingi va pastki dumba chiziqlari o'rtasidan, katta o'tirg'ich o'ymasi chekkasidan boshlanadi. Mushak tolalari pastga tomon yo'nalib, son suyagi katta ko'stining oldingi lateral yuzasiga birikadi. Faoliyati: o'rta va kichik dumba mushaklari sonni uzoqlashtiradi va qisman ichkariga buradi. Oyoqlar qimirlamay turganida, chanoqni va tanani tik holatda tutadi. Innervatsiyasi: **n.gluteus superior**.

4. Keng fassiyani taranglovchi mushak (**m. tensor fascia latae**) oldingi yuqori yonbosh o'simtasidan va yonbosh qirrasining unga yaqin qismidan boshlanadi. Mushak sonning keng fassiyasini yuza va chuqur varag'i o'rtasida joylashib pastga yo'naladi. Sonning yuqori va o'rta uchdan bir qismi oralig'ida keng fassiyaning yonbosh-boldir traktiga o'tib katta boldir suyagining tashqi do'ngsimon o'simtasiga birikadi. Faoliyati: yonbosh-boldir traktini taranglaydi, sonni bukadi. Innervatsiyasi: **n.gluteus superior**.

5. Noksimon mushak (**m. piriformis**) dumg'aza suyagining chanoq yuzasidan dumg'aza chanoq teshiklarining lateral tomonidan boshlanadi. U katta o'tirg'ich teshigidan o'tib, son suyagi katta ko'sti uchining medial yuzasiga birikadi. Bu mushak katta o'tirg'ich teshigini butunlay to'ldirmaydi. Uning ustki va pastki tomonlarida qon tomir va nervlar o'tishi uchun teshiklar qoladi. Faoliyati: sonni tashqariga buradi va uzoqlashtiradi. Innervatsiyasi: plexus sacralis.

6. Ichki yopqich mushak (**m. obturatorius internus**) yopqich teshikning chekkasidan va yopqich pardaning ichki yuzasidan, o'tirg'ich suyagining chanoq yuzasidan boshlanadi. U kichik chanoq bo'shlig'idan kichik o'tirg'ich teshigi orqali chiqib, son suyagi katta ko'sti chuqurchasiga birikadi. Bu mushak bilan birga kichik o'tirg'ich teshigi orqali yuqori va pastki egizak mushaklar ham o'tadi.

7. Yuqori egizak mushak (**m. gemellus superior**) o'tirgich o'simtasidan boshlanadi.

8. Pastki egizak mushak (**m. gemellus inferior**) esa o'tirgich bo'rtig'idan boshlanadi. Ikkala egizak mushaklar ichki yopqich mushakning ustki va pastki tomonidan yo'nalib, kichik o'tirg'ich teshigi orqali chanoq bo'shlig'idan chiqadi va son suyagi katta ko'sti chuqurchasiga birikadi. Faoliyati: ichki yopqich, yuqori va pastki egizak mushaklar sonni tashqariga buradi. Innervatsiyasi: plexus sacralis.

9. Sonning kvadrat mushagi (**m. quadratus femoris**) yassi, to'rtburchak shaklidagi mushak. O'tirg'ich bo'rtig'ining tashqi chekkasi yuqori qismidan

boshlanib, ko'stalararo qirraning yuqori qismiga birikadi. Faoliyati: sonni tashqariga buradi. Innervatsiyasi: **n.ischiadicus**.

10. Tashqi yopqich mushak (**m. obturatorius externus**) uchburchak shaklida bo'lib, qov suyagining tashqi yuzasi, o'tirg'ich suyagi shoxi va yopqich pardaning medial uchdan ikki qismidan boshlanadi. Mushak tolalari orqaga, yuqoriga va lateral yo'nalib son suyagi katta ko'sti chuqurchasiga birikadi. Faoliyati: sonni tashqariga buradi. Innervatsiyasi: **n.obturatorius**.

Son mushaklari

Son mushaklari tik holatda yurishni va tanani vertikal holatda turishini ta'minlab, uzun suyak richaglarini harakatga keltiradi. Shu sababli ular uzun bo'lib, katta massali, bir nechta boshli (ikki boshli, to'rt boshli) va bitta payli mushaklarni hosil qiladi. Son mushaklari son suyagini har tomondan o'rab, chanoq-son va tizza bo'g'imlariga ta'sir ko'rsatadi. Son mushaklari faoliyatiga qarab uch: oldingi (yozuvchi), orqa (bukuvchi) va ichki-medial (yaqinlashtiruvchi) guruhlarga bo'linadi. Birinchi ikki guruh mushaklari chanoq-son va tizza bo'g'imlariga ta'sir qilib, ularni frontal o'q atrofidagi harakatini ta'minlaydi. Medial guruh mushaklari esa chanoq-son bo'g'imini sagittal o'q atrofidagi harakatida ishtirok etadi.

Sonning oldingi guruh mushaklari

1. Tikuvchilar mushagi (**m. sartorius**, 57-rasm) yonbosh suyagining oldingi ustki o'simtasidan boshlanadi. Bu mushak odamning eng uzun mushagi hisoblanib, sonning oldingi yuzasida yuqoridan pastga va medial tomonga yo'naladi va katta boldir suyagi bo'rtig'iga birikadi. Birikkan joyda tikuvchilar mushagi payi nozik va yarimpay mushaklar payi bilan chatishib yuza g'oz panjasi deb ataluvchi uchburchak shakldagi pay qatlamini hosil qiladi. Faoliyati: sonni va boldirmi bukadi, sonni tashqariga burish va uzoqlashtirishda ishtirok etadi. Innervatsiyasi: **n. femoralis**.

2. Sonning to'rt boshli mushagi (**m. quadriceps femoris**) odamdagi eng katta mushak bo'lib, to'rtta boshchasi bor. Uning har bir boshchasi alohida-alohida boshlanib, son suyagini har tomondan o'rab turadi. Sonning distal uchdan birida mushakning to'rtta boshchasi umumiy payni hosil qilib, katta boldir suyagi bo'rtig'iga birikadi.

a) Sonning to'g'ri mushagi (**m.rectus femoris**) yonbosh suyagining oldingi pastki o'simtasi va sirka kosachasining ustki sohasidan boshlanadi. U pastga tomon chanoq-son bo'g'imining oldidan o'tadi. Uning payi tizza qopqog'i asosiga birikadi.

b) Lateral keng mushak (**m. vastus lateralis**) to'rtta boshning ichida eng kattasi. Ko'stalararo chiziq, katta ko'stning pastki qismi, dumba bo'rtig'i va lateral mushaklararo to'siqdan boshlanadi. Sonning to'g'ri mushagi payiga, tizza qopqog'ining yuqori lateral qismiga va katta boldir suyagi bo'rtig'iga

birikadi. Mushak payining bir qismi tizza qopqog'ini ushlab turuvchi lateral boylamga davom etadi.

d) Medial keng mushak (**m. vastus medialis**) ko'stlararo chiziqning pastki yarmi, son suyagi g'adir-budir chizig'ining medial labi va medial mushaklararo to'siqdan boshlanadi. Tizza qopqog'i asosining yuqori chekkasiga va katta boldir suyagi medial bo'rtig'i oldingi yuzasiga birikadi. Bu mushak payi tizza qopqog'ini ushlab turuvchi medial boylamni hosil qilishda ishtirok etadi.

e) Oraliqdagi keng mushak (**m. vastus intermedius**) son suyagining oldingi va lateral yuzasini yuqori uchdan ikki qismi, son suyagi g'adir-budir chizig'i lateral labining pastki qismi va lateral mushaklararo to'siqdan boshlanadi. Tizza qopqog'i asosiga birikib, sonning to'g'ri, lateral va medial keng mushaklari payi bilan sonning to'rt boshli mushagining umumiy payini hosil qiladi. Faoliyati: tizza bo'g'imida boldimi yozadi. Sonning to'g'ri mushagi chanoq-son bo'g'imida sonni bukadi. Innervatsiyasi: n.femoralis.

3. Tizza bo'g'imi mushagi (**m. articularis genus**) sonning to'rt boshli mushagi payi ostida yotadi. Qisqarganida tizza bo'g'imini yozishda ishtirok etadi va bo'g'im xaltasini taranglaydi.

Sonning orqa guruh mushaklari

Sonning orqa yuzasida sonning ikki boshli, yarim pay va yarim parda mushaklari joylashgan. Yuqori tomonda ularning uchallasini o'tirg'ich bo'rtig'idan boshlangan joyda katta dumba mushagi yopib turadi. Pastda yarim pay va yarim parda mushaklar medial tomonda joylashib, taqim osti chuqurchasini medial tomondan chegaralaydi. Ikki boshli mushak esa lateral tomonda joylashib, taqim osti chuqurchasini lateral tomondan chegaralaydi.

1. Sonning ikki boshli mushagi (**m. biceps femoris**)ning uzun va kalta boshchasi bo'lib, uning uzun boshchasi (**caput longum**) o'tirg'ich bo'rtig'ining yuqori medial yuzasi va dumg'aza-bo'rtiq boylamidan, kalta boshchasi (**caput breve**) son suyagi g'adir-budir chizig'ining lateral labi, lateral mushaklararo to'siqdan boshlanadi. Sonning pastki uchdan bir sohasida mushakning ikkala boshchasi o'zaro birikib umumiy payni hosil qiladi. Umumiy pay pastga tizza bo'g'imining orqa lateral tomoniga yo'nalib, kichik boldir suyagining boshi va katta boldir suyagi lateral bo'rtig'ining tashqi yuzasiga birikadi. Faoliyati: sonni yozadi, boldimi tizza bog'imida bukadi va tashqariga buradi. Innervatsiyasi: uzun boshi **n. tibialis**, kalta boshi **n. peroneus communis**.

2. Yarimpay mushak (**m. semitendinosus**) o'tirg'ich bo'rtig'idan boshlanadi. Sonning o'rta qismida uzun payga o'tib pastga tizza bo'g'imining orqa medial tomoniga yo'naladi va katta boldir suyagining yuqori qismining medial yuzasiga birikadi. Faoliyati: sonni yozadi, boldimi tizza bo'g'imida bukib ichkariga buradi. Innervatsiyasi: **n. tibialis**.

3. Yarimparda mushak (**m. semimembranosus**) o'tirg'ich bo'rtig'idan uzun yassi pay parda shaklida boshlanadi. Pay parda pastga yo'nalib, sonning

o'rtasida mushak qorinchasiga o'tadi. Mushak tizza bo'g'imi sohasida yassi payga aylanadi. U uchta tutamga bo'linib chuqur g'oz panjasini hosil qiladi va katta boldir suyagining medial bo'rtig'ining orqa lateral yuzasiga birikadi. Tutamlarning bittasi pastga yo'nalib katta boldirning yonlama boylamiga birikadi. Ikkinchisi pastga va lateral yo'nalib taqim mushagi fassiyasida va katta boldir suyagining kambalasion mushak chizig'ida tugaydi. Uchinchi eng kuchli tutami taqimning qiyshiq boylamiga aylanadi. Faoliyati: sonni yozadi, boldirni bukadi va ichkariga buradi. Innervatsiyasi: **n.tibialis**.

Sonning medial guruh mushaklari

Sonning medial yuzasida bir sonni ikkinchi songa yaqinlashtiruvchi: nozik, taroqsimon, uzun, kalta va katta yaqinlashtiruvchi mushaklar joylashgan. Bu mushaklar o'tirg'ich va qov suyaklarining tashqi yuzasidan boshlanadi. Ularning boshlanish joyi qov bo'rtig'idan to o'tirg'ich bo'rtig'igacha bo'lgan katta sohani egallaydi. Ular son suyagining g'adir-budir chizig'ini bor bo'yiga birikadi.

1. Nozik mushak (**m. gracilis**) qov simfizi va qov suyagining pastki shoxidan boshlanib, sonning medial yuzasi bo'ylab yuza joylashadi. Uning payi katta boldir suyagi yuqori qismining medial yuzasiga birikib, yuza g'oz panjasini hosil qilishda ishtirok etadi. Faoliyati: sonni yaqinlashtiradi, boldirni bukadi va ichkariga buradi. Innervatsiyasi: **n.obturatorius**.

2. Taroqsimon mushak (**m. pecteneus**) kalta, yassi mushak. Qov suyagining qirrasida va ustki shoxidan boshlanib, son suyagini taroqsimon chizig'iga birikadi. Faoliyati: sonni yaqinlashtiradi va bukadi. Innervatsiyasi: **n.obturatorius, n.ischiadicus**.

3. Uzun yaqinlashtiruvchi mushak (**m. adductor longus**) uchburchak shaklida bo'lib, oldingi mushakdan pastda va medialroq joylashadi. Qov suyagining ustki shoxini tashqi yuzasidan qalin pay bilan boshlanadi. Pastga va lateral yo'nalib yuqqa keng pay bilan son suyagi g'adir-budir chizig'ining ichki labiga birikadi. Faoliyati: sonni yaqinlashtiradi va ichkariga buradi. Innervatsiyasi: **n.obturatorius**.

4. Kalta yaqinlashtiruvchi mushak (**m. adductor brevis**). Uchburchak shaklli qalin mushak. Qov suyagi tanasining tashqi yuzasi va pastki shoxidan boshlanadi. Pastga va lateral tomonga yo'nalib ancha kengayadi va qisqa pay vositasida son suyagi g'adir-budir chizig'ining yuqori qismiga oirikadi. Faoliyati: sonni yaqinlashtiradi va bukashda ishtirok etadi. Innervatsiyasi: **n.obturatorius**.

5. Katta yaqinlashtiruvchi mushak (**m. adductor magnus**) medial guruhdagi eng katta, qalin va uchburchak shakldagi mushak. O'tirg'ich bo'rtig'i, o'tirg'ich va qov suyaklarining pastki shoxidan boshlanib, son suyagining g'adir-budir chizig'ining ichki labining bor bo'yiga birikadi. Faoliyati: sonni yaqinlashtiradi va yozishda ishtirok etadi. Innervatsiyasi: **n.obturatorius, n.ischiadicus**.

Boldir mushaklari

Boldir mushaklari tizza, oshiq-boldir va oyoq panjasi bo'g'imlariga ta'sir qilib, tanani vertikal holatda tutishga va yerda yurishga moslashgan. Shuning uchun ular boldir-oshiq bo'g'imi va oyoq panjasi bo'g'imlarini frontal o'q atrofida harakatga keltirish uchun ko'proq oldingi va orqa tomonlarida joylashgan. Oyoq panjasining sagittal o'q atrofidagi harakati lateral guruh mushaklari ta'siri ostida bo'ladi. Boldir mushaklari bo'ylama yo'nalishga ega bo'lib ba'zilar oyoq panjasining kaft oldi suyaklari va kaft suyaklarining asosiga, boshqalari esa barmoq falangalariga birikadi. Boldir mushaklarining go'shtdor qismi proksimal, paylari esa distal joylashgani uchun boldir konus shaklida boladi. Boldir mushaklari: oldingi, orqa va lateral guruhga bo'linadi.

Boldirning oldingi guruh mushaklari

1. Oldingi katta boldir mushagi (**m. tibialis anterior**, 58-rasm) boldirning oldingi yuzasida joylashadi. Katta boldir suyagining tashqi do'ngsimon o'simtasi, tanasining tashqi yuzasining yuqori qismi va suyaklararo pardadan boshlanadi. Mushak pastga tomon yo'nalib boldirning pastki qismida uzun payga aylanadi. Uning payi oshiq-boldir bo'g'imi oldida ustki va pastki yozuvchi pay tutqichlari ostidan o'tadi. Oyoq panjasining medial chekkasini aylanib o'tgach medial ponasimon suyakning kaft yuzasiga va I kaft suyagi asosiga birikadi. Faoliyati: oyoq panjasini yozib, medial chekkasini ko'taradi va tashqariga buradi.



2. Barmoqlarni yozuvchi uzun mushak (**m. extensor digitorum longus**) katta boldir suyagining tashqi do'ngsimon o'simtasi, kichik boldir suyagi tanasining oldingi yuzasi va suyaklararo pardaning yuqori qismidan boshlanadi. Oyoq panjasi tomon yo'nalib, ustki va pastki yozuvchi pay tutqichlar ostidan o'tgach, oshiq-boldir bo'g'imi sohasida to'rtta payga bo'linadi. Har bir pay II—V barmoqlarning o'rta va distal falangalarining asosiga birikadi. Mushakning pastki qismidan ajrab chiqqan kichkina mushak dastasi uchinchi kichik boldir mushagi (**m. peroneus tertius**) nomi bilan V kaft suyagi asosiga birikadi. Faoliyati: II—V barmoqlarni kaft-barmoq bo'g'imida, shuningdek oyoq panjasini oshiq-boldir bo'g'imida yozadi va tashqi chetini ko'taradi.

58-rasm. Boldir va oyoq panjasi mushaklari. 1-tendo m. sartorius; 2-tibia; 3-m. gastrocnemius; 4-m. soleus; 5-m. tibialis anterior; 6-tendo m. extensoris hallucis longi; 7-tendo m. extensoris digitorum longi; 8-retinaculum mm. extensorum inferius; 9-m. peroneus brevis; 10-m. peroneus longus; 11-lig. patellae; 12-tractus iliotalialis.

3. Bosh barmoqni yozuvchi uzun mushak (**m. extensor hallucis longus**) yuqoridagi ikkita mushakni o'rtasida yotadi.

Kichik boldir suyagining oldingi yuzasining o'rta qismidan va suyaklararo pardadan boshlanadi. Mushak payi ustki va pastki yozuvchi pay tutqichlar ostidan o'tib, bosh barmoqning distal falangasiga birikadi. Mushak payining ayrim dastalari bosh barmoqning proksimal falangasiga ham birikadi. Faoliyati: bosh barmoqni yozadi va oyoq panjasini oshiq-boldir bo'g'imida bukishda ishtirok etadi. Boldirning oldingi guruh mushaklarini **n. peroneus profundus** innervatsiya qiladi.

Boldirning orqa guruh mushaklari

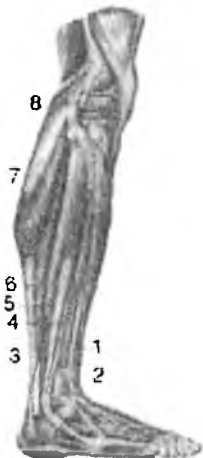
Boldirning orqa guruh mushaklari ikki: yuza va chuqur qavat bo'lib joylashadi. Yuza qavatda kuchli rivojlangan boldirning uch boshli mushagi bo'lib, u boldirda o'ziga xos yumaloqlikni hosil qiladi.

1. Uch boshli mushak (**m. triceps surae**) ikki: yuza joylashgan boldir mushagi va kambalasimon mushakdan iborat. 1. Boldir mushagi (**m. gastrocnemius**) ikki bo'g'imli mushak bo'lib, tizza va oshiq-boldir bo'g'imlariga ta'sir qiladi. Uning ikkita boshchasi bor. Medial boshchasi (**caput mediale**) son suyagining ichki do'ngsimon o'simtasidan, lateral boshchasi (**caput laterale**) esa son suyagining tashqi do'ngsimon o'simtasi ustidan boshlanadi. Boldirning o'rtasida ikkala boshchasi qalin yassi payga o'tib pastga tomon torayadi va kambalasimon mushak payi bilan qo'shilib, tovon (axil) payini hosil qiladi va tovon suyagi do'ngligiga birikadi.

2. Kambalasimon mushak (**m. soleus**) boldir mushagining oldida joylashgan qalin yassi mushak. U katta boldir suyagining orqa yuzasidagi **linea m. solei** dan boshlanib, yassi pay bilan boldir mushagi payiga qo'shiladi. Faoliyati: boldirning uch boshli mushagi qisqarganida boldirni va oyoq panjasini bukadi. Innervatsiyasi: **n. tibialis**.

3. Kaft mushagi (**m. plantarius**) kichkina qorinchali, uzun payli mushak bo'lib har doim uchramaydi. Son suyagining tashqi do'ngsimon o'simtasining orqa yuzasidan boshlanadi. Uning uzun payi boldir va kambalasimon mushaklar orasidan o'tib, ularning paylari bilan birga tovon suyagi do'ngligiga birikadi. Faoliyati: tizza bo'g'imi xaltasini taranglaydi, boldir va oyoq panjasini bukishda ishtirok etadi. Innervatsiyasi: **n. tibialis**.

Chuqur qavat yuza qavatdan (59-rasm) boldirning chuqur fassiyasi bilan ajralgan bo'lib to'rtta: taqim



59-rasm. Boldir va oyoq panjasi mushaklari (lateral tomoni). 1-m. extensor digitorum longus; 2-m. extensor digitorum brevis; 3-malleolus lateralis; 4-m. peroneus brevis; 5-m. peroneus longus; 6-m. soleus; 7-m. gastrocnemius; 8-m. biceps femoris.

osti, barmoqlarni va bosh barmoqni bukuvchi uzun hamda orqa katta boldir mushaklari joylashgan.

4. Taqim osti mushagi (**m. popliteus**) taqim osti chuqurchasining tubida yotadi. Qalin pay bilan son suyagi tashqi do'ngsimon o'simtasining tashqi yuzasidan boshlanadi. U tizza bo'g'imining orqa yuzasiga tegib turadi va katta boldir suyagining orqa yuzasiga kambalasimon mushak chizig'i ustiga birikadi. Faoliyati: tizzani bukadi va ichkariga buradi. Tizza bo'g'imi xaltasini taranglaydi. Innervatsiyasi: **n.tibialis**.

5. Barmoqlarni bukuvchi uzun mushak (**m. flexor digitorum longus**) katta boldir suyagi orqa yuzasining kambalasimon mushak chizig'idan pastroqdan, boldir fassiyasi va boldirning orqa suyaklararo to'sig'idan boshlanadi. Uning payi pastga yo'nalib, ichki to'piqning orqasidan bukuvchi pay tutqichlar, so'ngra **sustentaculum tali** ostidan o'tganidan so'ng to'rtta payga bo'linib II—V barmoqlarning distal falangalariga birikadi. Faoliyati: II—V barmoqlarning distal falangalarini bukadi, shuningdek, oyoq panjasini bukib tashqariga buradi. Innervatsiyasi: **n.tibialis**.

6. Bosh barmoqni bukuvchi uzun mushak (**m. flexor hallucis longus**) kichik boldir suyagi tanasining pastki uchdan ikki qismidan, suyaklararo pardadan boshlanadi. Uning payi bukuvchi pay tutqichlar ostidan, ichki to'piq orqasidan, oshiq suyak orqa o'simtasi va **sustentaculum tali** ostidagi o'z nomidagi egatdan o'tib, bosh barmoqning distal falangasiga birikadi. Faoliyati: oyoq panjasi bosh barmog'ini bukadi, oyoq panjasini bukishda va yaqinlashtirishda, oyoq gumbazini mustahkamlashda ishtirok etadi. Innervatsiyasi: **n.tibialis**.

7. Orqa katta boldir mushagi (**m. tibialis posterior**) boldirning orqa yuzasida chuqur yotadi. Kichik boldir suyagi tanasining orqa yuzasidan, katta boldir suyagi tashqi do'ngsimon o'simtasining pastki yuzasi, tanasining yuqorigi uchdan ikki qismi va suyaklararo pardadan boshlanadi. Uning kuchli payi bukuvchi pay tutqichlar va ichki to'piqning orqasidan oyoq kafti ostiga o'tadi va qayiqsimon suyak bo'rtig'iga, uchta ponasimon suyaklar, shuningdek IV kaft suyagi asosiga birikadi. Faoliyati: oyoq panjasini bukadi, ichki chekkasini ko'taradi, yaqinlashtiradi va supinatsiya qiladi. Innervatsiyasi: **n.tibialis**.

Boldirning lateral guruh mushaklari

Boldirning lateral yuzasida kichik boldirning uzun va kalta mushaklari oldingi va orqa mushaklararo to'siqlar o'rtasida joylashgan.

1. Kichik boldirning uzun mushagi (**m. peroneus longus**) yuza joylashgan. Kichik boldir suyagi boshchasi va tanasining lateral yuzasidan boshlanadi. Mushak payi oshiq-boldir bo'g'imi sohasida tashqi to'siqni orqasidan ustki va pastki kichik boldir mushaklari pay tutqichi ostidan o'tadi. Oyoq panjasining ostida qiya yo'nalib I—II kaft suyaklari asosiga va medial ponasimon suyakka birikadi. Faoliyati: oyoq panjasining lateral chetini ko'tarib, medial chetini pastga tortadi pronatsiya qiladi. Innervatsiyasi: **n.peroneus superficialis**.

2. Kichik boldirning kalta mushagi (**m. peroneus brevis**) kichik boldir suyagi lateral yuzasining pastki uchdan ikki qismidan va boldirning mushaklararo to'sig'idan boshlanadi. Mushak payi tashqi to'piqning orqasidan ustki va pastki kichik boldir mushaklari pay tutqichlari ostidan o'tib V kaft suyagi asosiga birikadi. Faoliyati: oyoq panjasining lateral chetini ko'taradi, medial chetini pastga tushiradi. Innervatsiyasi: **n.peroneus superficialis**.

Oyoq panjasining mushaklari

Oyoq panjasi mushaklari oyoq panjasi suyaklari sohasida boshlanadi va birikadi. Ular oyoq panjasining ustki (dorsal) yuzasida joylashgan yozuvchi va ostki (kaft) yuzasida joylashgan bukuvchi guruhlarga bo'linadi.

Oyoq panjasining ustki (dorsal) mushaklari

1. Barmoqlarni yozuvchi kalta mushak (**m. extensor digitorum brevis**) tovon suyagining oldingi yuqori va lateral yuzasidan boshlanadi. U uchta payga bo'linib, I—IV barmoqlarga yetib boradi va barmoqlarni yozuvchi uzun mushak paylarining lateral tomoniga qo'shilib, ular bilan birga barmoqlarning o'rta va distal falangalariga birikadi. Faoliyati: barmoqlarni yozuvchi uzun mushak payi bilan birga barmoqlarni yozishda ishtirok etadi. Innervatsiyasi: **n.peroneus profundus**.

2. Bosh barmoqni yozuvchi kalta mushak (**m. extensor hallicis brevis**) oldingi mushakning medial tomonida yotadi. Tovuon suyagining oldingi ustki yuzasidan boshlanadi. Medial va old tomonga yo'nalib, bosh barmoqning proksimal falangasiga birikadi. Faoliyati: bosh barmoqni yozishda ishtirok etadi. Innervatsiyasi: **n.peroneus profundus**.

Oyoq panjasining ostki (kaft) mushaklari

Oyoq panjasining ostki (kaft) tomonidagi mushaklar ham qo'l kaftiga o'xshab uch: medial, lateral va o'rta guruhga bo'linadi. Qo'l kaftidan farqli ravishda oyoq kafti tomonda 14 ta mushak bor. Shundan medial guruh mushaklari uchta, lateral guruhda ikkita mushak bor. O'rta guruh mushaklariga chugalchangsimon, suyaklararo mushaklardan tashqari barmoqlarni bukuvchi kalta va oyoq kaftining kvadrat mushagi ham kiradi.

Oyoq kaftining medial guruh mushaklari

Medial guruh mushaklariga bosh barmoq tomonda joylashgan bosh barmoqni uzoqlashtiruvchi mushak, bosh barmoqni bukuvchi kalta mushak va bosh barmoqni yaqinlashtiruvchi mushak kiradi.

1. Bosh barmoqni uzoqlashtiruvchi mushak (**m. abductor hallicis**) tovon suyagi do'ngligining medial o'simtasi, pastki bukuvchi pay tutqich va kaft

aponevrozidan boshlanadi. U oyoq panjasining medial chekkasi bo‘ylab yo‘nalib, bosh barmoq proksimal falangasi asosining medial tomoniga birikadi. Faoliyati: bosh barmoqni boshqa barmoqlardan uzoqlashtiradi va medial tomonga tortadi. Innervatsiyasi: n.plantaris medialis.

2. Bosh barmoqni bukuvchi kalta mushak (**m. flexor hallucis brevis**) kubsimon suyak kaft yuzasining medial tomoni, ponasimon suyaklarning kaft yuzasi va kaft boylamidan boshlanadi. U ikki qismga bo‘linadi: lateral qismi bosh barmoq proksimal falangasi asosiga biriksa, medial qismi I kaft-barmoq bo‘g‘imi sohasidagi sesamasimon suyakka birikadi. Faoliyati: bosh barmoqni bukadi. Innervatsiyasi: lateral qismini **n.plantaris lateralis**, medial qismini **n. plantaris medialis**.

3. Bosh barmoqni yaqinlashtiruvchi mushakning (**m. adductor hallucis**) ikki: qiyshiq va ko‘ndalang boshchasi bor. Qiyshiq boshchasi (**caput obliquum**) kubsimon, lateral ponasimon, II, III va IV kaft suyaklarining asosidan boshlanib, medial va oldinga tomon yo‘naladi. Ko‘ndalang boshchasi (**caput transversum**) III—V kaft-barmoq bo‘g‘imlari xaltasidan boshlanadi. Ikkala boshchanning paylari o‘zaro qo‘shilib bosh barmoq proksimal falangasining asosiga va lateral sesamasimon suyakka birikadi. Faoliyati: bosh barmoqni boshqa barmoqlarga yaqinlashtiradi. Innervatsiyasi: **n.plantaris lateralis**.

Oyoq kaftining lateral guruh mushaklari

Oyoq kaftining lateral guruh mushaklariga kichik barmoqni uzoqlashtiruvchi va bukuvchi kalta mushaklar kiradi.

1. Kichik barmoqni uzoqlashtiruvchi mushak (**m. abductor digiti minimi**) tovon suyagi do‘ng‘ligining kaft yuzasidan, V kaft suyagi bo‘rtig‘idan, oyoq kafti aponevrozidan boshlanadi. Mushak payi oyoq kaftining lateral chekkasi bo‘ylab yo‘nalib kichik barmoq proksimal falangasi asosining lateral tomoniga birikadi. Faoliyati: kichik barmoqni uzoqlashtiradi va bukadi.

2. Kichik barmoqni bukuvchi qisqa mushak (**m. flexor digiti minimi**) V kaft suyagining kaft yuzasining medial tomonidan va kaftning uzun boylamidan boshlanadi. Mushak payi kichik barmoqning proksimal falangasi asosiga birikadi. Faoliyati: kichik barmoqni bukadi. Lateral guruh mushaklarni **n.plantaris lateralis** innervatsiya qiladi.

O‘rta guruh mushaklari

1. Barmoqlarni bukuvchi kalta mushak (**m. flexor digitorum brevis**) kaft aponevrozi ostida yotadi. Tovuon suyagi do‘ng‘ligining kaft yuzasi oldingi qismidan va oyoq kafti aponevrozidan boshlanadi. Mushak qorinchasi to‘rtta payga bo‘linadi. Bu paylar II—V barmoqlarning proksimal falangasi sohasida ikki dastaga bo‘linib, II—V barmoqlarning o‘rta falangasiga birikadi. Bu mushakning paylari oralig‘ida barmoqlarni bukuvchi uzun mushak payi o‘tadi.

Faoliyati: II—V barmoqlami bukadi va oyoq gumbazini mustahkamlaydi. Innervatsiyasi: **n. plantaris medialis**.

2. Oyoq kaftining kvadrat mushagi (**m. quadratus plantae**)ning ikkita lateral va medial boshchasi bor. Lateral boshchasi (**caput laterale**) tovon suyagi pastki yuzasining tashqi tomonidan va kaftning uzun boylamining lateral chekkasidan boshlanadi. Medial boshchasi (**caput mediale**) tovon suyagi pastki yuzasini medial tomonidan va kaftning uzun boylamining medial chekkasidan boshlanadi. Ikkala boshchasi o'zaro birikib, oyoq kafti o'rtasida barmoqlami bukuvchi uzun mushak payining tashqi tomoniga birikadi. Faoliyati barmoqlami bukishda ishtirok etadi. Innervatsiyasi: **n. plantaris lateralis**.

3. Chuvalchangsimon mushaklar (**m. lumbricales**) to'rtta duksimon mushakdan iborat. Lateral joylashgan uchtasi barmoqlami bukuvchi uzun mushak payini bir-biriga qaragan yuzalaridan, medial joylashgan to'rtinchisi esa yonidagi payning medial yuzasidan boshlanadi. Chuvalchangsimon mushaklar payi II—V barmoqlar proksimal falangasining medial tomoniga birikadi. Faoliyati: II—V barmoqlarning proksimal falangalarini bukadi va ularni bosh barmoq tomonga tortadi. Innervatsiyasi: **nn. plantaris lateralis et medialis**.

4. Suyaklararo mushaklar (**mm. interossei**) kaft suyaklari orasida joylashgan bo'lib, qo'l kaftidan farqli II barmoq atrofida to'plangan. Ular ikki guruhga bo'linadi. Kaft sohasidagi suyaklararo mushaklar (**m. interossei plantares**) uchta bo'lib, oyoq kafti suyaklari oralig'ining kaft osti tomonida III—V kaft suyaklarining asosidan va tanasining ichki yuzasidan boshlanib, III—V barmoqlar proksimal falangasining medial yuzasiga birikadi. Faoliyati: III—V barmoqlami II barmoqqa yaqinlashtiradi va shu barmoqlar proksimal falangasini bukadi. Kaftning ustki yuzasidagi suyaklararo mushaklar (**mm. interossei dorsales**) to'rtta bo'lib, kaft suyaklari o'rtasida ust tomonda joylashgan. Ularning har biri yonma-yon turgan kaft suyaklarining bir-biriga qaragan yuzalaridan boshlanadi. Birinchi suyaklararo mushak II barmoq proksimal falangasi asosining ichki tomoniga, qolgan uchtasi esa II—IV barmoqlar proksimal falangasi asosining tashqi tomoniga birikadi. Faoliyati: I mushak II barmoqni medial tomonga, qolgan uchtasi esa II—IV barmoqlarni lateral tomonga tortadi. Innervatsiyasi: **n. plantaris lateralis**.

Oyoq fassiyalari

Yonbosh-bel mushagini qoplagan yonbosh fassiyasi (**fascia iliaca**) pastga tomon yo'nalib lateral tomonda chov boylamiga yopishsa, medial tomonda yonbosh-qov tepaligiga birikib **arcus iliopecteneus** ni hosil qiladi. Bu ravoq chov boylami osti sohasini mushakli va tomirli lakunalarga ajratadi. Chov boylamidan pastda yonbosh fassiyasi sonning keng fassiyasiga o'tib ketadi.

Sonning keng fassiyasi (**fascia lata**) qalin pay tuzilishiga ega bo'lib son mushaklarini har tomondan o'rab turadi. Sonning yuqori uchdan birida keng fassiya ikki qatlamdan iborat. Uning yuza qatlami yuqori tomondan chov boylamiga birikkan bo'lib, son qon tomirlarining oldidan o'tib son

venasining yon tomonida o‘roqsimon chekka (**margo falciformis**) hosil qilib tugaydi. **Margo falciformis** oval teshik **hiatus saphenus** ni o‘rab ikki shoxdan iborat. Uning pastki shoxi ustidan oyoqning katta teri osti venasi o‘tib son venasiga quyiladi. Yuqori shoxi esa chov boylamiga birikib ketadi. Oval teshik to‘r shaklida tuzilgan ilma-teshik fassiya (**fascia cribrosa**) bilan qoplangan. Sonning keng fassiyasi son mushaklarini o‘rab ularni bir-biridan ajratuvchi qatlamlar hosil qilib son suyagiga birikadi. Lateral mushaklararo to‘siq (**septum intermusculare laterale**) son suyagi g‘adir-budir chizig‘ining lateral labiga birikib oldingi guruh mushaklarni orqa guruhdan ajratadi. Medial mushaklararo to‘siq (**septum intermusculare mediate**) son suyagi g‘adir-budir chizig‘ining medial labiga birikib, oldingi guruh mushaklarini medial guruh mushaklaridan ajratadi. Bundan tashqari sonning keng fassiyasi keng fassiyani taranglovchi va tikuvchilar mushagi chekkasida ikki qatlamga bo‘linib ular uchun qin hosil qiladi. Sonning lateral yuzasida juda qalinlashib yonbosh-katta boldir traktini (**tractus iliotalibialis**) hosil qilib katta boldir suyagi tashqi do‘ngsimon o‘simtasiga birikadi. Bu trakt katta dumba mushagi va keng fassiyani taranglovchi mushak payi vazifasini bajaradi. Uning vositasida katta dumba mushagi tizza bo‘g‘imiga bukuvchi va tashqariga burovchi ta‘sir ko‘rsatadi. Sonning keng fassiyasi tizza bo‘g‘imining old va yon tomonidan o‘tib boldir fassiyasiga davom etadi. Orqa tomondan esa taqim osti chuqurini qoplagan taqim osti fassiyasiga o‘tib ketadi.

Boldir fassiyasi (**fascia cruris**) boldirni o‘rab, katta boldir suyagining oldingi va medial qirralariga birikib oldingi va orqa mushaklararo to‘siqni hosil qiladi. Oldingi mushaklararo to‘siq (**septum intermusculare anterius cruris**) boldirning oldingi guruh mushaklarini lateral guruhdan ajratsa, orqa mushaklararo to‘siq (**septum intermusculare posterius cruris**) lateral va orqa guruh mushaklari o‘rtasida yotadi.

Boldirning orqa yuzasida fassiya ikki: yuza va chuqur varaqdan iborat bo‘ladi. Yuza varaq boldirning uch boshli mushagini o‘rasa, chuqur varaq chuqur guruh mushaklarini o‘rab boldir suyaklariga birikadi.

Boldir fassiyasi ichki va tashqi to‘piqlarning asosi sohasida boldir suyaklari o‘rtasidan ko‘ndalang tortilgan fibroz tolalar dastasi hisobiga qalinlashib boldirning oldingi guruh mushaklari payi ustidan o‘tuvchi ustki yozuvchi pay tutqichni (**retinaculum mm. extensorum superius**) hosil qiladi. Pastki yozuvchi paytutqich (**retinaculum mm. extensorum inferius**) oshiq-boldir bo‘g‘imi sohasida joylashib Y shaklida bo‘ladi. U tovon suyagining lateral chekkasidan boshlanib ikki oyoqchaga bo‘linadi. Ustki oyoqchasi yozuvchi mushaklar payi ustidan o‘tib ichki to‘piqning oldingi yuzasiga birikadi. Pastki oyoqchasi esa oyoq kaftining medial chekkasiga yo‘nalib, qayiqsimon va ichki ponasimon suyaklarga birikadi. Pastki pay tutqichning ichki yuzasidan oyoq kafti suyaklariga to‘siqlar chiqib, to‘rtta fibroz kanalni hosil qiladi. Ularning medial tomondagisidan oldingi katta boldir mushagi payi qini, o‘rtadagisidan bosh barmoqni yozuvchi uzun mushak payi qini, lateral tomondagisidan barmoqlarni yozuvchi uzun mushak payi qini o‘tadi.

Yuza joylashgan to'rtinchi fibroz kanaldan esa oyoq kafti usti arteriyasi, venasi hamda chuqur kichik boldir nervi o'tadi.

Ichki to'piqning orqasida fassiya qalinlashib bukuvchi pay tutqich (**retinaculum mm. flexorum**) hosil qiladi. U ichki to'piq bilan tovon suyagi ortasida tortilgan bo'lib, ostida uchta suyak-fibroz va bitta fibroz kanal hosil bo'ladi. Ichki to'piqning orqasidagi birinchi kanaldan orqa katta boldir mushagining pay qini, uning orqasidagi ikkinchi kanaldan barmoqlarni bukuvchi uzun mushak pay qini va orqadagi uchinchi kanaldan bosh barmoqni bukuvchi uzun mushak pay qini o'tadi, yuza joylashgan to'rtinchi fibroz kanaldan orqa katta boldir arteriyasi, venasi va katta boldir nervi o'tadi.

Oshiq-boldir bo'g'imi sohasida tashqi to'piqning orqasida ustki kichik boldir mushaklari pay tutqichi (**retinaculum mm. peroneorum superius**) bo'lib, u tashqi to'piq bilan tovon suyagi o'rtasida tortilgan. Uning ostidan kichik boldir mushaklarining umumiy pay qini o'tadi. Pastroqda tovon suyagining lateral yuzasida joylashgan pastki kichik boldir pay tutqichi (**retinaculum mm. peroneorum inferius**) ostida kichik boldir mushaklarining umumiy pay qini ikkiga bo'linadi. Qisqa kichik boldir mushak pay qini pastki tutqich ostidan chiqqan joyda tugasa, uzun kichik boldir mushagi pay qini oyoq kafti ostiga yo'naladi. Uzun kichik boldir mushagi payi kubsimon suyak egatidan to birikkan joyigacha alohida pay qin bilan o'ralgan.

Oyoq kafti usti fassiyasi (**fascia dorsalis pedis**) yaxshi rivojlanmagan bo'lib, uning chuqur qatlami suyaklararo mushaklarni qoplab kaft suyaklari suyak pardasiga yopishib ketadi. Uning yuza va chuqur qatlamlari orasida barmoqlarni yozuvchi uzun va qisqa mushaklar payi, qon tomirlar va nervlar yotadi. Oyoq kafti osti aponevrozi (**aponeurosis plantaris**) qalin fibroz plastinka shaklida barmoqlarga yetib borib, ularning fibroz qinlariga birikadi.

Oyoq topografiyasi

Oyoq mushaklari, fassiyalari va suyaklari o'rtasida turli teshik, chuqur, kanal va egatlar bo'lib, ularda qon va limfa tomirlar, nervlar yotadi. Katta o'tirg'ich teshigidan o'tgan noksimon mushak uni ikki: noksimon usti (**foramen suprapiriformis**) va noksimon osti teshiklarga (**foramen infrapiriformis**) ajratadi. Bu teshiklar orqali chanoq bo'shlig'idan oyoqning erkin qismiga boruvchi qon tomir va nervlar o'tadi.

Chov boylami bilan yonbosh suyagi o'rtasidagi soha **arcus iliopecteneus** vositasida ikki: lateral joylashgan mushakli lakuna va medial joylashgan tomirli lakunaga ajraladi.

Mushakli lakuna (**lacuna musculorum**) oldindan va yuqoridan chov boylami, orqadan yonbosh suyagi, medial tomondan **arcus iliopecteneus** bilan chegaralangan. Undan yonbosh-bel mushagi va son nervi o'tadi.

Tomirli lakuna (**lacuna vasorum**) old tomondan chov boylami, orqa va past tomondan taroqsimon boylam, lateral tomondan yonbosh-taroqsimon ravoq, medial tomondan **lig. lacunare** bilan chegaralangan. U orqali son

arteriyasi, venasi va limfa tomirlar o'tadi. Sonning oldingi yuzasida chov boylamidan pastda son (**skarp**) uchburchagi (**trigonum femorale**) joylashgan. Uni yuqori tomondan chov boylami, lateral tomondan tikuvchilar mushagi, medial tomondan esa uzun yaqinlashtiruvchi mushak chegaralaydi. Son uchburchagining uchidan yaqinlashtiruvchi (son-taqim osti yoki gunter) kanali (**canalis adductorius**) boshlanadi. Bu kanal sonning oldingi yuzasini taqim osti chuqurchasiga qo'shib turadi. Uning medial devorini **m. adductor magnus**, lateral devorini **m. vastus medialis**, old tomondan yuqoridagi mushaklar o'rtasida tortilgan fibroz qatlam — **lamina vastoadductoria** qoplab turadi.

Son kanali (**canalis femoralis**) sog' odamda bo'lmaydi, ammo tomirli lakunani ichki burchagida son halqasi (**anulus femoralis**) bo'ladi. Uning devorlarini old tomondan chov boylami, orqadan taroqsimon fassiya, medial tomondan **lig. lacunare** va lateral tomondan son venasi chegaralab turadi. Son kanalining ichki teshigi sog' odamda ichki tomondan qorin ko'ndalang fassiyasi bilan chegaralangan bo'lib, tashqi tomonida Pirogov limfa tuguni turadi. Qorin bo'shlig'ida bosim oshganida son churasi paydo bo'lishi mumkin. Bunday holatda son halqasi son kanalining kirish teshigiga aylanadi. Bu teshik orqali kirgan churra sonning serbar fassiyasining yuza va chuqur varaqlari o'rtasidan o'tib oval chuqurcha sohasiga borib **hiatus saphenus** orqali teri ostiga chiqadi. Bu teshik son kanalining chiqish teshigiga aylanadi. Son kanalining uchta devori bo'lib, oldingi devorini sonning keng fassiyasining yuza varag'i, orqa devorini sonning keng fassiyasining chuqur varag'i, lateral devorini son venasi hosil qiladi.

Taqim chuqurchasi (**fossa poplitea**) romb shaklida bo'lib, tizza bo'g'imi orqasida joylashgan. Uning yuqori burchagi lateral tomondan sonning ikki boshli mushagi, medial tomondan yarim pay mushak bilan, pastki burchagi boldir mushagining boshchalari bilan chegaralanadi. Taqim osti chuqurchasida nerv, qon tomirlar, limfa tugunlari yotadi.

Taqim osti chuqurchasining pastki burchagidan taqim-boldir kanali (**canalis cruropopliteus**) boshlanadi. Bu kanal boldirning orqa guruh mushaklarining yuza va chuqur qavatlari o'rtasida joylashib, old tomondan orqa katta boldir mushagi, orqa tomondan kambalasimon mushak chegaralaydi. Kanaldan orqa katta boldir arteriyasi, venasi va katta boldir nervi o'tadi.

Boldirning lateral yuzasining yuqori qismida kichik boldir suyagi bilan kichik boldirning uzun mushagi o'rtasida ustki mushak-kichik boldir kanali (**canalis musculoperoneus superior**) joylashgan bo'lib, undan yuza kichik boldir nervi o'tadi. Pastki mushak-kichik boldir kanali (**canalis musculoperoneus inferior**) boldirning o'rta qismida taqim-boldir kanalidan lateral tomonga ajrab chiqadi. Uning oldingi devorini kichik boldir suyagining orqa yuzasi, orqa devorini esa bosh barmoqni bukuvchi uzun mushak hosil qiladi. Bu kanalda kichik boldir arteriyasi va venasi yotadi.

Oyoq panjasining kaft yuzasida medial va lateral kaft egatlari bo'lib, ulardan shu nomdagi qon tomir va nervlar o'tadi.

Yangi tugʻilgan chaqaloqning oyoq mushaklari yaxshi taraqqiy etmagan boʻladi. Boldir mushaklarining qisqaruvchi qismi uzun boʻlgani uchun, ularning hajmi boldirning yuqori va pastki qismlarida bir xil. Chuqur qavat mushaklari aniq takomillashmagan boʻlib, umumiy tuzilishga ega. Oyoq mushaklari umumiy mushak massasining 38 % ini tashkil qiladi. Son uchburchagi yangi tugʻilgan chaqaloqda nisbatan katta va sonning 1/3 qismini egallaydi. Unda tomirli va mushakli lakunalar nisbatan tor va vertikal joylashgan boʻladi.

Taqim chuqurchasi yuza boʻlib, pastga tomon taqim-boldir kanaliga oʻtib ketadi. Tovonning suyak-fibroz kanallari va sinovial qinlari hosil boʻladi. Oyoq mushaklari 5—6 yoshgacha va balogʻat yoshida tez oʻsadi. Birinchi navbatda oyoq panjasining kaft mushaklari takomillashadi.

Boʻyin mushaklari

Boʻyin mushaklari kelib chiqishi va faoliyati turli xil boʻlgani uchun murakkab tuzilishga va topografiyaga ega. Topografiya nuqtayi nazaridan boʻyin mushaklari uch guruhga: yuza, oʻrta qavat va chuqur qavat mushaklariga boʻlinadi.

Boʻyinning yuza mushaklari

Boʻyinning yuza mushaklariga boʻyinning teri osti mushagi va toʻsh-oʻmrov-soʻrgʻichsimon mushak kiradi.

1. Boʻyinning teri osti mushagi (**m. platysma**) yupqa, yassi mushak boʻlib, bevosita boʻyin terisi ostida yotadi. Bu mushak koʻkrak fassiyasining yuza qatlamidan boshlanadi. Yuqoriga va medial tomonga yoʻnalib, pastki jagʻ qirgʻogʻiga birikadi. Faoliyati: boʻyin terisini taranglab, yuza venalardan qon oqishini yaxshilaydi, ogʻiz burchagini pastga tortadi. Innervatsiyasi: **n. facialis**.

2. Toʻsh-oʻmrov-soʻrgʻichsimon mushak (**m. sternocleidomastoideus**) teri osti mushagining ostida yotadi. Toʻsh suyagi dastasining oldingi yuzasi va oʻmrov suyagining toʻsh uchidan ikki qism boʻlib boshlanadi. Yuqoriga va orqa tomonga yoʻnalib, chakka suyagining soʻrgʻichsimon oʻsimtasiga va yuqorigi ensa chizigʻining lateral qismiga birikadi. Faoliyati: bir tomonlama qisqarsa, boshni oʻsha tomonga egadi va yuzni qarama-qarshi tomonga buradi. Ikki tomonlama qisqarsa, boshni orqaga tortadi. Innervatsiyasi: **n. accessorius**.

Oʻrta qavat mushaklari

Bu guruhga til osti suyagiga birikuvchi mushaklar kiradi. Til osti suyagiga birikuvchi mushaklar oʻz navbatida til osti suyagidan yuqorida joylashgan mushaklar (**mm. suprahyoidei**): ikki qorinchali, bigizsimon-til osti, pastki jagʻ-til osti, engak-til osti va til osti suyagining ostidagi (**mm. infrahyoidei**): toʻsh-til osti, toʻsh-qalqonsimon, qalqonsimon-til osti, kurak-til osti mushaklariga boʻlinadi.

Bu ikki guruh mushaklari til osti suyagiga turli tomonidan birikib uni oʻrta holatda ushlab turadi. Til osti suyagidan yuqoridagi mushaklar til osti suyagini pastki jagʻ, kalla suyagi asosi, til va halqum bilan bogʻlaydi. Til osti suyagining ostidagi mushaklar kurak, toʻsh suyaklari va hiqildoq togʻidan boshlanib, til osti suyagiga birikadi.

Til osti suyagidan yuqorida joylashgan mushaklar

1. Ikki qorinchali mushak (**m. digastricus**) oʻzaro oraliq pay bilan birikkan oldingi va orqa qorinchalardan iborat. Orqa qorincha (**venter posterior**) chakka suyagining soʻrgʻichsimon oʻymasidan boshlanib, oldinga va pastga yoʻnalib, oraliq pay vositasida til osti suyagi tanasi va katta shoxiga birikadi. Oraliq pay oldingi qorinchaga (**venter anterior**) davom etib, oldinga va yuqoriga yoʻnaladi va pastki jagʻ suyagining **-fossa digastrica** siga birikadi. Faoliyati: pastki jagʻ qimirlamay turganida orqa qorinchasi ikki tomonlama qisqarsa, til osti suyagini yuqoriga va orqaga, bir tomonlama qisqarsa, uni yuqoriga, orqaga va oʻzi tomoniga tortadi. Agar til osti suyagi qimirlamay tursa pastki jagʻni pastga tortadi. Innervatsiyasi: orqa qorinchasi **r.digastricus n.facialis**, oldingi qorinchasi **n.mylohyoideus**.

2. Bigizsimon-til osti mushagi (**m.stylohyoideus**) chakka suyagining bigizsimon oʻsimtasidan boshlanadi. Pastga va oldinga yoʻnalib, til osti suyagi tanasiga birikadi. Faoliyati: ikki tomonlama qisqarsa, til osti suyagini yuqoriga va orqaga tortadi. Bir tomonlama qisqarsa, til osti suyagini yuqoriga, orqaga va oʻziga tomonga tortadi. Innervatsiyasi: **n.facialis**.

3. Pastki jagʻ-til osti mushagi (**m. mylohyoideus**) keng, yassi mushak. Pastki jagʻ suyagining ichki yuzasidagi **linea mylohyoidea** dan boshlanadi. Oʻng va chap mushaklarning oldingi uchdan ikki qismi tolalari koʻndalang yoʻnaladi va oʻrta chiziqda oʻzaro birikib, pay chokini (**raphe mylohyoidea**) hosil qiladi. Orqa uchdan bir qismi tolalari yuqoridan pastga yoʻnalib, til osti suyagi tanasining oldingi yuzasiga birikadi. Pastki jagʻ va til osti suyagi oʻrtasida joylashgan bu mushak ogʻiz diafragmasini hosil qiladi. Faoliyati: jagʻ qimirlamay turganida, til osti suyagini va hiqildoqni koʻtaradi. Til osti suyagi qimirlamay turganida, pastki jagʻni tushiradi. Innervatsiyasi: **n.mylohyoideus**.

4. Engak-til osti mushagi (**m. geniiohyoideus**) oʻrta chiziqning ikki tomonida jagʻ-til osti mushagining ustida yotadi. Engak oʻsimtasidan boshlanib til osti suyagi tanasiga birikadi. Faoliyati: jagʻ qimirlamay turganida, til osti suyagini va hiqildoqni koʻtaradi. Til osti suyagi qimirlamay tursa, pastki jagʻni tushiradi. Innervatsiyasi: boʻyin chigali.

Til osti suyagi ostidagi mushaklar

1. Kurak-til osti mushagi (**m. omohyoideus**) oʻzaro oraliq pay bilan boʻlingan ikki: pastki va ustki qorinchalardan iborat. Pastki qorinchasi (**venter inferior**) kurakning yuqori chekkasini kurak oʻymasidan ichkariroqda

boshlanib yuqoriga va oldinga qiya ko'tariladi. To'sh-o'mrov-so'rg'ichsimon mushakning orqa chekkasida oraliq payga o'tadi. Oraliq paydan boshlangan ustki qorinchasi (**venter superior**) til osti suyagi tanasining pastki chekkasiga birikadi. Faoliyati: til osti suyagi qimirlamay tursa, bu mushak ikki tomonlama qisqarganida, bo'yin fassiyasini taranglaydi va bo'yinning yirik venalaridan qon oqishini yaxshilaydi. Kurak qimirlamay turganida, bu mushak til osti suyagini pastga va orqaga tortadi. Innervatsiyasi: **ansa cervicalis**.

2. To'sh-til osti mushagi (**m. sternohyoideus**) to'sh suyagi sopining orqa yuzasidan, o'mrov suyagining to'sh uchi va orqa to'sh o'mrov boylamidan boshlanib, til osti suyagining pastki chekkasiga birikadi. Faoliyati: til osti suyagini pastga tortadi. Innervatsiyasi: **ansa cervicalis**.

3. To'sh-qalqonsimon mushagi (**m. sternothyroideus**) to'sh suyagi sopining orqa yuzasidan va I qovurg'a tog'ayidan boshlanib, hiqildoq qalqonsimon tog'ayining qiyshiq chizig'iga birikadi. Faoliyati: hiqildoqni pastga tortadi. Innervatsiyasi: **ansa cervicalis**.

4. Qalqonsimon-til osti mushagi (**m. thyrohyoideus**) qalqonsimon tog'ay qiyshiq chizig'idan boshlanib, til osti suyagi tanasi va katta shoxiga birikadi. Faoliyati: til osti suyagi gimirlamay turganida qisqarsa, hiqildoqni yuqoriga tortadi. Innervatsiyasi: **ansa cervicalis**.

Bo'yinning chuqur guruh mushaklari

Bo'yinning chuqur guruh mushaklari lateral va medial guruhlarga bo'linadi. Lateral guruhga: umurtqa pog'onasining yon tomonida joylashgan oldingi, o'rta va orqa narvonsimon mushaklar, medial guruhga umurtqa pog'onasining oldida joylashgan umurtqa oldi mushaklari: bo'yinning uzun mushagi, boshning uzun mushagi, boshning oldingi to'g'ri mushagi, boshning yon tarafdagi to'g'ri mushagi kiradi.

Lateral guruh mushaklari

1. Oldingi narvonsimon mushak (**m. scalenus anterior**) III—IV bo'yin umurtqalari ko'ndalang o'simtasining oldingi do'mboqchasidan boshlanib, I qovurg'aning oldingi narvonsimon mushak bo'rtig'iga birikadi.

2. O'rta narvonsimon mushak (**m. scalenus medius**) II—VII bo'yin umurtqalarining ko'ndalang o'simtasidan boshlanib, I qovurg'aning o'mrov osti arteriyasi egati orqasiga birikadi.

3. Orqa narvonsimon mushak (**m. scalenus posterior**) IV—VI bo'yin umurtqalari ko'ndalang o'simtasining orqa do'mboqchasidan boshlanib, II qovurg'aning yuqori chekkasi va tashqi yuzasiga birikadi.

Narvonsimon mushaklar I va II qovurg'alarni ko'tarib, ko'krak qafasini kengaytiradi. Qovurg'alar qimirlamay tursa, ikki tomonlama qisqarganida umurtqa pog'onasining bo'yin qismini oldinga bukadi. Ularni bo'yin chigalining **r. muscularis** lari innervatsiya qiladi.

Medial guruh mushaklari

1. Bo'yinning uzun mushagi (**m. longus colli**) III ko'krak umurtqasidan to I bo'yin umurtqasigacha bo'lgan sohada umurtqa pog'onasining oldingi yon yuzasida yotadi. Bu mushakning uchta qismi tafovut qilinadi. Vertikal qismi yuqorigi uchta ko'krak va pastki uchta bo'yin umurtqalari tanasining oldingi yuzasidan boshlanib, yuqoriga vertikal yo'naladi va II—IV bo'yin umurtqalarining tanasiga birikadi. Pastki qiyshiq qismi birinchi uchta ko'krak umurtqalari tanasining oldingi yuzasidan boshlanadi va VI—V bo'yin umurtqalari ko'ndalang o'simtasining oldingi do'mbochasiga birikadi. Ustki qiyshiq qismi III—V bo'yin umurtqalari ko'ndalang o'simtasining oldingi do'mboqchasidan boshlanib yuqoriga ko'tariladi va atlantning oldingi bo'rtig'iga birikadi. Faoliyati: umurtqa pog'onasining bo'yin qismini oldinga bukadi. Bir tomonlama qisqarsa, bo'yinni o'z tomoniga bukadi. Innervatsiyasi: bo'yin chigalining r. muscularis.

2. Boshning uzun mushagi (**m. longus capitis**) III—VI bo'yin umurtqalari ko'ndalang o'simtasining oldingi do'mboqchasidan pay dastalar bilan boshlanib, ensa suyagining asosiy qismining pastki yuzasiga birikadi. Faoliyati: boshni oldinga bukadi. Bir tomonlama qisqarsa, boshni o'z tomoniga bukadi. Innervatsiyasi: bo'yin chigalining r. muscularis.

3. Boshning oldingi to'g'ri mushagi (**m. rectus capitis anterior**) oldingi mushakdan chuqurroq yotadi. Atlantnining oldingi ravog'idan boshlanib, ensa suyagining asosiy qismini pastki yuzasiga, boshning uzun mushagining orqasiga birikadi. Faoliyati: boshni oldinga bukadi. Bir tomonlama qisqarsa, boshni o'z tomoniga bukadi. Innervatsiyasi: bo'yin chigalining r. muscularis.

4. Boshning yon tarafdagi to'g'ri mushagi (**m. rectus capitis lateralis**) boshning oldingi to'g'ri mushagidan tashqarida yotadi. Atlantning ko'ndalang o'simtasidan boshlanib yuqoriga yo'naladi va ensa suyagining lateral qismiga birikadi. Faoliyati: boshni yon tomonga bukadi. Innervatsiyasi: bo'yin chigalining r. muscularis.

I—II bo'yin umurtqalari va ensa suyagi orasidagi mushaklar ensa osti mushaklari (**mm. suboccipitales**) deyilib, ularga yarimqirra, uzun va boshning tasmasimon mushaklari ostida joylashgan kallaning orqa katta va kichik to'g'ri, ustki va pastki qiyshiq mushaklari kiradi.

1. Kallaning katta to'g'ri mushagi (**m. rectus capitis posterior major**) II bo'yin umurtqasining qirrali o'simtasidan boshlanib, pastki ensa chizig'iga birikadi. Faoliyati: boshni orqaga tortadi. Bir tomonlama qisqarsa, boshni o'z tomoniga buradi.

2. Kallaning kichik to'g'ri mushagi (**m. rectus capitis minor**) atlantning orqa bo'rtig'idan boshlanib ensa suyagiga oldingi mushakdan medialroq birikadi. Faoliyati: boshni orqaga va yon tomonga tortadi.

3. Kallaning yuqorigi qiyshiq mushagi (**m. obliquus capitis superior**) atlantning ko'ndalang o'simtasidan boshlanib, ensa suyagining pastki ensa chizig'i ustiga birikadi. Faoliyati: ikki tomonlama qisqarsa, boshni orqaga, bir tomonlama qisqarsa, o'zi tomonga bukadi.

4. Kallaning pastki qiyshiq mushagi (**m. obliquus capitis inferior**) II bo'yin umurtqasi qirrali o'simtasidan boshlanib, atlantning ko'ndalang o'simtasiga birikadi. Faoliyati: boshni II umurtqa tishining bo'ylama o'qi atrofida buradi. Ensa osti mushaklarining barchasini n. suboccipitalis innervatsiya qiladi.

Bo'yin fassiyalari

Bo'yin sohasidagi fassiyalar turlicha bayon etiladi.

Topografiya nuqtayi nazardan V.A.Shevkunenko bo'yinda 5 qavat fassiyani tafovut qiladi.

1. Bo'yinning yuza fassiyasi (**fascia colli superficialis**) teri ostida joylashgan yupqa parda bo'lib, bevosita yuzga va ko'krak sohasiga davom etadi. Bu fassiyani ikki varag'i orasida **m. platysma** joylashadi.

2. Bo'yin xususiy fassiyasining yuza varag'i (**lamina superficialis fascia colli propria**) yuqoridan pastki jag'ga va chakka suyagi so'rg'ichsimon o'simtasiga, pastdan to'sh suyagi sopining tashqi yuzasi va o'mrov suyagi o'rtasida tortilgan parda bo'lib bo'yinni o'rab turadi. Bo'yinning ikkinchi fassiyasi orqa tomondan bo'yin umurtqalarining qirrali o'simtali usti boylamiga va ustki ensa chizig'iga birikkan. Old tomonda qarama-qarshi fassiya bilan birikib bo'yinning oq chizig'ini hosil qiladi. Bo'yinning ikkinchi fassiyasi bo'yin umurtqalarining ko'ndalang o'simtariga birikib uni oldingi va orqa qismlarga ajratuvchi fassial devorni hosil qiladi. Shuning uchun bu sohalardagi yiringli jarayonlar biridan-biriga o'tmaydi. Bo'yinning ikkinchi fassiyasi to'sh-o'mrov so'rg'ichsimon va trapetsiyasimon mushaklar uchun qin hosil qiladi.

3. Bo'yin xususiy fassiyasining chuqur varag'i (**lamina profundus fascia colli propria**), asosan, til osti suyagi bilan to'sh suyagi sopining ichki yuzasi va o'mrov suyaklari o'rtasida tortilgan. U til osti suyagidan pastda joylashgan mushaklar uchun qin hosil qiladi. To'sh suyagi sopidan yuqoriroqda bo'yinning II va III fassiyalari o'rtasida bo'shliq (**spatium interaponevraticum suprasternale**) bo'lib, unda bo'yinning vena chigali joylashgan.

4. Bo'yin ichki fassiyasi (**fascia eudocervicalis**) ikki varaqdan iborat. Uning visseral varag'i bo'yinda joylashgan har bir a'zoni alohida fassial qin hosil qilib o'rasa, pariyetal varag'i barcha a'zolari ustidan o'raydi. Buning natijasida ikkala varaq o'rtasida bo'shliqlar hosil bo'ladi. Kekirdak oldidagi shunday bo'shliq — **spatium pretrachealis** ko'krak qafasigacha davom etadi.

5. Bo'yinning umurtqa oldi fassiyasi (**fascia prevertebralis**) yuqorida ensa suyagining asosiy qismidan boshlanib, orqa ko'ks oralig'iga o'tib ketadi. Yon tomondan bo'yin umurtqalarining ko'ndalang o'simtariga birikib, narvonsimon mushaklar uchun qin hosil qiladi.

Parij anatomik nomenklaturasiga asosan bo'yin fassiyalari uchta plastinkadan iborat.

1. Yuza plastinka (**lamina superficialis**) bo'yinning teri osti mushagi orqasida joylashib, bo'yinni har tomondan o'raydi. Yuza plastinka past tomondan o'mrov

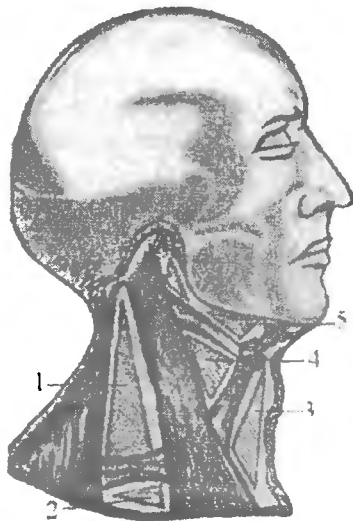suyagi va to'sh sopining oldingi chekkasiga birikkan. U yuqori tomon ko'tarilib, to'sh-o'mrov-so'rg'ichsimon mushakka qin hosil qilib, til osti suyagiga birikadi. Undan keyin til osti suyagidan yuqorida joylashgan mushaklar va jag' osti bezini qoplab qin hosil qilgach, pastki jag' suyagi asosidan o'tib, chaynov fassiyasiga aylanadi. Yuza plastinka bo'yinning orqa tomonida trapetsiyasimon mushakka qin hosil qilib, ensa boylamiga va yuqoridan **linea nuchae superior et protuberantia occipitalis externa** ga birikadi.

2. Kekirdak oldi plastinkasi (*lamina pretrachealis*) o'mrov suyagi va to'sh suyagi dastasining orqa yuzasi bilan til osti suyagi o'rtasida tortilgan. U yon tomondan kurak-til osti mushagiga birikkan bo'lib bu mushak qisqargan vaqtda taranglashib bo'yin venalaridan qon oqishini yaxshilaydi. Bu plastinka til osti suyagidan pastda joylashgan mushaklarga qin hosil qiladi.

3. Umurtqa oldi plastinkasi (*lamina prevertebralis*) halqumning orqasida joylashib, umurtqa oldi va narvonsimon mushaklar uchun qin hosil qiladi. Bu plastinka bilan halqumning orqa devori o'rtasida yaxshi rivojlangan yog' qatlami bor.

Bo'yin topografiyasi

Bo'yin (**cervix**) orqa yoki ensa (**regio nuchae**) va oldingi soha bo'yin (**collum**) ga bo'linadi.



60-rasm. Bo'yin uchburchaklari chizmasi. 1-trigonum omotrapezoideum; 2-trigonum omoclaviculare; 3-trigonum caroticum; 4-trigonum omotracheale; 5-trigonum submandibulare.

Bo'yin yuqoridan pastki jag', tashqi eshituv yo'li, so'rg'ichsimon o'simta; pastdan to'sh suyagining bo'yinturuq o'ymasi, o'mrov suyagi, akromion; orqa tomondan trapetsiyasimon mushakning lateral chekkasi bilan chegaralanadi.

Pastki jag' suyagi burchagi orqasi bilan so'rg'ichsimon o'simta oldida joylashgan kichik uchburchak shaklidagi soha (**fossa retromandibu laris**) deb atalib, unda quloq oldi bezi, qon tomirlar va nervlar yotadi. To'sh-o'mrov-so'rg'ichsimon mushak bo'yinni uch sohaga: **regio sternocleidomastoidea**, **lateral** va **medial** bo'yin uchburchaklariga (60-rasm) ajratadi.

Bo'yinning lateral uchburchagi (**trigonum colli laterale**) to'sh-o'mrov-so'rg'ichsimon mushakning orqasida joylashib, old tomondan shu mushak bilan, pastdan o'mrov suyagi, orqadan trapetsiyasimon mushak bilan chegaralangan.

Bo'yinning medial uchburchagi (**trigonum colli mediale**) to'sh-o'mrov-so'rg'ichsimon mushakning oldida joylashib orqa tomondan shu mushak bilan, yuqoridan pastki jag' va old tomondan bo'yinning o'rta chizig'i bilan chegaralanadi. Kurak-til osti mushagi pastdan yuqoriga yo'nalib, bo'yinning ikkala uchburchagini yana kichik uchburchaklarga ajratadi. Bo'yinning lateral uchburchagi ikkiga bo'linadi:

1. Yuqorigi kurak-trapetsiyasimon uchburchak (**trigonum omotra-pezoideum**) old tomondan to'sh-o'mrov-so'rg'ichsimon mushak, pastdan kurak-til osti mushagining pastki qorinchasi, orqadan trapetsiyasimon mushakning tashqi chekkasi bilan chegaralangan.

2. Pastki kurak-o'mrov uchburchagi (**trigonum omoclaviculare**) old tomondan to'sh-o'mrov-so'rg'ichsimon mushak, yuqoridan kurak-til osti mushagi, pastdan o'mrov suyagi bilan chegaralangan.

Bo'yinning medial uchburchagi uchga bo'linadi: 1. Uyqu uchburchagi (**trigonum caroticum**) orqadan to'sh-o'mrov-so'rg'ichsimon mushak, yuqoridan ikki qorinli mushakni orqa qorinchasi, old va pastdan kurak-til osti mushagining yuqorigi qorinchasi bilan chegaralangan.

3. Kurak-kekirdak uchburchagi (**trigonum omotracheale**) orqa va past tomondan to'sh-o'mrov-so'rg'ichsimon mushak, orqa va ust tomondan kuraktil osti mushagining yuqori qorinchasi, old tomondan kekirdak bilan chegaralangan.

4. Pastki jag' osti uchburchagi (**trigonum submabdibulare**) yuqoridan pastki jag', pastdan ikki qorinli mushakning oldingi va orqa qorinchalari bilan chegaralangan. Bu sohada jag' osti bezi, qon tomirlar va nervlar joylashadi. Bu uchburchak sohasidagi jarrohlikda katta ahamiyatga ega bo'lgan til (Pirogov) uchburchagi tafovut qilinadi. U old tomondan jag'-til osti mushagining orqa chekkasi, past va orqa tomondan ikki qorinli mushakning orqa qorinchasi, yuqoridan til osti nervi bilan chegaralangan bo'lib, unda til arteriyasi yotadi.

Bo'yinning yon tomonida narvonsimon mushaklar orasida ham uchburchak shaklidagi oraliqlar bo'lib, bulardan qon tomir va nervlar o'tadi.

1. Narvonsimonaro oraliq (**spatium interscalenium**) oldingi va o'rta narvonsimon mushak o'rtasida, pastdan I qovurg'a bilan chegaralangan. Undan o'mrov osti arteriyasi va yelka chigali poyalari o'tadi.

2. Narvonsimon oldi oraliq (**spatium antescalenium**) oldindan to'sh-qalqonsimon va to'sh-til osti mushaklari, orqadan oldingi narvonsimon mushak bilan chegaralangan. Bu oraliqdan o'mrov osti venasi va kurak osti arteriyasi o'tadi.

Bo'yin mushaklari yangi tug'ilgan chaqaloqda yupqa bo'ladi. To'sh-o'mrov-so'rg'ichsimon, ikki qorinli va narvonsimon mushaklar nisbatan yaxshi rivojlangan. 5—7 yoshlarda bo'yinning hamma mushaklari yaxshi takomillashib, 10—14 yoshlarda kattalarnikiga o'xshaydi. Yangi tug'ilgan va 2—3 yoshli bolalarda bo'yin chegaralari yuqori joylashgani sababli uning uchburchaklari ham kattalarnikiga nisbatan yuqori joylashadi.

Bo'yin uchburchaklari 15 yoshdan keyin kattalarnikiga xos joyga ega bo'ladi.

Yangi tug'ilgan chaqaloqda bo'yin fassiyalari juda yupqa va bo'sh bo'lib, fassiyalararo bo'shliqlarda yumshoq to'qima kam bo'ladi. Ularning hajmi 6—7 yoshlarda sezilarli o'ssa, balog'at davrida juda ortadi.

Bosh mushaklari va fassiyalari

Bosh mushaklari mimika va chaynov mushaklariga bo'linadi. Mimika mushaklari tananing boshqa sohasi mushaklaridan o'zining kelib chiqishi, birikishi va faoliyati bilan farq qiladi. Ular teri ostida yuza joylashib, fassiyalar bilan qoplanmaydi, suyaklardan boshlanib, teriga birikadi. Shuning uchun ularning qisqarishi terini harakatga keltirib, odamning hissiyotini ifodalaydi. Mimika mushaklari ko'proq tabiiy teshiklar atrofida joylashgan bo'lib, tolalari aylanma yoki radial yo'nalishga ega. Joylashgan joyga qarab mimika mushaklari kalla qopqog'i mushaklari; ko'z yorig'ini o'ragan mushaklar; burun teshigini o'ragan mushaklar; og'iz yorig'ini o'ragan mushaklar va quloq suprasini o'ragan mushaklarga bo'linadi.

Kalla qopqog'i ust tomondan kalla usti mushagi (**m. epicranius**) bilan qoplangan. U peshona qorinchasi (**venter frontalis**), ensa qorinchasi (**venter occipitalis**) va ularni o'zaro qo'shib turgan keng serbar paydan (**galea aponeurotica**) iborat. Bu mushakning ensa qorinchasi yuqori ensa chizig'ining lateral 2/3 qismidan boshlanib, **galea aponeurotica** ga o'tib ketadi. Uning peshona qorinchasi **galea aponeurotica** dan boshlanib, qosh sohasi terisiga birikadi. Keng serbar pay yassi fibroz qatlamdan iborat bo'lib, kalla qopqog'ining katta qismini qoplaydi. U bilan kalla qopqog'ini qoplagan suyak parda o'rtasida yumshoq biriktiruvchi to'qima qatlami joylashgan. Shuning uchun ensa-peshona mushagi qisqarganida bosh terisi **galea aponeurotica** bilan birga kalla qopqog'i ustida erkin harakat qiladi. Faoliyati: ensa qorinchasi bosh terisini orqaga tortadi, peshona qorinchasi esa peshona terisini yuqoriga ko'tarib, peshonada ko'ndalang burmalar hosil qilib qoshni yuqoriga ko'taradi. Innervatsiyasi: **n. facialis**.

Takabburlik mushagi (**m. procerus**) burun suyagining tashqi yuzasidan boshlanib, yuqoriga yo'naladi va peshona terisiga birikadi. Faoliyati: ikki qosh o'rtasida ko'ndalang egat va burmalar hosil qiladi. Innervatsiyasi: **n. facialis**.

Ko'z yorig'ini o'ragan mushaklar

1. Ko'z tirqishi atrofidagi aylana mushak (**m. orbicularis oculi**) yassi mushak bo'lib, qovoqlarning tashqi yuzasini va ko'z kosasining chekkasini egallaydi. Bu mushak uch: qovoq, ko'z kosasi va ko'z yoshi qismlaridan iborat. Qovoq qismi (**pars palpebralis**) yupqa mushak qavatidan iborat bo'lib, qovoqlarning medial boylami va ko'z kosasining medial devoridan

boshlanadi. Ko‘z kosasi qismi (**pars orbitalis**) qalin va keng bo‘lib peshona suyagining burun qismi va yuqori jag‘ suyagining peshona o‘simtasidan va qovoqlarning medial boylamidan boshlanadi. Ko‘z yoshi qismi (**pars lacrimalis**) ko‘z yoshi suyagi qirrasidan va lateral yuzasidan boshlanadi. Mushakning uchala qismi ko‘z yorig‘ining lateral chetiga, yuqori va pastki qovoqlarning birlashgan yeriga birikadi. Faoliyati: ko‘z tirqishini yopadi. Ko‘z yoshi xaltachasini kengaytiradi. Innervatsiyasi: **n. facialis**.

2. Qoshlarni yaqinlashtiruvchi mushak (**m. corrugator supercilli**) qosh usti ravog‘ining medial chetidan boshlanib yuqori va lateral tomonga yo‘naladi va o‘z tomonidagi qosh terisiga birikadi. Faoliyati: qoshlarni bir-biriga yaqinlashtirib, qoshlar o‘rtasida vertikal burmalar hosil qiladi. Innervatsiyasi: **n. facialis**.

Burun teshigini o‘ragan mushaklar

1. Burun atrofidagi mushak (**m. nasalis**) yuqori jag‘ suyagining qoziq va lateral kurak tishlari alveolasi ustidan boshlanib yuqoriga ko‘tariladi va ikki qismga bo‘linadi. Ko‘ndalang qismi (**pars transversus**) burun qanotini aylanib o‘tib, qarama-qarshi tomondagi mushak payiga birikadi. Qanot qismi (**pars alaris**) burun qanoti terisiga birikadi. Faoliyati: burun teshigini toraytiradi. Innervatsiyasi: **n. facialis**.

2. Burun to‘sig‘ini tushiruvchi mushak (**m. depressor septi nasi**) yuqori jag‘ suyagining medial kurak tishi alveolasi ustidan boshlanib, burun to‘sig‘i tog‘ayiga birikadi. Faoliyati: burun to‘sig‘ini pastga tortadi. Innervatsiyasi: **n. facialis**.

Og‘iz tirqishini o‘ragan mushaklar

1. Og‘iz tirqishi atrofidagi aylana mushak (**m. orbicularis oris**) ustki va pastki lablar asosini hosil qilib, tolalari yo‘nalishi turlicha bo‘lgan ikki qismdan iborat. Lab qismi (**pars labialis**) ustki va pastki lablar ichida joylashib, tolalari og‘iz burchaklari sohasida o‘zaro birikadi. Chekka qismi (**pars marginalis**) ustki va pastki lablarga keluvchi og‘iz tirqishi yaqinida joylashgan mimika mushaklari tolalaridan iborat. Faoliyati: og‘iz tirqishini yumadi, so‘rish va chaynash jarayonlarida ishtirok etadi. Innervatsiyasi: **n. facialis**.

2. Og‘iz burchagini tushiruvchi mushak (**m. depressor anguli oris**) pastki jag‘ suyagining oldingi yuzasidan engak teshigining ostidan boshlanib, og‘iz burchagi terisiga birikadi. Faoliyati: og‘iz burchagini pastga va tashqariga tortadi. Innervatsiyasi: **n. facialis**.

3. Pastki labni tushiruvchi mushak (**m. depressor labii inferioris**) pastki jag‘ning oldingi yuzasidan engak teshigi oldidan boshlanadi. Tolalari yuqoriga va medial tomonga yo‘nalib pastki lab terisi va shilliq pardasiga birikadi. Faoliyati: pastki labni pastga tortadi. Innervatsiyasi: **n. facialis**.

4. Engak sohasidagi mushak (**m. mentalis**) pastki jag' kurak tishlari alveolasi bo'rtmasidan boshlanib, engak terisiga birikadi. Faoliyati: engak terisini yuqoriga va tashqariga ko'taradi. Innervatsiyasi: **n. facialis**.

5. Lunj mushagi (**m. buccinator**) yupqa to'rtburchak shakldagi mushak, pastki jag' shoxidagi qiyshiq chiziqdan, yuqori jag' alveolar ravog'ining katta oziq tishlari sohasidan, qanotsimon o'simta ilmog'i va pastki jag' o'rtasidagi fibroz pardadan boshlanib og'iz burchagi shilliq pardasi va terisiga, ustki va pastki labga, og'iz tirqishi atrofidagi aylanma mushakka birikadi. Faoliyati: og'iz burchagini orqaga tortadi. Lunjni tishlarga va milkka tegizadi. Innervatsiyasi: **n. facialis**.

6. Yuqori labni ko'taruvchi mushak (**m. levator labii superioris**) yuqori jag' suyagining ko'z kosasi osti qirasidan boshlanib, yuqori lab terisiga birikadi. Faoliyati: yuqori labni ko'taradi, burun-lab egatini hosil qilib, burun qanotini tortadi. Innervatsiyasi: **n. facialis**.

7. Yonoq sohasidagi kichik mushak (**m. zygomaticus minor**) yonoq suyagining oldingi yuzasidan boshlanib, pastga va medial tomonga yo'nalib lab burchagi terisiga birikadi. Faoliyati: lab burchagini ko'taradi. Innervatsiyasi: **n. facialis**.

8. Yonoq sohasidagi katta mushak (**m. zygomaticus major**) yonoq suyagining yon yuzasidan boshlanib, lab burchagi terisiga birikadi. Faoliyati: lab burchagini yuqoriga va tashqariga tortib, asosiy kulgu mushagi hisoblanadi. Innervatsiyasi: **n. facialis**.

9. Og'iz burchagini ko'taruvchi mushak (**m. levator anguli oris**) yuqori jag' suyagining oldingi yuzasidagi kuldargich chuqurchasidan boshlanib, lab burchagi terisiga birikadi. Faoliyati: og'iz burchagini yuqoriga va lateral tomonga tortadi. Innervatsiyasi: **n. facialis**.

10. Kulgich mushak (**m. risorius**) chaynov fassiyasidan boshlanib, og'iz burchagi terisiga birikadi. Faoliyati: og'iz burchagini lateral tomonga tortadi. Innervatsiyasi: **n. facialis**.

Quloq supراسi mushaklari

Quloq supراسi mushaklari odamda kam rivojlangan. Bu sohada oldingi, yuqori va orqa quloq mushaklari tafovut qilinadi.

1. Oldingi quloq mushagi (**m. auricularis anterior**) chakka fassiyasi va **galea aponeurotica** dan boshlanadi. U pastga va orqa tomonga yo'nalib, quloq supراسi terisiga birikadi. Faoliyati: quloq supراسini oldinga tortadi.

2. Yuqorigi quloq mushagi (**m. auricularis superior**) **galea aponeurotica** dan boshlanib, quloq supراسi tog'ayining yuqori qismiga birikadi. Faoliyati: quloq supراسini yuqoriga tortadi.

3. Orqa quloq mushagi (**m. auricularis posterior**) boshqalardan ko'proq rivojlangan bo'lib, so'rg'ichsimon o'simtadan boshlanib, oldinga yo'naladi va quloq supراسini orqa yuzasiga birikadi. Faoliyati: quloq supراسini orqaga tortadi. Quloq supراسi mushaklarini **n. facialis** innervatsiya qiladi.

Chaynov mushaklari

Bu guruh mushaklar (61-rasm) kalla suyaklaridan boshlanib pastki jag' suyagiga birikadi. Ular kallaning birgina harakatchan birlashmasi bo'lgan chakka-pastki jag' bo'g'imi harakatini ta'minlaydi.

1. Chaynov mushagi (*m. masseter*) to'rtburchak shaklda bo'lib, yuza, oraliq va chuqur qismlardan iborat. Yuza qismi (**pars superficialis**) yonoq ravog'ining pastki qirrasidan va ichki yuzasidan oraliq qismi (**pars intermedia**) yonoq ravogining ichki yuzasidan hamda chakka suyagi bo'g'im do'mbog'idan boshlanadi. Chuqur qismi (**pars profunda**) yonoq ravogining ichki yuzasidan, hamda yonoq suyagidan boshlanadi. Yuza qismi pastga va orqaga yo'nalsa, chuqur qismi pastga va oldinga yo'nalib, pastki jag'ning tashqi yuza bo'rtig'iga birikadi. Faoliyati: yuza tutamlari pastki jag'ni oldinga suradi, oraliq va chuqur tutamlari pastki jag'ni ko'taradi. Innervatsiyasi: **n. trigeminus**.

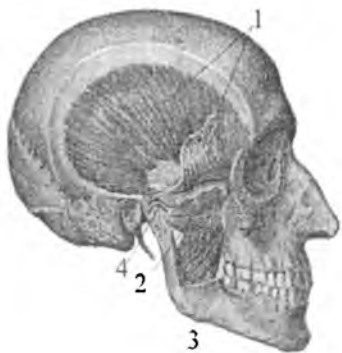2. Chakka mushagi (*m. temporalis*) yelpig'uch shaklidagi mushak bo'lib, o'z nomidagi chuqurcha va kalla suyagining lateral yuzasida joylashgan. Chakka chuqurchasidan boshlanib, qalin pay bilan pastki jag' suyagining toj o'simtasiga birikadi. Faoliyati: pastki jag'ni ko'taradi va orqaga tortadi. Innervatsiyasi: **n. trigeminus**.

3. Medial qanotsimon mushak (*m. pterygoideus medialis*) to'rtburchak shakldagi qalin mushak bo'lib, ponasimon suyakning qanotsimon o'simtasi chuqurchasidan boshlanadi. Mushak tolalari pastga lateral va orqaga yo'nalib, pastki jag' burchagining ichki yuzasida joylashgan qanotsimon bo'rtiqqa birikadi. Faoliyati: ikki tomonlama qisqarsa pastki jag'ni yuqoriga tortadi. Bir tomonlama qisqarsa, pastki jag' qarama-qarshi tomonga yo'naladi. Innervatsiyasi: **n. trigeminus**.

4. Lateral qanotsimon mushak (*m. pterygoideus lateralis*) qalin qisqa mushak ikki: yuqorigi va pastki boshchadan iborat. Yuqorigi boshchasi (**caput superior**) ponasimon suyak katta qanotining yuqori jag' yuzasi va chakka osti qirrasidan, pastki boshchasi (**caput inferior**) esa qanotsimon o'simtaning lateral plastinkasining tashqi yuzasidan boshlanadi. Mushak tolalari orqaga lateral tomonga yo'nalib, pastki jag' suyagining qanotsimon chuqurchasiga, chakka-pastki jag' bo'g'imi xaltasi va bo'g'im diskiga birikadi. Faoliyati: ikki tomonlama qisqarsa, pastki jag'ni oldinga, bir tomonlama qisqarsa, qarama-qarshi tomonga harakatlantiradi. Innervatsiyasi: **n. trigeminus**.

5. Yana bir mushak (*m. pterygoideus lateralis*) qalin qisqa mushak ikki: yuqorigi va pastki boshchadan iborat. Yuqorigi boshchasi (**caput superior**) ponasimon suyak katta qanotining yuqori jag' yuzasi va chakka osti qirrasidan, pastki boshchasi (**caput inferior**) esa qanotsimon o'simtaning lateral plastinkasining tashqi yuzasidan boshlanadi. Mushak tolalari orqaga lateral tomonga yo'nalib, pastki jag' suyagining qanotsimon chuqurchasiga, chakka-pastki jag' bo'g'imi xaltasi va bo'g'im diskiga birikadi. Faoliyati: ikki tomonlama qisqarsa, pastki jag'ni oldinga, bir tomonlama qisqarsa, qarama-qarshi tomonga harakatlantiradi. Innervatsiyasi: **n. trigeminus**.

Yangi tug'ilgan chaqaloqda mimika mushaklari og'iz tirqishi atrofidagi aylanma va lunj mushaklaridan tashqari hammasi yupqa va kuchsiz. Kalla usti mushagining keng serbar payi kam taraqqiy etgan. Ularda chaynov mushaklari



61-rasm. Chaynov mushaklari. 1-m.temporalis; 2-m.pterygoideus lateralis; 3-m.pterygoideus medialis; 4-discus articularis.

ham kam rivojlangan. Sut tishlari, ayniqsa, jag' tishlari chiqishi davrida ular qalinlashib kuchayadi. Bu davrda bolalarning chakka va lunj sohalarida yog' to'qimasi ko'p to'planadi va yuziga yumaloq shaklni beradi. 5—8 yoshlarda bosh mushaklari va ularning fassiyalari yaxshi rivojlanadi.

Bosh fassiyalari

Bosh sohasida: chakka, chaynov va lunj-yutqin fassiyalari uchraydi.

Chakka fassiyasi (**fascia temporalis**) yuqori chakka chizig'i va keng serbar paydan boshlanadi. U chakka mushagini o'raydi va yonoq ravog'i yaqinida ikki qatlama bo'linadi. Yuza qatlam yonoq ravog'ini lateral yuzasiga; chuqur qatlam esa medial yuzasiga birikadi. Bu qatlamlar orasida qon tomirlar va yog' to'qimasi joylashgan.

Chaynov fassiyasi (**fascia masseterica**) yuqoridan yonoq suyagi va yonoq ravog'ining lateral yuzasiga birikadi. U o'z nomidagi mushakni qoplab, oldinda lunj-yutqin fassiyasiga o'tsa, orqada quloq oldi bezi xaltasiga birikadi.

Lunj-yutqin fassiyasi (**fascia buccopharyngea**) lunj mushagini qoplab, yutqinning lateral devoriga o'tib ketadi.

Umumiy ma'lumotlar

Ichki a'zolarga tana bo'shliqlari (ko'krak, qorin va chanoq), shuningdek, bosh va bo'yin sohasida joylashgan a'zolar kiradi. Ichki a'zolar: ovqat hazm qilish, nafas a'zolari, siydik-tanosil va yurak-qon tomirlar tizimlariga bo'linadi. Ular organizmning modda almashinuvi faoliyatida, uni ozuqa moddalar bilan ta'minlash hamda modda almashinuvi jarayonida hosil bo'lgan moddalarni chiqarib yuborish vazifasini bajaradi. Tanosil yoki jinsiy a'zolar esa ko'payish vazifasini bajaradi.

Hazm a'zolari vositasida organizmga qattiq va yumshoq ozuqa moddalar qabul qilinadi, parchalanadi va so'riladi. Nafas a'zolari vositasida gaz almashinuvi ro'y beradi. Ayiruv a'zolari organizmda modda almashinuvda hosil bo'lgan qoldiq moddalarni chiqarishda ishtirok etadi. Bu jarayonlar o'simliklarga ham xos bo'lgani uchun ichki a'zolarini o'simlik hayoti a'zolari deb ataladi.

O'simlik hayoti a'zolari tananing ventral qismida homila entodermasidan paydo bo'ladi. Entodermadan ichak nayi hosil bo'lib, u mezodermaning qorin qismi bilan o'raladi. Ichak nayi devorining mushak va seroz qavatlarini mezenximadan rivojlanadi. Hazm a'zolarining ko'p qismi entodermadan taraqqiy etadi. Og'iz bo'shlig'i va to'g'ri ichakning ostki qismi ektodermadan rivojlanadi. Odamda o'simlik hayoti a'zolari tashqi muhit bilan aloqada bo'lgan 3 ta naydan iborat:

1. Ovqat hazm qilish nayi tananing bor bo'yicha o'tib ikkita teshik: kirish (og'iz tirqishi) va chiqish (**anus**) vositasida tashqi muhitga ochiladi.

2. Nafas a'zolari nayining bitta teshigi (burun) bor.

3. Siydik va tanosil nayi tananing pastki qismida erkaklarda bitta (siydik chiqarish nayi), ayollarda ikkita (siydik chiqarish nayi va qin) teshik vositasida tashqariga ochiladi.

Ichak nayi bosh va tana ichakka bo'linadi. Bosh ichak, o'z navbatida, og'iz va halqum qismlariga bo'linadi. Og'iz qismi epiteliysi ektodermadan kelib chiqqan. Halqum qismidan nafas a'zolari, qalqonsimon, qalqonorqa va ayrisimon bezlar hosil bo'ladi. Ichak nayining tana qismi oldingi, o'rta va orqa ichaklarga bo'linadi. Oldingi ichakdan qizilo'ngach va me'da rivojlanadi. O'rta ichakdan ingichka va yo'g'on ichakning boshlang'ich qismi (ko'richak, ko'tariluvchi va ko'ndalang chambar ichak) rivojlanadi. Orqa ichakdan esa pastga tushuvchi chambar, S-simon va to'g'ri ichak rivojlanadi.

Hazm a'zolari tizimi

Hazm a'zolari (**systema digestorium**) bosh, bo'yin sohasida, ko'krak, qorin va chanoq bo'shliqlarida joylashgan. Ular og'iz bo'shlig'i va unda joylashgan a'zolar (tishlar, til, so'lak bezlari), halqum, qizilo'ngach, me'da, ingichka va yo'g'on ichak, jigar, me'da osti bezidan iborat. Bu tizim a'zolari organizmga tushgan ozuqa moddalarni mexanik va kimyoviy parchalash, parchalangan ozuqa moddalarni qon va limfa tomirlarga so'rilishi, so'rilmay qolgan qismini esa chiqindi (axlat) sifatida tashqariga chiqarib yuborish vazifasini bajaradi.

Og'iz bo'shlig'i hazm a'zolarining boshlang'ich qismi bo'lib, bu yerda tishlar vositasida uzib olingan ozuqa moddalar maydalanadi, til yordamida aralastirilib, so'lak bezlari ishlab chiqargan suyuqlik — so'lak bilan yumshatiladi. Hosil bo'lgan ovqat luqmasi halqum va qizilo'ngach orqali me'daga o'tkaziladi. Me'dada ovqat moddalari me'da shirasi ta'sirida suyultiriladi va parchalana boshlaydi. Ingichka ichakning boshlang'ich qismi bo'lgan o'n ikki barmoq ichakda ovqat moddalari me'da osti bezi shirasi va jigarda ishlab chiqarilgan o't suyuqligi ta'sirida parchalanishda davom etadi. Och va yonbosh ichakda parchalangan ozuqa moddalar qon va limfa tomirlariga so'riladi. Parchalanmay va so'rilmay qolgan ovqat moddalari yo'g'on ichakka o'tadi. Bu yerda suv so'rilib, qolgan moddalardan axlat hosil bo'ladi.

Hazm a'zolari devorining tuzilishi

Hazm nayining devori umumiy tuzilishga ega bo'lgani bilan, har bir a'zoda uning vazifasiga qarab ayrim xususiyatlarga ega. Hazm a'zolari ichki tomonidan shilliq qavat bilan qoplangan bo'lib, u shilliq osti qavat vositasida mushak qavatdan ajrab turadi.

Shilliq qavati (**tunica mucosa**) pushti rangda bo'lib, cho'ziluvchan, qalinligi 1—1,5 mm. Uning yuzasi shilliq bezlari ishlab chiqargan shilliq bilan qoplangan. Shilliq parda ustidan epiteliy bilan qoplangan bo'lib, u tashqi muhit hamda hazm a'zolari devori o'rtasida to'siq vazifasini bajaradi. Bundan tashqari, bu epiteliydan hazm tizimi bezlari taraqqiy etadi. Shilliq qavat yuzasida burmalar, vorsinkalar bo'lib, ular a'zolar yuzasini kattalashtiradi va ozuqa moddalarning so'rilishida ishtirok etadi.

Shilliq osti qavati (**tela submucosa**) biriktiruvchi to'qimadan tuzilgan bo'lib, unda qon va limfa tomirlar, nervlar, bezlar va limfoid follikulalar joylashgan. Shilliq osti asosi yordamida shilliq qavat harakatchan bo'lib, burmalar hosil qiladi. U yo'q joylarda shilliq qavat mushak qavatga birikib burmalar hosil qilmaydi.

Mushak qavat (**tunica muscularis**) shilliq osti qavatning tashqarisida joylashadi. U hazm nayining boshlang'ich qismi (og'iz bo'shlig'i, halqum, qizilo'ngachning yuqori uchdan biri va oxirida (orqa chiqaruv teshigi tashqi sfinkteri) ko'ndalang-targ'il mushak, qolgan qismlarida silliq mushak

tolaridan iborat. Silliqliq mushak tolalari ikki xil yo'nalishda: ichki halqasimon va tashqi bo'ylama qavat bo'lib joylashadi. Mushaklarning qisqarishi ovqat moddalarni mexanik maydalash va harakatlanishini ta'minlaydi.

Seroz qavat (**tunica serosa**) qorinpardaning visseral varag'i bo'lib, qorin bo'shlig'i a'zolarini tashqi tomondan o'rab turadi. Hazm nayining qorinparda bilan o'ralmagan qismlari (halqum, qizilo'ngach va to'g'ri ichakning pastki qismi birlashtiruvchi to'qimali parda (**tunica adventitia**) bilan qoplangan.

Hazm a'zolari bezlari

Bezlar (**glandulae**) epiteliy hujayralari, birlashtiruvchi to'qima, qon tomirlar va nervlardan tashkil topgan bo'lib, organizmning hamma qismida uchraydi. Bezlar tuzilishi, katta-kichikligi hamda ajratadigan suyuqligi tarkibiga ko'ra turli xil bo'ladi. Hazm a'zolarining bezlari ichak nayi shilliqliq pardasining epiteliy hujayralaridan taraqqiy etadi. Epiteliy hujayralari ma'lum sohalarida zo'r berib o'sishi natijasida bo'rtma, qopcha shaklida bezlar paydo bo'ladi. Bu bezlar o'zi ishlab chiqargan suyuqligini naycha (**tubuli**) orqali a'zo bo'shlig'iga chiqarsa — tashqi sekret bezlari deyiladi. Tashqi sekret bezlari ikki xil: sodda va murakkab tuzilishga ega bo'ladi. Sodda bezlar bez alveolalari va sekret ajratuvchi naychadan iborat bo'ladi. Sodda bezlar turkumiga og'iz bo'shlig'i mayda bezlari, halqum, qizilo'ngach, me'da va ichak bezlari kiradi. Ular ikki xil ko'rinishda: sodda naysimon va sodda tarmoqlangan shaklda uchraydi.

1. Sodda naysimon bezlarning bir uchi birlashtiruvchi to'qimada yopiq holatda tugaydi, ikkinchi uchi epiteliy yuzasiga ochiladi. Bunday bezlarga ichak va me'da tubi bezlari kiradi.

2. Sodda tarmoqlangan bezlarning yopiq uchi bir nechta ikkilamchi naychalar hosil qiladi. Bunday bezlarga me'daning pilorik bezlari va o'n ikki barmoq ichak bezlari kiradi.

Murakkab tuzilgan bezlar alohida bo'lakchalardan (**lobuli**) iborat. Bu bo'lakcha naychalari bir-biriga qo'shilib, umumiy naychani hosil qiladi va bez shu naycha orqali o'z suyuqligini ajratadi. Murakkab bezlarga me'da osti bezi, quloq oldi, jag' osti va til osti bezlari kiradi.

Agarda taraqqiyot davrida bez to'qimasi o'zi taraqqiy etgan epiteliydan ajrab, chiqaruv nayi yo'qolib ketsa, ichki sekret bezlari paydo bo'ladi. Bu bezlar suyuqligini (gormon) qonga yoki limfaga quyadi. Bunday bezlarga qalqonsimon, qalqonsimon orqa, gipofiz, epifiz va buyrakusti bezlari kiradi.

Aralash bezlar (me'da osti bezi va jinsiy bezlar) ikki xil sekret ishlab chiqaradi.

Hazm a'zolarining taraqqiyoti

Ovqat hazm qilish kanali pushtda birlashtiruvchi ichak nayi shaklida bo'lib, homilada u og'iz bo'shlig'i, halqum, qizilo'ngach, me'da va ichaklarga bo'linadi. Hazm tizimi homila hayotining 4-oyidan faoliyat ko'rsata boshlaydi. Bu

davrda homila ichagida bargrang mekoniy bo'lib, uning tarkibiga epiteliy hujayralari, shilliq, o't hamda homila yutgan amnion suyuqligi tarkibidagi moddalar bo'ladi. Homila davrining so'ngida hazm tizimi yangi tug'ilgan chaqaloqning hayotiy vazifalarini bajarish qobiliyatiga ega bo'ladi.

Birlamchi ichak nayining boshlang'ich qismidan rivojlanuvchi a'zolar

Hazm tizimining oldingi uchi ektodermadan taraqqiy etadi. Bosh miyaning oldingi qismi tez o'sishi natijasida peshona bo'rtig'i, uning ostida esa botiqlik — og'iz ko'rfazi hosil bo'ladi. Og'iz ko'rfazi chuqurlashib entodermadan hosil bo'lgan birlamchi ichak nayining oldingi uchiga yaqinlashadi va uni qoplagan ektoderma birlamchi ichak entodermasi bilan qo'shilib epiteliyal halqum pardasini (**membrana pharyngea**) hosil qiladi. Homila hayotining 3-haftasida bu parda so'rilib, og'iz ko'rfazi birlamchi ichak bo'shlig'i bilan qo'shiladi. Og'iz ko'rfazi yon va past tomondan I visseral ravoq hosilalari bilan chegaralangan. Bu ravoqning yuqori jag' o'simtasidan: yuqori jag', tanglay, yuqori labning tashqi qismi, lunj, burun bo'shlig'ining yon devori hosil bo'ladi. Juft pastki jag' o'simtasining birikishidan esa pastki jag', pastki lab, og'iz bo'shlig'ining tubi hosil bo'ladi. Yuqori jag' o'simtalari orasiga peshona bo'rtig'ining o'rta burun o'simtasi kiradi va undan qattiq tanglayning keskich qismi va yuqori labning o'rta qismi hosil bo'ladi. Agar shu o'simta yuqori jag' o'simtalari bilan birikmasa, yuqori lablar birikmay, quyon lab (**labium leporinum**), yuqori jag' o'simtasining tanglay plastinkasi birikmay qolsa, bo'ri og'iz (**palatum fissum**) hosil bo'ladi.

Og'iz bo'shlig'i

Og'iz bo'shlig'i (**cavitas oris**, grekcha—**stoma**) hazm a'zolari tizimining boshlang'ich qismi. Og'iz bo'shlig'i pastdan og'iz diafragmasi (**diaphragma oris**), yuqoridan qattiq va yumshoq tanglay, yon tomondan lunjlar, old tomondan lablar bilan chegaralansa, orqada tomoq teshigi (**fauces**) vositasida halqum bilan qo'shiladi. Tishlar va jag'larning alveolar o'simtalari og'iz bo'shlig'ini ikki: og'iz dahlizi va xususiy og'iz bo'shlig'iga ajratadi.

Og'iz dahlizi (**vestibulum oris**) tashqi tomondan lablar va lunj bilan, ichki tomondan esa tishlar va milk bilan chegaralanadi. Og'iz dahliziga kirish og'iz tirqishi (**rima oris**) lablar bilan chegaralanadi.

Yangi tug'ilgan chaqaloqda tishlar bo'lmagani hamda jag'larning alveolar o'simtasi yaxshi rivojlanmagani uchun og'iz bo'shlig'i kichik bo'lib, og'iz dahlizi lablar, lunjlar va milk qirralari o'rtasida joylashgan tor yorig'dan iborat.

Milk (**gingiva**) yuqori va pastki jag'larning alveolar o'simtasini qoplagan shilliq parda. U juda qalin va pishiq bo'lib, tish bo'ynini o'rab oladi va suyak usti pardaga mustahkam birikadi.

Yangi tug'ilgan chaqaloq milkini qoplagan shilliq parda qalinlashgan bo'lib, bo'lajak tishlar o'mida bo'rtiqchalar bo'ladi.

Ustki va pastki labning (**labium superius et inferius**) asosini og'iz tirqishi atrofidagi aylana mushak tashkil qiladi. Uni tashqi tomondan teri (**pars cutanea**), ichki tomondan shilliq parda (**pars mucosa**) qoplagan. Ularning o'rtasida oraliq qism (**pars intermedia**) joylashgan. Lablarning shilliq pardasi milkka davom etib, o'rta chiziqda ustki va pastki lab yuganchasini (**frenulum labii superioris et inferioris**) hosil qiladi. Yuqori lab yuganchasi biroz yaxshi rivojlangan. Uning terisi markazida tikka yo'nalgan keng egat (**philtrum**) bo'lib, yuqori lab bo'rtiqchasigacha (**tuberculum labii superioris**) davom etadi. Ustki va pastki lablar og'iz tirqishini chegaralab, ikki tomonda o'zaro birikib lablar bitishmasini (**commissura labiorum**) hosil qiladi. Ustki lab lunjdan burun lab egati (**sulcus nasolabialis**) vositasida ajralib tursa, pastki lab engakdan ko'ndalang yo'nalgan engak lab egati (**sulcus mentolabialis**) bilan ajrab turadi. Erkaklarda ustki lab terisida mo'ylov (**mustax**), pastki lab terisi, engak va bo'yin sohasida soqol (**papus yoki barba**) bo'ladi.

Lablarning shilliq osti asosida ko'p sonli lab bezlari (**glandulae labiales**) bo'lib, ularning chiqaruv n aylari shilliq parda yuzasiga ochiladi.

Yangi tug'ilgan chaqaloq labi qalin, shilliq pardasi yupqa, so'rg'ichlar bilan qoplangan. Labning ichki yuzasida ko'ndalang bolishlar bor. Ustki lab o'rtasida balandligi 4 mm, kengligi 7 mm bo'lgan tepacha bo'lib, labni qolgan qismidan egat bilan ajratib turadi. Pastki labda esa shunga mos chuqurcha bo'ladi. Emizikli bola lablarida so'ruvchi mushaklar bo'ladi. Og'iz tirqishi atrofidagi aylana mushak yaxshi taraqqiy etgan.

Lunj (**buccae**) og'iz bo'shlig'ini o'ng va chap tomondan chegaralab turadi. Uning ichida lunj mushagi (**m.buccinator**) joylashib, ichki tomondan shilliq parda, tashqi tomondan teri bilan qoplangan. Teri bilan lunj mushagi o'rtasida lunjning yog' tanachasi (**corpus adiposum buccae**) joylashgan bo'lib, u bolalarda yaxshi rivojlangan. Emizikli davrda yog' tanachasi og'iz bo'shlig'i devorining qalinlashuviga olib keladi va emish vaqtida og'iz bo'shlig'iga atmosfera bosimi ta'sirini kamaytiradi. Lunjning shilliq pardasiga uning shilliq osti asosida joylashgan lunj bezlarining (**glandulae buccales**) chiqaruv naychalari ochiladi. Lunj shilliq pardasiga II ustki katta jag' tishi sohasida quloq oldi bezining chiqaruv nayi ochiladi.

Xususiy og'iz bo'shlig'i

Xususiy og'iz bo'shlig'i (**cavitas oris propria**) og'iz yopiq holatida til bilan to'lib turadi. Uni tashqi tomondan yuqori va pastki jag' tishlarining til yuzasi hamda milk, yuqori tomondan tanglay, past tomondan og'iz diafragmasini hosil qiluvchi mushaklar chegaralab turadi.

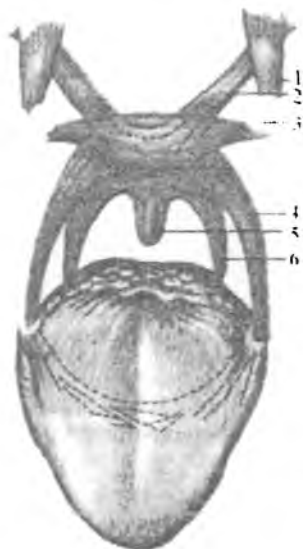
Tanglay

Tanglay (**palatum**) og'iz bo'shlig'ining yuqori devorini hosil qilib, ikki qismdan: qattiq va yumshoq tanglaydan iborat.

Qattiq tanglay (**palatum osseum seu palatum durum**) tanglayni oldingi uchdan ikki qismini tashkil qiladi. U yuqori jag' suyagi tanglay o'simtasi va tanglay suyagi gorizontial plastinkasidan hosil bo'lgan. Uni qoplagan shilliq parda och pushti rangda bo'lib, o'rtasida chok (**raphe palatini**) joylashgan. Undan ikki tomonga qarab ko'ndalang tanglay burmalari (**plicae palatinae transversa**) yo'naladi.

Yumshoq tanglay (**palatum molle**) qattiq tanglayni orqasida joylashib, tanglayni uchdan bir qismini tashkil qiladi. U qattiq tanglayni orqasiga birikkan. Uning asosini serbar biriktiruvchi to'qima (**aponeurosis palatina**) va unga yopishgan mushaklar tashkil qilib, ust va past tomondan shilliq parda bilan qoplangan. Uni qoplagan shilliq parda bevosita qattiq tanglayga davom etadi. Yumshoq tanglayning oldingi qismi gorizontial joylashsa, orqa qismi osilib tanglay chodirini (**velum palatinum**) hosil qiladi. Yumshoq tanglayning orqa chekkasi erkin chekka hosil qilib tugaydi. Uning o'rtasida tilcha (**uvula palatina**) bor. Tanglay chodirini yon chekkalaridan ikkita yoy: oldingi tanglay-til yoyi (**arcus palatoglossus**) til ildiziga qarab yo'nalsa, orqadagi tanglay-yutqin yoyi (**arcus palatopharyngeus**) pastga, yutqinning yon devoriga yo'naladi. Oldingi va orqa yoylar o'rtasida uchburchak shaklidagi murtak chuqurchasi (**fossa tonsillaris**) bo'lib, unda tanglay murtagi (**tonsilla palatina**) joylashgan. Yumshoq tanglay tarkibiga (62-rasm) beshta ko'ndalang targ'il mushak kiradi:

1. Tanglay-til mushagi (**m. palatoglossus**) juft, til ildizining lateral qismidan boshlanadi. Yuqoriga tanglay-til yoyini hosil qilib ko'tarilib yumshoq tanglay aponevroziga birikadi. Bu mushak qisqarganida tanglay chodiri pastga tushadi va tomoq teshigi torayadi.



2. Tanglay-halqum mushagi (**m. palatopharyngeus**) juft, uchburchak shaklida. Uning keng qismi halqumning orqa devoridan boshlanib, yuqoriga ko'tariladi va shu nomdagi yoyni hosil qilib tanglay aponevroziga birikadi. U qisqarganida tanglay chodiri pastga tushadi va tomoq teshigi torayadi.

3. Tilcha mushagi (**m. uvulae**) juft, tanglay aponevrozidan boshlanib, orqa tomonga yo'naladi va tilcha shilliq pardasiga birikib ketadi. Qisqarganida tilcha ko'tariladi va qisqaradi.

4. Tanglay chodirini ko'taruvchi mushak (**m. levator veli palatini**) juft, chakka suyagi piramidasining pastki yuzasidan va eshituv nayining tog'ay qismidan boshlanadi. U vertikal

62-rasm. Yumshoq tanglay mushaklari. 1-m. tensor veli palatini; 2-m. levator veli palatini; 3-hamulus pterygoideus; 4-m. palatoglossus; 5-m. uvulae; 6-m. palatopharyngeus.

yo'nalib, tanglay aponevroziga birikadi. Qisqarganida tanglay chodirini ko'taradi. Tanglayning yuqoridagi to'rtta mushagini IX va X juft bosh miya nervlari shoxlaridan hosil bo'lgan **plexus pharyngeus** innervatsiya qiladi.

5. Tanglay chodirini taranglovchi mushak (**m. tensor veli palatini**) juft, uchburchak shaklida bo'lib, ponasimon suyak o'simtasidan va eshituv nayining tog'ay qismidan boshlanadi. Mushak payi qanotsimon o'simta ilmog'ini aylanib, ichkariga yo'naladi va tanglay aponevroziga birikadi. Qisqarganida tanglay chodirini taranglaydi. Bu mushakni uch shoxli nerv III shoxining n.tensoris veli palatini shoxi innervatsiya qiladi.

Qattiq tanglay yangi tug'ilgan chaqaloqda keng va yassi bo'lib, gumbazi yaxshi bilinmagan. Uni qoplagan shilliq parda suyak usti parda bilan yaxshi birikkan, burmalari kam rivojlangan va bezlari kam bo'ladi.

Yangi tug'ilgan chaqaloqda yumshoq tanglay mushaklari yaxshi rivojlangan bo'lib, gorizontal joylashgan bo'ladi. Tanglay orqa tomonda tilcha bilan tugasa, yon tomonda tomoqning yon devoriga o'tib ketadi. Tanglay chodiri halqumning orqa devoriga tegmaydi, shuning uchun bola emgan vaqtida ham bernalol nafas oladi. Emizikli va erta bolalik davrida tishlar chiqishi bilan birga, jag'larning alveolar o'simtalari va og'iz bo'shlig'i kattalashadi. Qattiq tanglay gumbazi ko'tariladi.

Tishlar

Tishlar (**dentes**) ovqat hazm qilishda ishtirok etib qolmay, odamda so'z bo'g'inlarini hosil qilishda ham qatnashadi. Ular yuqori va pastki jag'ning tish katakchalarida milklarning yuqorigi chekkasida joylashadi. Tishlar kimyoviy tarkibi va fizik xususiyatlari jihatidan suyaklarga o'xshaydi va ulardan kelib chiqishi bilan farq qiladi. Tish uch qismdan: toji, bo'yni va ildizidan iborat.

Tish toji (**corona dentes**) tishning og'iz bo'shlig'ida ko'rinib turgan qismi bo'lib, to'rtta yuzasi bor. Tilga qaragan yuzasi (**facies lingualis**), og'iz dahliziga qaragan yuzasi (**facies vestibularis**) kurak tishlarda lablarga qaragan (**facies labialis**), kichik va katta oziq tishlarda lunjga qaragan (**facies buccalis**) bo'ladi. Tishlarning o'zaro yondosh yuzasi (**facies contactus**) va chaynov yuzasi (**facies occlusalis**) tafovut qilinadi.

Tish bo'yni (**collum dentis**) tish toji bilan ildizi o'rtasidagi toraygan qismi. Uni atrofidan milkning shilliq pardasi o'rab turadi.

Tish ildizi (**radix dentis**) bittadan uchtagacha bo'lib, tish katakchalarida joylashgan. U ildiz uchi (**apex radicis**) bo'lib tugaydi. Tish toji ichidagi tish bo'shlig'i (**cavitas dentis**) ildizga kanal (**canalis radicis dentis**) bo'lib davom etadi. Bu kanal ildiz uchida ildiz uchi teshigi (**foramina apicis dentis**) bo'lib ochiladi. U orqali kirgan qon tomir va nervlar tish pulpasini (**pulpa dentis**) hosil qiladi.

Tish pulpasi joylashgan joyiga qarab toj qismi ichidagi (**pulpa coronalis**) va ildiz ichidagiga (**pulpa radicialis**) bo'linadi.

Tishning moddasi dentindan (**dentinum**) iborat bo'lib, tish toji tashqi tomondan emal (**enamelum**), ildizi esa sement (**cementum**) bilan qoplangan.

Odamda tish ikki marta chiqadi. Sut tishlari (**dentis decidui**) bola 5—7 oylik bo'lganida paydo bo'la boshlaydi va 2—2,5 yoshlarda ularning soni 20 taga yetadi. Bola 5—7 yosh bo'lganida sut tishlari tusha boshlaydi va ularning o'rniga doimiy tishlar (**dentis permanentes**) chiqib boshlaydi. Katta odamda doimiy tishlar 32 ta bo'ladi. Yuqori va pastki jag'ning har bir tomonida 8 tadan tish joylashgan. O'rta chiziqdan lateral tomonga qarab: 2 ta kesuvchi (kurak), 1 ta qoziq, 2 ta kichik oziq va 3 ta katta oziq tishlar tafovut qilinadi. Tishlarning joylashish tartibi tish formulasini hosil qiladi.

Doimiy tishlarning joylashish tartibi (formulasi) quyidagicha:

3.2.1.2 : 2.1.2.3

3.2.1.2.: 2.1.2.3

Tish toji va ildizining tuzilishiga qarab (63-rasm) to'rt turga ajratiladi:

1. Kesuvchi (kurak) tishlar (**dentis incisivi**) jag'ning bir tomonida ikkitadan bo'lib, joylashishiga qarab tashqi va ichki kurak tishlar deb ataladi. Tish toji iskanaga o'xshash, og'iz dahliziga qaragan yuzasi biroz ko'tarilgan, til yuzasi botiq bo'lib, bo'yni sohasida tish bo'rtig'i (**tuberculum dentis**) bor. Chaynov yuzasi o'tkir kesuvchi chekka (**margo incisalis**) bilan tugaydi. Yuqori kurak tishlarning toji pastkisiga nisbatan sezilarli katta bo'ladi. Kurak tishni ildizi bitta konus shaklida, pastkisidiki yon tomondan siqilgan.

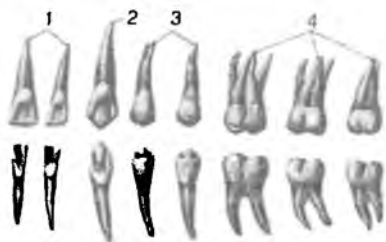
Sut kurak tishlarining tashqi ko'rinishi doimiy kurak tishlarga o'xshaydi. Uning o'lchamlari kichik, toji kuraksimon va kesuvchi chekkasida tishchalari bor.

2. Qoziq tishlar (**dentis canini**) jag'ning bir tomonida bittadan bo'lib, toji o'tkir uchlari konus shaklida. Ildizi uzun, yon tomondan siqilgan va yon tomonlarida bo'yлама egati bor. Ildiz uchi biroz lateral tomonga og'gan. Yuqorigi qoziq tishlar pastkisidan keng toji va uzun ildizi bilan farq qiladi.

Sut qoziq tishlari doimiy qoziq tishlarga o'xshaydi. Ularning ildizi yumaloqlangan va birinchi kichik oziq tishga yo'nalgan.

3. Kichik oziq tishlar (**dentis premolaris**) jag'ning bir tomonida ikkitadan

bo'lib qoziq tishlarning orqasida joylashadi. Tish tojining chaynov yuzasi to'rtburchak shaklida bo'lib, sagittal egat bilan ikkita do'mboqqa ajragan. Tashqi vestibular do'mbog'i ichki til do'mbog'iga nisbatan katta. Pastki kichik oziq tishlarning ildizi bitta konus shaklida. Yuqorigi kichik oziq tishlarning ildizi goho ayri shaklida bo'ladi. Yuqori kichik oziq tishning ildizi oldindan orqaga biroz siqilgan. Uning oldingi va orqa yuzalarida bo'yлама egati bor.



63-rasm. Doimiy tishlar. O'ng tomon (til yuzasi). 1-dentis incisivi; 2-dens caninus; 3-dentis premolaris; 4-dentis molares.

Katta oziq tishlar (**dentis mollaris**) jag'ning bir tomonida uchtdan. Ular kichik oziq tishlarning orqasida joylashib, toji kubsimon shaklda. Chaynov yuzasi ikkita egat vositasida ikkita lunj va ikkita til bo'rtig'iga ajragan. Yuqori jag' tishlarining ildizi uchta: ikkita lunj ildizining uchi orqaga yo'nalgan. Bitta til ildizining uchi qattiq tanglayga qaragan. Pastki katta oziq tishlar yuqoridagiga nisbatan katta. Ularning chaynov yuzasi ikkita egat vositasida to'rtta bo'rtiqqa bolinadi. Ularning ikkitasi dahliz chekkasida, ikkitasi til chekkasida joylashgan. Pastki katta oziq tishlarning ildizi esa ikkita (oldingi va orqa) bo'lib, oldindan orqaga qarab siqilgan. Katta oziq tishlarining uchinchisi ancha kech (18—25 yoshda) chiqadi va aql tishi (**dentis serotinus**) deb ataladi.

Sut katta oziq tishlar sakkizta. Ular shakl jihatidan doimiy tishlarga o'xshaydi.

Tishlarning chiqish vaqti jadvalda ko'rsatilgan

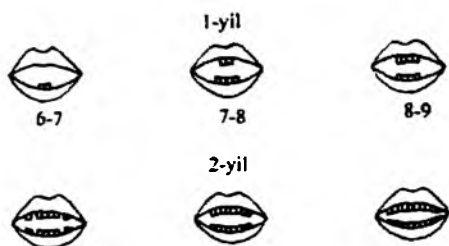
Tish nomi	Jag'	Tishlarning chiqish vaqti	
		Sut tishlari	doimiy tishlar
		(oylar)	(yillar)
Medial	yuqori	7-8	7-8
Kurak	pastki	6-7	6-7
Lateral	yuqori	8-9	8-9
Kurak	pastki	7-8	7-8
Qoziq	yuqori	18-20	11-12
	pastki	16-18	9-10
Birinchi	yuqori	—	10-11
kichik oziq	pastki	—	10-12
Ikkinchi	yuqori	—	10-12
kichik oziq	pastki	—	11-12
Birinchi	yuqori	14-15	6-7
katta oziq	pastki	12-13	6-7
Ikkinchi	yuqori	23-24	12-13
katta oziq	pastki	20-22	11-13
Uchinchi	yuqori	—	17-21
katta oziq	pastki	—	18-26

Jadvaldan ko'rinib turibdiki, bolalarda sut tishlari ichida kichik oziq tishlar yo'q, katta oziq tishlar esa ikkita. Shuning uchun sut tishlarining formulasi quyidagicha:

2.0.1.2 : 2.1.0.2

2.0.1.2 : 2.1.0.2

Sut tishlarining tashqi va ichki tuzilishi doimiy tishlarga o'xshash bo'lib, faqat hajmi ikki marta kichik bo'ladi. Ularning emali oq yoki havorang bo'lib, sarg'imgir rangdagi doimiy tishlardan farq qiladi. Sut tishlarining ildizi yaxshi rivojlanmagan bo'ladi.



64-rasm. Sut tishlarining chiqish vaqti (oylar)

Tishlaf ektoderma va mezenximadan rivojlanadi. Homila hayotining 7-haftasida yuqori va pastki jag' o'simtlarini qoplovchi ektodermaning epiteliysi qalinlashib, tish plastinkalarini hosil qiladi. Bu plastinkaning ikkita qirradi bo'lib: bittasi og'iz bo'shlig'i epiteliyiga qo'shilsa, ikkinchisi

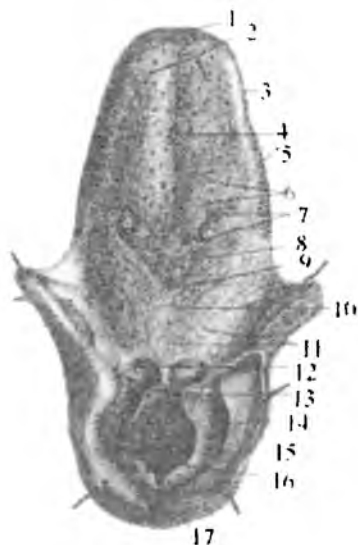
mezenxima ichiga botib kiradi. Uning ma'lum bir nuqtalarida epiteliy ko'payib, tish kolbachalari yoki emal a'zolari hosil qiladi. Keyinchalik, ular tish plastinkalaridan ajrab alohida bo'lib qoladi. Bulardan tishning asosiy qismlari paydo bo'ladi va emalga aylanadi. Dentin va pulpa so'rg'ichning mezenxima to'qimasidan, sement va ildiz pardasi mezenximadan rivojlanadi. Hamma sut tishlari va doimiy (katta oziq tishlardan tashqari) tishlarning kurtaklari homila davrida paydo bo'ladi.

Doimiy tishlar juda vaqtli paydo bo'lsa-da, to yorib chiqquncha sut tishlari ildizlari orasida joylashadi.

Til

Til (*lingua*, grekcha — *glossa*) mushakdan tuzilgan a'zo (65-rasm) bo'lib, og'iz bo'shlig'ini to'ldirib turadi. U ustki, yon va qisman pastki tomondan shilliq parda bilan qoplangan. Til og'iz bo'shlig'ida ovqatni aralashtirish, yutish va so'z bo'g'inlarini hosil qilishda ishtirok etadi.

Tilning ustki yuzasi yoki orqasi (*dorsum linguae*) ko'tarilgan bo'lib, yuqoriga va orqaga qaragan bo'ladi. U uchidan chegaralovchi egatgacha bo'lgan qismi — **pars anterior**, egat orqasidagi qismi — **pars posterior** ga bo'linadi. Tilning ostki yuzasi (*facies inferior linguae*) faqat old qismida erkin. Tilning o'ng va chap tomonlarida til chekkalari (*margo linguae*) bor. Til ustining o'rtasida



65-rasm. Til halqumining hiqildoq qismi (ust tomondan ko'rinishi). 1-apex linguae; 2-corporis linguae; 3-margo linguae; 4-sul. medianus linguae; 5-papillae foliatae; 6-papillae fungiformes; 7-papillae vallatae; 8-sul. terminalis; 9-for. caecum; 10-radix linguae; 11-tonsilla lingualis; 12-plica glossoepiglottica mediana; 13-epiglottis; 14-recessus piriformis; 15-plica aryepiglottica; 16-rima glottides; 17-incisura interarytenoidea.

uning ikki yon bo'laklarining qo'shilishidan hosil bo'lgan tilning o'rta egati (**sulcus medianus linguae**) o'tadi. Bu egat tilning tanasi va ildizi o'rtasida joylashgan ko'r teshikda (**foramen caecum**) tugaydi. Tilning oldingi toraygan uchi (**apex linguae**), orqa kengaygan ildizi (**radix linguae**) va ularning o'rtasida joylashgan tanasi (**corpus linguae**) tafovut qilinadi.

Bu teshik qalqonsimon-til nayining uchi hisoblanadi. Ko'r teshikning oldidan tilning yon chekkasiga qarab uncha chuqur bo'lmagan til tanasini ildizidan ajratib turuvchi chegaralovchi egat (**sulcus terminalis**) o'tadi. Tilning shilliq pardasi (**tunica mucosa linguae**) och pushti rangda bo'lib, til usti, uchi va chekkalarida ko'p sonli so'rg'ichlar bilan qoplangani uchun duxobaga o'xshagan ko'rinish beradi. Til so'rg'ichlari turli shaklga va kattalikka ega bo'lib, ta'm bilish yoki umumiy sezgini o'tkazib beradi. Tilda quyidagi so'rg'ichlar tafovut qilinadi. Ipsimon va konussimon shakldagi so'rg'ichlar (**papillae filliformes et conicae**) juda ko'p sonli bo'lib, til ustida chegaralovchi egatning oldida, zamburug'simon so'rg'ichlar (**papillae fungiformes**) esa 150—200 ta bo'lib, ko'proq til uchi va chekkalarida joylashadi. Ularning asosi toraygan, cho'qqisi esa kengaygan yumaloq shaklda bo'lib, ularda ta'm bilish piyozchalari bor. Ular ipsimon va konussimon so'rg'ichlardan kam bo'lib, o'lchamlari katta va oddiy ko'z bilan ko'rish mumkin. Ko'tarma bilan o'ralgan so'rg'ichlar (**papillae vallatae**) 7—12 ta bo'lib, chegaralovchi egatni oldida V raqami shaklida joylashgan. Ularning ko'ndalang o'lchamlari 2—3 mm. So'rg'ich markazida ta'm bilish piyozchalari bo'lgan tepacha, uning atrofida egat bilan ajralgan bolish joylashgan. Yaproqsimon so'rg'ichlar (**papillae foliatae**) tilning yon chekkalarida 5—8 ta o'zaro egatlar bilan ajralgan vertikal burmalar shaklida qator joylashgan.

Til ildizining shilliq pardasida so'rg'ichlar bo'lmay, unda limfoid follikular to'plami bor bo'lgan bo'rtiqchalar hosil qiladi. Bu limfoid to'qima to'plami til murtagi (**tonsilla lingualis**) deb ataladi.

Til ildizi bilan hiqildoq usti tog'ayi o'rtasida uchta burma: juft lateral til-hiqildoq usti burmasi (**plica glosso-epiglotica lateralis**) va toq o'rta til-hiqildoq usti burmasi (**plica glosso-epiglotica mediana**) tortilgan. Tilning pastki yuzasi shilliq pardasi yupqa bo'lib, og'iz tubiga o'tgan joyda o'rta chiziqda til yuganchasini (**frenulum linguae**) hosil qiladi. Uning ikki tomonida juft tepalik til osti so'rg'ichi (**carunculae sublingualis**) joylashgan bo'lib, unga jag' osti va til osti bezi naychalari ochiladi. Til osti so'rg'ichining orqasida bo'ylama yo'nalgan til osti burmasi (**plica sublingualis**) bor.

Til mushaklari juft, ko'ndalang-targ'il mushakdan iborat. Tilning o'rta chiziq bo'ylab o'tgan bo'ylama fibroz to'sig'i (**septum linguae**) uni ikki simmetrik bo'lakka bo'ladi. U tilni bir tomon mushagini boshqa tomondan ajratadi. Til mushaklari ikki guruhga: tilning o'zidan boshlanib, o'ziga birikuvchi tilning xususiy mushaklari va bosh suyaklardan boshlanib, til ichida tugovchi tilning skelet mushaklariga bo'linadi.

Tilning xususiy mushaklari:

1. Ustki bo'ylama mushak (**m. longitudinalis superior**) tilning yuqori qismida bevosita shilliq parda ostida yotadi. Til ildizi, qisman hiqildoq usti tog'ayi va til osti suyagining kichik shoxidan boshlanib, til uchida tugaydi. Faoliyati: tilni qisqartirib, uchini yuqoriga ko'taradi.

2. Pastki bo'ylama mushak (**m. longitudinalis inferior**) tilning pastki yuzasida til osti-til va engak-til osti mushaklari o'rtasida yotadi. Til ildizi sohasidan boshlanib, til uchini pastki yuzasida tugaydi. Faoliyati: tilni qisqartirib, uchini pastga tushiradi.

3. Tilning ko'ndalang mushagi (**m. transversus linguae**) til to'sig'idan tilning ikki chekkasiga ko'ndalang yo'nalgan tolalardan iborat bo'lib, til chekkasi shilliq pardasida tugaydi. Faoliyati: tilni toraytirib, til ustini ko'taradi.

4. Tilning vertikal mushagi (**m. verticalis linguae**) uning chekkalarida, til usti va tilning pastki yuzasi shilliq pardasi o'rtasida joylashgan. Faoliyati: tilni yassilaydi.

Tilning skelet mushaklari

Tilning skelet mushaklari bosh suyaklaridan boshlanib, tilning xususiy mushaklariga o'tib ketadi. Ularga quyidagi mushaklar kiradi:

1. Engak-til mushagi (**m. genioglossus**) pastki jag'ning engak o'simtasidan boshlanadi. Uning tolalari til to'sig'ining yonidan orqaga va yuqoriga yo'nalib **m. verticalis** ga davom etadi.

Faoliyati: Tilni oldinga va pastga tortadi.

2. Til osti-til mushagi (**m. hyoglossus**) til osti suyagi tanasi va katta shoxidan boshlanadi. Mushak oldinga va yuqoriga yo'nalib, tilning ko'ndalang mushagiga o'tib ketadi.

Faoliyati: tilni orqaga va pastga tortadi.

3. Bigizsimon-til mushagi (**m. styloglossus**) bigizsimon o'simtadan boshlanib, oldinga, pastga va medial tomonga yo'nalib, tilning yuqori va pastki bo'ylama mushaklariga davom etadi.

Faoliyati: tilni orqaga va yuqoriga tortadi, bir tomonlama qisqarsa, tilni o'sha tomonga tortadi.

Til himla hayotining 5-haftasida og'iz bo'shlig'i tubida bir nechta kurtaklardan rivojlanadi. Uning oldingi so'rg'ichlar bilan qoplangan qismi entodermadan toq do'mboq shaklida taraqqiy etadi. Orqa ildiz qismi o'ng va chap simmetrik do'mboqchalar shaklida ektodermadan rivojlanadi. Til mushaklari postbronxial miotomlardan taraqqiy etib, shilliq pardadan hosil bo'lgan til kurtagi ichiga o'sib kiradi.

Yangi tug'ilgan chaqaloqning tili qisqa, keng, qalin va kam harakat bo'lib, xususiy og'iz bo'shlig'ini to'latib turadi. Tilning shilliq pardasi qalinlashgan bo'ladi. Zamburug'simon, yaproqsimon, ko'tarma bilan o'ralgan so'rg'ichlari va ta'm bilish piyozchalari yaxshi rivojlangan, ammo ipsimon so'rg'ichlari kam bo'lib, til yuganchasi qisqa bo'ladi. Yangi tug'ilgan

chaqaloq tili emish jarayonida faol ishtirok etgani uchun mushaklari yaxshi rivojlangan.

Og'iz bo'shlig'i bezlari

Og'iz bo'shlig'i bezlariga (**glandulae oris**) naychalari og'iz bo'shlig'iga ochiladigan katta va kichik so'lak bezlari kiradi. Kichik so'lak bezlari og'iz bo'shlig'i shilliq pardasida yoki shilliq osti asosida joylashib kattaligi 1—5 mm bo'ladi. Joylashgan joyiga qarab lab bezlari (**glandulae labiales**), lunj bezlari (**glandulae buccales**), tanglay bezlari (**glandulae palatinae**) va til bezlari (**glandulae linguales**) tafovut qilinadi.

Ishlab chiqargan suyuqligi tarkibiga qarab so'lak bezlari seroz, shilliq va aralash bezlarga bo'linadi. Seroz bezlar (til bezlari) oqsilga boy suyuqlik, shilliq bezlari (tanglay bezlari), shilliq aralash bezlar (lab, lunj bezlari) aralash suyuqlik ishlab chiqaradi.

So'lak bezlari birlamchi og'iz bo'shlig'ini qoplagan ektoderma epiteliyidan rivojlanadi. Og'iz bo'shlig'i yon devori epiteliyi o'sib, mayda lunj so'lak bezlarini, yuqori devori epiteliyi tanglay, lab sohasi epiteliyi esa lab bezlarini hosil qiladi.

Katta so'lak bezlariga quloq oldi, jag' osti va til osti so'lak bezlari kirib, ular og'iz bo'shlig'idan tashqarida joylashsa-da, naylari og'iz bo'shlig'iga ochiladi.

Quloq oldi bezi (**glandula parotidea**) seroz suyuqlik ishlab chiqaruvchi bez bo'lib, og'irligi 20—30 g. U eng katta so'lak bezi hisoblanib, noto'g'ri shaklga ega. Quloq oldi bezi quloq suprasini oldida va pastida, pastki jag' suyagi shoxining tashqi yuzasida joylashib, qisman chaynov mushagini yopib turadi. Uni tashqi tomondan fassiya va teri qoplab, yuqorida bez yonoq ravog'igacha borsa, pastda pastki jag' burchagigacha tushadi. Orqa tomondan to'sh-o'mrov-so'rg'ichsimon mushak va so'rg'ichsimon o'simtagacha yetib boradi. Quloq oldi bezida yuza (**pars superficialis**) va chuqur qismi (**pars profunda**) tafovut qilinadi. Uning chuqur qismi pastki jag' shoxi orqasidagi chuqurlikda yotadi. Quloq oldi bezi yumshoq konsistensiyaga ega bo'lib, bo'laklari yaxshi ko'rinadi. U tuzilishi jihatidan murakkab alveolar bez bo'lib, tashqi tomondan biriktiruvchi to'qimali kapsula bilan o'ralgan. Uning tolalari bezni bo'lakchalarga ajratadi. Bez bo'lakchalari naychalari qo'shilishidan hosil bo'lgan quloq oldi bezining nayi (**ductus parotideus**, stenon nayi) bezning oldingi chekkasidan chiqadi. U chaynov mushaging ustidan yonoq ravog'idan 1—2 sm pastroqda yo'nalib, lunj mushagini teshib o'tadi va yuqori jag'ning ikkinchi katta oziq tishi sohasiga ochiladi. Chaynov mushaging yuzasida quloq oldi bezi nayi yonida ko'pincha qo'shimcha quloq oldi bezi (**glandula parotis accessoria**) yotadi.

Homila hayotining 6-haftasi o'rtasida lunjning ichki yuzasi epiteliyi ostida joylashgan mezenximaga o'sib kira boshlaydi va 8—9-haftada quloq tomonga o'sib borib, quloq oldi bezining nayi va bolaklarini hosil qiladi. Yangi tug'ilgan chaqaloqning quloq oldi bezi nisbatan katta, og'irligi 1,8 g bo'ladi. Bola 2

oylik bo'lganida so'lak ajrab chiqa boshlaydi. 4 oylikdan to 2 yoshgacha tez o'sib, og'irligi 9 g, 20 yoshda 30 g bo'ladi. Keyingi davrlarda bezning naylari shoxlanib, diametri kengayadi.

Jag' osti so'lak bezi (**glandula submandibularis**) murakkab alveolar-naysimon bez bo'lib, aralash tarkibli suyuqlik ishlab chiqaradi. U pastki jag' suyagi ostidagi chuqurchada (**fossa submandibularis**) joylashib, og'irligi 15 g. U yupqa kapsula bilan o'ralgan. Tashqi tomondan bezga bo'yin fassiyasining yuza qatlami va teri tegib turadi. Uning ustki yuzasi jag'-til osti mushagiga tegib tursa, medial yuzasi til osti-til va bigizsimon-til mushaklariga tegib turadi. Bezning umumiy nayi (**ductus submandibularis**, Vartanov nayi) oldinga tomon yo'nalib, til osti so'rg'ichiga til uzangisi yonida ochiladi.

Jag' osti bezi homila hayotining 6-haftasi oxirida birlamchi og'iz bo'shlig'ining pastki yon qismlari epiteliyidan hosil bo'lgan juft hujayra tizimchasi shaklida paydo bo'ladi. Bu tizimcha o'sib, jag' osti chuqurchasiga tushadi. Yangi tug'ilgan chaqaloqning jag' osti bezi og'irligi 0,84 g bo'ladi.

Til osti so'lak bezi (**glandula sublingualis**) ancha kichik bez bo'lib, og'irligi 5 g. U shilliq suyuqlik ishlab chiqaradi. Bez og'iz tubi shilliq pardasi ostida jag'-til osti mushagi ustida yotadi. Lateral tomondan bez pastki jag'ning ichki yuzasiga, medial tomondan engak-til osti, til osti-til va engak-til mushaklariga tegib turadi. Til osti bezi mayda bo'lakchalardan iborat bo'lib, ularning naychalari (**ductus sublingualis minores**) til osti burmasi bo'ylab ochiladi. Uning katta nayi (**ductus sublingualis major**) jag' osti bezi nayi bilan birga til osti so'rg'ichiga ochiladi.

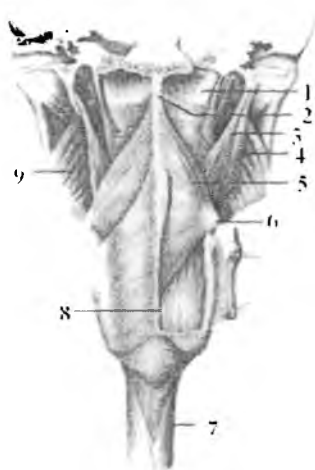
Til osti so'lak bezi homila hayotining 7-haftasi oxirlarida og'iz bo'shlig'i tubida joylashgan mayda bezlarning qo'shilishidan paydo bo'ladi. Yangi tug'ilgan chaqaloqda bezning og'irligi 0,42 g.

Halqum

Halqum (**pharynx**, 66-rasm) bosh va bo'yin sohasida joylashgan toq a'zo bo'lib, hazm va nafas tizimiga kiradi. U quyg'ichsimon shaklda bo'lib uzunligi 12—14 sm. Halqum yuqorida kalla asosiga (ensa suyagi halqum bo'rtig'i, ponasimon suyak qanotsimon o'simtasining medial plastinkasi) birikadi. Pastda u VI—VII bo'yin umurtqalari sohasida qizilo'ngachga o'tib ketadi. Kalla asosiga birikkan yuqori devorini halqum gumbazi (**fofnix pharyngis**) deyiladi. Halqumning orqa yuzasi bo'yin umurtqalari oldida joylashgan mushaklar va bo'yin fassiyasiga tegib turadi. Halqumning orqa devori bilan bo'yin fassiyasi o'rtasida bo'sh biriktiruvchi to'qima bilan to'lgan halqum orqa sohasi (**spatium retropharyngeale**) joylashgan. Halqumning ikki yon tomonida bo'yinning tomirli-nervli dastasi (uyqu arteriyasi, ichki bo'yinturuq vena va adashgan nerv) yotadi. Halqumning old tomonida burun bo'shlig'i, og'iz bo'shlig'i va hiqildoq joylashgan bo'lib, nafas yo'li hazm yo'li bilan kesishadi. Bu a'zolarga nisbatan halqumda uch: burun, og'iz va hiqildoq qismi tafovut qilinadi.

66-rasm. Halqum mushaklari (orqa tomondan ko'rinishi). 1-fascia pharyngobasillaris; 2-m. constrictor pharyngis superior; 3-m. stylopharyngeus; 4-m. stylohyoideus; 5-m. constrictor pharyngis medius; 6-os hyoideum; 7-esophagus; 8-m. constrictor pharyngis inferior; 9-m. pterygoideus medialis.

Halqumning burun qismi (**pars nasalis**) halqum gumbazi bilan yumshoq tanglay o'rtasida joylashgan. U o'ng va chap xonalar vositasida burun bo'shlig'i bilan tutashgan. Halqum gumbazini orqa devorga o'tish joyida limfoid to'qima to'plami — halqum murtagi (**tonsilla pharygealis**) joylashgan. Halqumning burun qismini yon devorida eshituv nayining halqum teshigi (**ostium pharyngeum tubae auditivae**), uning ust va orqa tomonida eshituv nayi bo'rtiq maydoni (**torus tubarius**) joylashgan. Eshituv nayi halqumni o'rta quloq bilan qo'shib turadi. Nay teshigi bilan tanglay chodiri o'rtasida limfoid to'qima to'plami — nay murtagi (**tonsilla tubaria**) joylashgan.



Halqumning og'iz qismi (**pars oralis**) tanglay chodiri bilan hiqildoqqa kirish teshigi o'rtasida joylashgan. Bu qism old tomondan tomoq teshigi vositasida og'iz bo'shlig'i bilan qo'shiladi. Halqumning og'iz qismida til ildizi sohasida til murtagi (**tonsilla lingualis**) va juft tanglay murtagi (**tonsilla palatina**) joylashgan. Halqumning burun va og'iz qismida halqa shaklida joylashgan ikkita juft va ikkita toq murtaklar to'plamini Pirogov-Valdeyer limfo-epitelial halqasi deb ataladi.

Halqumning hiqildoq qismi (**pars laryngea**) hiqildoqning orqasida hiqildoqqa kirish teshigidan qizilo'ngachgacha davom etadi. Hiqildoqqa kirish teshigi yuqori tomondan hiqildoq usti tog'ayi (**cartilago epiglottica**) yon tomondan cho'michsimon-hiqildoq usti burmalari, past tomondan cho'michsimon tog'aylar bilan chegaralangan. Halqumning hiqildoq qismida noksimon cho'ntaklar (**recessus piriformis**) joylashgan. Halqumning qizilo'ngachga o'tish sohasi toraygan bo'lib **constrictio pharyngoesophagealis** deyiladi.

Ovqat yutgan vaqtda halqumning burun qismi boshqa qismlaridan tanglay chodiri bilan ajralib turadi. Hiqildoq usti tog'ayi esa hiqildoqqa kirishni berkitadi va ovqat luqmasi qizilo'ngachga o'tib ketadi.

Halqum devori quyidagi qavatlardan iborat:

Shilliq qavat (**tunica mucosa**) halqum devorini ichki tomondan qoplab, yuqori qismida fibroz parda bilan birikkani uchun burmalar hosil qilmaydi.

U burun qismida ki prikli epiteliy bilan, pastki qismlarida ko'p qavatli yassi epiteliy bilan qoplangan. Unda shilliq bezlari bo'lib, ularning suyuqligi ovqat yutgan vaqtda ovqat luqmasini sirpanishini ta'minlaydi.

Fibroz parda (**tunica fibrosa**) yoki halqum bazillar fassiya (**fascia pharyngobasilaris**) halqumning yuqori qismida rivojlangan. Bu qavat zich biriktiruvchi to'qimadan tuzilgan yupqa qatlam bo'lib, shilliq osti asosining o'rmini egallaydi. U halqumni bosh suyagi asosini tashqi yuzasiga tortib turadi. Halqumning hiqildoq qismida esa bu qatlam bo'sh shilliq osti asos (**tela submucosa**) shaklida bo'ladi.

Mushak qavat (**tunica muscularis**) ko'ndalang-targ'il mushaklardan tuzilgan bo'lib ikki: halqumni qisuvchi va ko'taruvchi guruhlarga bo'linadi. Halqumning qisuvchi mushaklari uchta:

Halqumning yuqori qisuvchi mushagi (**m.constrictor pharyngis superior**) ponasimon suyakning qanotsimon o'simtasini medial plastinkasidan, uning ilmog'i bilan pastki jag' o'rtasidagi fibroz parda, pastki jag'ning jag'-til osti chizig'i va til ildizidan tilning ko'ndalang mushagining davomi shaklida boshlanadi. Mushak tolalari orqaga va pastga yo'nalib halqumning orqa yuzasida qarama-qarshi mushak bilan birikib chok hosil qiladi.

Halqumning o'rta qisuvchi mushagi (**m.constrictor pharyngis media**) til osti suyagining katta va kichik shoxlaridan boshlanib, yuqoriga va pastga yelpig'ichga o'xshab yoyilib halqumning orqa yuzasiga yo'naladi. U qarama-qarshi tomondagi mushak bilan birikib chok hosil qiladi. Bu mushakning yuqori chekkasi yuqori qisuvchi mushakning pastki qismi tolalarini yopib turadi.

Pastki qisuvchi mushak (**m.constrictor pharyngis inferior**) hiqildoqning qalqonsimon va uzuksimon tog'aylarining lateral yuzasidan boshlanadi. Uning tolalari yelpig'ichga o'xshab orqaga yoyilib, yuqoriga, gorizonta va pastga qarab yo'naladi va o'rta qisuvchi mushakni pastki qismini yopadi. Ikki tomondagi mushak halqumning orqa yuzasida o'zaro birikib, halqum chokini (**raphe pharyngis**) hosil qilishda ishtirok etadi.

Halqumni ko'taruvchi yoki bo'ylama mushaklari ikkita:

1. Bigizsimon-halqum mushagi (**m. stylopharyngeus**) bigizsimon o'simtadan boshlanib, mushak tolalari pastga va oldinga yo'naladi. Yuqoriga va pastki halqumni qisuvchi mushaklar o'rtasidan o'tib halqum devoriga birikadi.

2. Tanglay-halqum mushagi (**m. palatopharyngeus**) tanglay chodiridan boshlanib, halqum devoriga birikadi.

Halqum mushaklari ovqatni yutishda ishtirok etadi. Halqum bo'shlig'iga ovqat luqmasi tushgan vaqtda uning bo'ylama mushaklari halqumni yuqoriga ko'taradi. Halqumni qisuvchi mushaklar esa yuqoridan pastga tomon birin-ketin qisqarib ovqat luqmasini qizilo'ngach tomon yo'naltiradi.

Biriktiruvchi to'qimali parda (**tunica adventitia**) halqumni mushak qavatini tashqaridan o'rab, qo'shni a'zoldan ajratib turadi.

Halqum homila hayotining 5—6-haftasida ichak nayining bosh qismidan rivojlanadi. Bu davrda bosh ichakning yon tomonlarida 4 juft jabra cho'ntaklari hosil bo'lib, shu cho'ntaklarning 2 jufti halqum devorining hosil bo'lishida ishtirok etadi. Bosh ichakning markaziy qismi yassilashib birlamchi halqumga aylanadi.

Yangi tug'ilgan chaqaloqning halqumi nisbatan keng va qisqa bo'lib, uzunligi 3 sm, kengligi 2,1—2,5 sm, oldingi-orqa o'lchami 1,8 sm, shakli quyg'ichsimon bo'ladi. Pastki chegarasi III—IV bo'yin umurtqalararo disk sohasida qizilo'ngachga o'tib ketadi. Devori yupqa. Eshituv nayining halqum teshigi yoriq shaklida va ochiq, qattiq tanglayga yaqin joylashadi. Eshituv nayining bo'rtiq maydoni yaxshi rivojlanmagani uchun o'rta quloqqa infeksiya kirishi mumkin. Bola 2—4 yoshlarga kirganida nay teshigi yuqoriga surilib, 12—14 yoshlarda aylanma shaklni oladi. Halqumning burun qismi bola 2 yoshga kirganida 2 barobar kattalashadi. Emizikli bolada yumshoq tanglay past, hiqildoq usti tog'ayi yuqori joylashgani va og'iz bo'shlig'i tubining tuzilishi ularga bir vaqtda ovqat yutish va nafas olish imkonini beradi. Bola o'sishi bilan birga halqumning o'lchamlari ham kattalashadi. Halqumning qismlari bir xil o'smaydi. Erta bolalik davrida bolaning burun bo'shlig'i o'sishi munosabati bilan halqum gumbazining shakli o'zgaradi. Yuqori va orqa devor o'rtasida burchak hosil bo'ladi. Halqumning burun qismi 3 yoshdan 7 yoshgacha tez o'sadi, so'ng 12 yoshgacha o'sish sekinlashadi. Halqumning tuzilishi 16 yoshda kattalarnikiga o'xshab qoladi. Uning pastki chegarasi ikkinchi bolalik davri oxirida V—VI bo'yin umurtqalararo tog'ay sohasigacha tushadi.

Qizilo'ngach

Qizilo'ngach (**oesophagus**) oldindan orqaga biroz yassilangan nay bo'lib, ovqat luqmasini halqumdan me'daga o'tkazib beradi. Uning uzunligi 25—30 sm. Qizilo'ngach VI—VII bo'yin umurtqalari sohasidan boshlanib, X—XI ko'krak umurtqalarining chap tomonida me'daning kirish qismiga o'tib ketadi. Unda uch: bo'yin, ko'krak va qorin qismlari tafovut qilinadi.

Qizilo'ngachning bo'yin qismi (**partes cervicalis**) VII bo'yin umurtqasi sohasiga to'g'ri keladi. Uning old tomonida kekirdak, orqasida umurtqa pog'onasi, yon tomonlarida esa orqaga qaytuvchi hiqildoq nervi va umumiy uyqu arteriyasi joylashgan.

Qizilo'ngachning ko'krak qismi (**partes thoracica**) eng uzun qismi bo'lib, orqa ko'ks oralig'ida umurtqa pog'onasining oldida joylashgan. U IX ko'krak umurtqasi sohasida biroz chapga va oldinga yo'nalib, umurtqa pog'onasidan uzoqlashadi. Uning ko'krak qismining old tomonida IV ko'krak umurtqasigacha bo'lgan sohada kekirdak joylashsa, IV ko'krak umurtqasi sohasida aorta ravog'i, IV—V ko'krak umurtqasi sohasida esa chap bosh bronx kesib o'tadi. Qizilo'ngach ko'krak qismining pastki bo'lagi oldingi yuzasida chap, orqa yuzasida esa o'ng adashgan nerv joylashadi.

Qizilo'ngachning qorin qismi (**partes abdominalis**) 1—3 sm bo'lib, jigar chap bo'lagining orqa yuzasiga tegib turadi.

Qizilo'ngachning uchta anatomik toraymasi bo'lib, ularning birinchisi VI—VII bo'yin umurtqasi sohasida halqumning qizilo'ngachga o'tish joyida (**constrictio pharyngoesophagealis**), ikkinchisi IV—V ko'krak umurtqasi sohasida, qizilo'ngachning chap bosh bronx bilan kesishgan joyida bronxial

torayma (**constrictio bronchialis**), uchinchisi qizilo'ngachning diafragmadan o'tgan joyida diafragmal torayma (**constrictio phrenica**).

Bundan tashqari, qizilo'ngachda ikkita fiziologik torayma ham bor: 1. Aortal torayma qizilo'ngachning aorta bilan kesishgan joyida. 2. Kardial torayma qizilo'ngachning me'daga o'tish joyida.

Qizilo'ngachning devori quyidagi qavatlardan iborat:

Shilliq qavat (**tunica mucosa**) nisbatan qalin bo'lib, unda yaxshi bilingan mushak qatlami bor. U ichki tomondan ko'p qavatli yassi epiteliy bilan qoplangan. Shilliq pardada bo'ylama burmalar, a'zo bo'shlig'iga ochiladigan qizilo'ngachning shilliq ishlab chiqaruvchi bezlari (**glandulae oesophageae**) va yakka-yakka limfoid tugunchalari bor.

Shilliq osti qavat (**tela submucosa**) yaxshi rivojlangan bo'lgani uchun shilliq qavatda bo'ylama burmalar hosil qiladi va qizilo'ngachning ko'ndalang kesmasida uning bo'shlig'i yulduzsimon shaklda ko'rinadi. Bo'ylama burmalar ovqat luqmasi o'tgan vaqtda tekislanib, qizilo'ngach bo'shlig'i kengayadi.

Mushak qavat (**tunica muscularis**) ikki: tashqi bo'ylama va ichki aylanma qavatdan tashkil topgan. Qizilo'ngachning yuqori qismida mushak qavati ko'ndalang-targ'il mushaklardan iborat bo'lib, o'rta qismida sekin-asta silliq mushak bilan almashadi. Pastki qismi esa silliq mushak tolalaridan tuzilgan bo'lib, me'da devoriga davom etadi. Bo'ylama mushak tolalarining qisqarishi uni kengaytirsa, halqasimon mushak tolalari toraytiradi.

Tashqi biriktiruvchi to'qimali qavat (**tunica adventitia**) yumshoq tolali biriktiruvchi to'qimadan tashkil topgan.

Homila hayotining 4-haftasida oldingi ichakning halqumdan pastki qismi torayib qizilo'ngachga aylanadi. Dastlab qizilo'ngach juda qisqa bo'ladi, keyinchalik me'da pastga tushishi munosabati bilan uzayadi va me'daga o'tish joyida torayadi. Taraqqiyotning boshlang'ich davrida qizilo'ngach mushaklari mezenximadan rivojlangan silliq mushak tolalaridan iborat bo'lsa, halqum pardasi yorilganidan so'ng uning yuqori qismini mezodermadan rivojlangan ko'ndalang-targ'il mushaklar qoplaydi.

Rentgen Anatomiya. Qizilo'ngach orqa ko'ks oralig'ida joylashib, halqum bilan me'dani ulab turuvchi naydan iborat. Bariy bilan to'latilgan qizilo'ngach kengligi 1,5—4 sm bo'lgan uzun tasmasimon soya beradi. Halqum bilan qizilo'ngachning yuqori qismi bariy bilan bir butunday to'ladi va to'g'ri proyeksiyada to'qmoq shaklda, yon proyeksiyada esa noto'g'ri quyg'ich shaklida ko'rinadi. Ular o'rtasidagi chegara to'g'ri proyeksiyada halqumning toraygan joyining qizilo'ngachning to'g'ri soyasiga o'tish sohasida. Yon proyeksiyada kontrastlangan qizilo'ngachning soyasi umurtqa pog'onasi va kekirdakning havo ustuni o'rtasida joylashadi. Qiya proyeksiyada qizilo'ngach umurtqa pog'onasi bilan yurak o'rtasida yotadi. Qizilo'ngachning uchta toraymasi bor. Rentgenologik ko'rinishda toraymalar qizilo'ngach bo'shlig'ining biroz toraygan qismi shaklida ko'rinib, doim bir xil bo'lmay, o'zgaruvchidir. Uchta asosiy toraymadan tashqari, me'daga o'tish joyida ham torayma ko'rinadi.

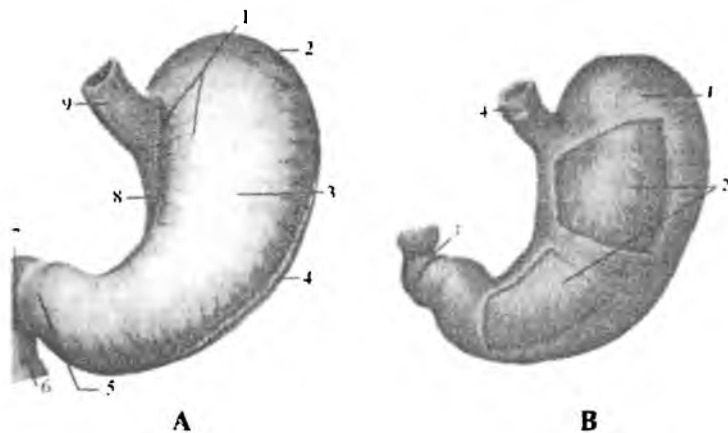
Qizilo'ngachning shilliq pardasida 2—4 parallel joylashgan bo'ylama burmalar rentgenogrammada bor bo'yiga ko'rinadi.

Homila hayotining 4-haftasidan boshlab oldingi ichakning halqumdan pastki qismi torayib qizilo'ngachga aylanadi. Dastlab qizilo'ngach juda qisqa bo'lib, keyinchalik me'da pastga tushishi munosabati bilan uzayadi. Taraqqiyotning boshlang'ich davrlarida qizilo'ngach mushaklari mezenximadan rivojlangan silliq mushak tolalaridan iborat bo'lib, halqum pardasi yorilganidan so'ng uning yuqori qismini mezodermadan rivojlangan ko'ndalang-targ'il mushak qoplaydi.

Yangi tug'ilgan chaqaloqning qizilo'ngachi uzunligi 10—12 sm, kengligi 2 oygacha 4—9 mm bo'lib, anatomik toraymalari yaxshi bilinmaydi. 2—6 oylik bolada uning bo'shlig'i kengligi 8,5—12 mm, 6 yoshdan so'ng 13—18 mm bo'ladi. Yangi tug'ilgan chaqaloqda uning boshlanish joyi III—IV bo'yin umurtqalari o'rtasidagi tog'ay disk sohasida bo'lsa, 2 yoshda IV—V, 15 yoshda VI—VII bo'yin umurtqalari sohasiga tushadi. Uning pastki chegarasi X ko'krak umurtqasi sohasida bo'lib, yoshga qarab kam o'zgaradi. Bola 2 yoshga to'lgunicha qizilo'ngach quyg'ichsimon shaklda bo'ladi. Bolalikning ikkinchi davrida u tez o'sib uzunligi ikki marta (20—22 sm) kattalashadi. Yangi tug'ilgan chaqaloqda qizilo'ngachning shilliq qavati nozik va silliq bo'lib, bir yoshgacha bezlari yaxshi rivojlanmaydi. Shilliq va shilliq osti qavatlar qon tomirlarga boy bo'lib, 2—3 yoshda shilliq qavatida bo'ylama burmalar paydo bo'ladi. Ikkinchi bolalik davrida shilliq qavatda juda ko'p shoxlangan naysimon bezlar paydo bo'ladi. Mushak qavati yangi tug'ilgan chaqaloqda yaxshi rivojlanmagan, yupqa bo'ladi, 12—15 yoshgacha tez o'sadi, so'ng aytarli o'zgarmaydi.

Me'da

Me'da (**ventriculus seu gaster**) hazm nayining eng kengaygan (67-rasm) qismi hisoblanadi. Me'da qorin bo'shlig'ining yuqori qismida, diafragma va jigar ostida joylashadi. Uning 3/4 qismi chap qovurg'a osti, 1/4 qismi qorin usti sohasida turadi. Me'dada oldingi va orqa devor (**paries anterior et posterior**) tafovut qilinadi. Devorlarning o'zaro birikishidan yuqoriga va o'ng tarafa qaragan me'daning kichik egriligi (**curvatura ventriculi minor**), pastga va chap tarafa qaragan me'daning katta egriligi (**curvatura ventriculi major**) hosil bo'ladi. Kichik egrilikning pastki qismida burchak o'ymasi (**incisura angularis**) bor. Kichik egrilikning yuqori qismida qizilo'ngachning me'daga o'tish teshigi (**ostium cardiacum**) joylashgan bo'lib, u me'daning bu teshikka yondosh qismi (**pars cardiaca**) deb ataladi. Bu qism chap tomonga gumbaz shaklida ko'tarilib, me'da tubini (gumbazini) (**fundus** yoki **fornix**) hosil qiladi. Me'daning o'ng toraygan qismi chiqish qismi (**pars pylorica**) deb ataladi. Unda ikki qism: kengaygan chiqish g'ori (**antrum pyloricum**) va tor chiqish kanali (**canalis pyloricus**) tafovut qilinadi. Me'daning o'n ikki barmoq ichakka o'tish yerida chiqish teshigi (**ostium pyloricum**) joylashgan. Me'daning tubi bilan chiqish qismi o'rtasidagi soha me'da tanasi (**corpus ventriculi**) deb ataladi.



67-rasm. A. Me'da (old tomondan ko'rinishi). 1-pars cardiaca; 2-fundus ventriculi; 3-corpora ventriculi; 4-curvatura ventriculi major; 5-pars pylorica; 6-pars descendens duodeni; 7-pars superior duodeni; 8-curvatura ventriculi minor; 9-oesophagus. B. Me'daning mushak qavati. 1-stratum circularae; 2-fibrae obliquae; 3-pilorik qismni 12 barmoqli ichakka o'tish joyi; 4-oesophagus.

Katta odam me'dasining o'lchamlari o'zgaruvchan. Uning uzunligi bo'sh holatda 18—20 sm, katta va kichik egrilik o'rtasidagi masofa (kengligi) 7—8 sm, o'rtacha hajmi 3 l.

Me'daning devori quyidagi qavatlardan iborat:

Shilliq qavat (**tunica mucosa**) kulrang pushti rangli bo'lib, bir qavatli silindrsimon epiteliy bilan qoplangan. Shilliq qavatning qalinligi 0,5—2,5 mm. Unda shilliq parda mushak qatlami (**lamina muscularis mucosae**) borligi va shilliq osti asosi yaxshi rivojlangani uchun turli yo'nalishdagi burmalar (**plicae gastricae**) hosil bo'ladi.

Burmalar kichik egrilik bo'ylab bo'ylamasiga yo'nalib me'da yo'lini (**canalis gastricus**) hosil qiladi. Bu yo'l me'daning kirish va chiqish qismlarini o'zaro bog'laydi. Me'daning qolgan qismlarida burmalar yulduzsimon shaklda bo'ladi. Uning **ostium pyloricum** sohasida burmalar halqa shaklida bo'lib klapani (**valvula pylorica**) hosil qiladi. Burmalarning ichida uncha katta bo'lmagan (1—6mm) me'da maydonchalari (**areae gastricae**) ko'tarilib turadi. Bu maydonchalarning yuzasida ko'p sonli (35 mln ga yaqin) me'da bezlarining teshiklari ochiladigan me'da chuqurchalari (**foveolae gastricae**) joylashgan. Me'da bezlari joylashishiga qarab uch guruhga bo'linadi: 1.Me'daning kardial qismidagi bezlar (**glandulae cardiacaе**). 2.Me'daning tanasi va gumbaz qismidagi xususiy bezlar (**glandulae gastricae propriae**) ikki xil hujayralardan iborat. Asosiy hujayralar pepsinogen fermenti ishlab chiqarsa, qo'shimcha hujayralar xlorid kislotasi ishlab chiqaradi. 3.Me'daning chiqish qismidagi bezlar (**glandulae pyloricae**). Bu bezlar ovqatni me'dada kimyoviy parchalovchi suyuqlik — me'da shirasi ishlab chiqaradi. Me'da shirasi ta'sirida me'dada oqsil, qisman yog' parchalanadi.

Bundan tashqari, me'da shilliq pardasi qon ishlab chiqarishga ta'sir qiluvchi antianemik modda ham ishlab chiqaradi.

Shilliq osti qavat (**tela submucosa**) nisbatan qalin va harakatchan bo'lgani uchun shilliq qavat burmalar hosil qiladi.

Mushak qavat (**tunica muscularis**, 67-rasm B) uch qavat silliq mushakdan iborat: tashqi bo'ylama qavat (**stratum longitudinale**) qizilo'ngach bo'ylama mushak qavatining davomi bo'lib, ko'proq kichik va katta egriliklar bo'ylab joylashgan. O'rta halqasimon qavat (**stratum circulare**) tashqi qavatga nisbatan kuchli rivojlangan. U qizilo'ngach halqasimon mushak qavatining bevosita davomi bo'lib, me'daning chiqish qismida qalinlashib qisqichni (**m. sphincter pylori**) hosil qiladi. Ichki qiyshiq tutamlar (**fibrae obliquae**) bo'lib, me'daning kardial qismidan boshlanib, oldingi va orqa devorlarga yo'naladi.

Tashqi seroz qavat (**tunica serosa**) qorinpardaning visseral varag'idan hosil bo'lib, me'dani hamma tomondan o'raydi. Bu parda me'da bilan qo'shni a'zolar o'rtasida boylamlar hosil qiladi. Bunday boylamlarga jigar bilan me'da kichik egriligi o'rtasidagi jigar-me'da boylami (**lig. hepatogastricum**) me'da bilan taloq o'rtasidagi me'da-taloq boylami (**lig. gastrolienale**), me'da bilan ko'ndalang chambar ichak o'rtasidagi me'da-chambar ichak boylamlari (**lig. gastro-colicum**) kiradi.

Rentgenoanatomiyasi. Me'daning rentgenologik ko'rinishi o'ziga xos xususiyatlarga ega bo'lib, uning faoliyatiga, odam konstitutsiyasiga va jinsiga bog'liq ravishda o'zgarib turadi. Rentgenogrammada me'daning gumbazi tafovut qilinib u havo bilan to'la. Havo pufagidan pastroqda qizilo'ngachning me'daga o'tish joyi — kardiya joylashgan. Undan pastga tomon vertikal holatda me'daning tanasi ko'rinadi. Tananing pastki qismi bukilib, gorizontol yoki qiya ko'tarilgan antral yoki pilorik qismiga o'tadi. Me'daning hazm qilish va harakat faoliyatiga qarab, gumbazi va tanasidan hosil bo'lgan hazm qopchasi (**saccus digestorius**), pilorik qismi va pilorusdan hosil bo'lgan chiqaruv kanali (**canalis egestorius**) tafovut qilinadi. Me'daning shakli va joylashishi odam gvdasining tuzilishiga bog'liq. Uning quyidagi turlari uchraydi:

1. Qarmoq shaklidagi me'da (80% holatda) normosteniklarda uchraydi. Bunday shaklli me'da vertikal joylashib, o'ng tomonga bukiladi. Hazm qopi bilan chiqaruv kanali o'rtasida yuqoriga ochilgan o'tkir burchak hosil qiladi. Bunday me'daning havo pufagi yarimshar shaklida bo'ladi.

Shox shaklidagi me'da gi persteniklarda uchraydi va diafragma yuqori turgani uchun yuqori va qiya joylashadi. Havo pufagi katta bo'lmay, shaming bir qismi shaklida bo'ladi. 3. Uzaytirilgan qarmoq yoki paypoq shaklidagi me'da asteniklarda uchraydi. Bunday me'daning tanasi uzun bo'lib, pilorik qismi yuqoriga tez ko'tariladi. Havo pufagi bo'ylamasiga cho'zilgan noksimon shaklda bo'ladi. Me'daning shakli yoshga va jinsga ham bog'liq bo'ladi: ayollarda ko'pincha uzaytirilgan paypoq shaklidagi me'da uchrasa, bolalar va qariyalarda shox shaklidagisi uchraydi. Ozigina bariy me'daning ichki yuzasini yupqa qatlam bilan qoplaganda, uning shilliq pardasidagi burmalar ko'rinadi. Bunda bariy burmalar oralig'ida to'planib, ularning ko'rinishi shilliq

pardaning mo'tadil holatdagi ko'rinishiga mos keladi. Burmalar me'da gumbazi va sinusi sohasida keng (10 mm gacha) va baland bo'ladi. Me'daning antral qismida burmalar mushak qavat qisqargan vaqtda paydo bo'lib, kengligi ikki barobar kichik, yo'nalishi qisqarish fazasiga bog'liq bo'ladi. Kichik egrilik bo'ylab bo'ylama burmalar joylashgan. To'rt haftalik homilaning ovqat hazm qilish kanali sodda tuzilgan bo'lib, me'da va ichak nayi diafragma ostida yotadi va uning kengligi hamma qismida bir xil bo'ladi. Taraqqiyotning keyingi davrlarida me'da hosil bo'ladigan qismi boshqa qismlarga nisbatan kengligiga, qolgan qismlari esa bo'yiga tez o'sadi. Me'da dastlab duk shaklida bo'lib, so'ngra uning katta va kichik egriligi hosil bo'ladi. Katta egriligi orqaga qaragan bo'lib, **mesenterium dorsale** vositasida tananing orqa devoriga, kichik egrilik esa oldinga yo'nalib **mesenterium ventrale** vositasida birikkan. Uning yuzalari o'ng va chap tomonga qaragan. Taraqqiyotning ikkinchi oyida me'da pastga tushib, bo'ylama o'q atrofida aylanishi natijasida uning chap yuzasi oldinga, o'ngi esa orqaga aylanib, gorizontol holatni oladi. Me'da shilliq pardasi epiteliyi va bezlari birlamchi ichak entodermasidan, qolgan qavatlarlari esa mezenximadan rivojlanadi.

Yangi tug'ilgan chaqaloq me'dasi umurtqa pog'onasining chap tomonida joylashgan bo'lib, uning tubi, kirish va chiqish qismlari yaxshi bilinmaydi. Unda me'da silindr, shox va qarmoq shakllarda uchraydi. Yangi tug'ilgan chaqaloq me'dasi uzunligi 5 sm, kengligi 3 sm bo'lsa, emizikli davr so'ngida uzayib uzunligi 9 sm, kengligi 7 sm bo'ladi. Yangi tug'ilgan chaqaloq me'dasining hajmi 50 sm³ bo'lsa, 10 kundan keyin 80 sm³, bir yoshda 250—300 sm³, 10—12 yoshda 1300—1500 sm³ga yetadi. Bola hayotining 4—6-oylarida me'daning chiqish qismi, 10-oyida esa tubi bilina boshlaydi. Me'daning kirish qismi 8 yoshda to'liq tuzilishga ega bo'ladi. Bolalikning ikkinchi davri oxirida me'da kattalarnikiga o'xshash shaklni va joyni egallaydi. Yangi tug'ilgan chaqaloqda meda shilliq qavatni nisbatan qalin bo'lib, burmalari kam va baland bo'ladi. Me'daning naysimon bezlari qisqa va teshigi keng. Me'da bezlari yaxshi takomillashmagani uchun bolada 2,5 yoshgacha xlorid kislotasi ishlab chiqarilmay, faqat xloridlar ajratadi. Yangi tug'ilgan chaqaloq me'dasining mushak qavatni bo'sh, tashqi bo'ylama qavat yupqa, katta egrilikda ko'proq bo'ladi. Yaxshi rivojlangan halqasimon qavatni chiqish teshigi atrofida ko'payib qisqichni hosil qiladi. Bola 5 yoshga borganida me'da devori kattalarnikiga o'xshash tuzilishga ega bo'lib, mushak qavatni 15 — 20 yoshlarda kuchayib ketadi.

Ichaklar taraqqiyoti

Homila hayotining birinchi oyi oxirida birlamchi ichak nayi me'dadan to kloakagacha cho'zilgan bo'lib, ikkita: ventral va dorsal tutqichlari bo'ladi. Taraqqiyotning erta davrida oldingi tutqich yo'qolib ketadi. 5-haftada ichak tez o'sib uzayadi va oldinga qarab turtib chiqqan qovuzloq hosil qiladi. Ichak qovuzlog'ida tushuvchi va ko'tariluvchi tizzalari tafovut qilinadi. Qovuzloqning uchiga uni kindik bilan bog'lovchi tuxum sarig'i nayi ochiladi. Tez orada bu

nay atrofiyaga uchraydi va ichakning tana oldingi devori bilan aloqasi yo'qoladi. Agar bu nay yo'qolmasa, bu yerda umrbo'yi ko'r o'simta (**diverticulum**) anomaliya sifatida saqlanib qoladi va Mekkel diverticuli deyiladi. Me'da aylangan vaqtda ko'tariluvchi tizzaning boshlanish joyida kichkina bo'rtma, bo'lajak ko'richak paydo bo'ladi. Pastga tushuvchi tizzaning boshlang'ich qismidan o'n ikki barmoq ichak, qolgan qismidan esa ingichka ichak rivojlanadi. Taraqqiyotning keyingi davrida tushuvchi tizzaning tez o'sishi natijasida ingichka ichak qovuzloqlari hosil bo'ladi. Birlamchi ko'richak o'ng tomonga jigar ostiga suriladi, tushuvchi va ko'tariluvchi tizzalar tutqichlari o'zaro kesishadi. Keyingi bosqichlarda qovuzloqning ko'tariluvchi tizzasi o'sib, ko'richak pastga tushadi va chamber ichak qismlari paydo bo'ladi. Ichak nayining orqa qismidan tushuvchi chamber ichak, S-simon ichak va to'g'ri ichak rivojlanadi.

Ingichka ichak

Ingichka ichak (**intestinum tenue**) hazm nayining eng uzun qismi bo'lib, me'da bilan yo'g'on ichakning (me'daning chiqish qismi bilan ileosekal qopqoq) o'rtasida yotadi. Uning uzunligi tirik odamda 2,2 m dan 4,4 m gacha, murdada esa 5—6 m, ko'ndalang o'lcham boshlanish joyida 4,7 sm bo'lsa, oxirida 2,5—2,7 sm bo'ladi. Ingichka ichakda so'lak va me'da shirasi ta'sirida maydalangan ovqat bo'tqasi ichak shirasi, me'da osti bezi shirasi va o't ta'sirida parchalanadi. Bu yerda parchalangan ozuqa moddalar qon va limfa tomirlariga so'riladi. Ingichka ichakda uch qism: o'n ikki barmoq ichak, och ichak va yonbosh ichak tafovut qilinadi. Och va yonbosh ichakda ichak tutqichi bo'lgani uchun ingichka ichakning tutqichli qismi deyiladi.

O'n ikki barmoq ichak (**duodenum**) ingichka ichakning boshlang'ich qismi bo'lib, uning uzunligi tirik odamda 17—21 sm, murdada 25—30 sm, ko'proq taqa, kamroq halqa shaklida bo'ladi. O'n ikki barmoq ichak qorin bo'shlig'ining orqa devorida I—III bel umurtqalari sohasida me'da osti bezi boshini o'ragan holatda joylashadi. Unda to'rt: yuqori, pastga tushuvchi, gorizontal va ko'tariluvchi qismlari tafovut qilinadi.

Yuqori qismi (**pars superior**) me'daning chiqish qismidan boshlanib, uzunligi 4—5 sm bo'lib, o'ng tomonga yo'naladi. U XII ko'krak yoki I bel umurtqasining o'ng tomonida me'daning chiqish qismidan boshlanadi. O'ngga, biroz orqaga va yuqori tomonga yo'nalib, o'n ikki barmoq ichakning yuqori burilish burchagini (**flexura duodeni superior**) hosil qilib pastga tushuvchi qismiga o'tadi.

Pastga tushuvchi qismining (**pars descendens**) uzunligi 8—10 sm bo'ladi. I bel umurtqasi sohasida boshlanib, pastga tomon tushadi. III bel umurtqasi sohasida chapga burilib, o'n ikki barmoq ichakning pastki burilish burchagini (**flexura duodeni inferior**) hosil qilib, gorizontal qismiga o'tadi.

Gorizontal qismi (**pars horizontalis**) pastki o'n ikki barmoq ichak burilish burchagidan chapga tomon yo'nalib, III bel umurtqasi tanasi sohasida yuqoriga ko'tarilib, ko'tariluvchi qismiga davom etadi.

Ko'tariluvchi qismi (**pars ascendens**) II bel umurtqasi tanasining chap chekkasi sohasida o'n ikki barmoq-och ichak burilish burchagi (**flexura duodenojejunalis**) hosil qilib, och ichakka o'tib ketadi.

O'n ikki barmoq ichakni qorin parda boshlanish va oxirgi qismlari har tomondan o'rasa, qolgan qismlari qorinparda orqasida yotadi. O'n ikki barmoq ichakning shilliq pardasida halqa shaklidagi burmalar (**plicae circularis**) hamda pastga tushuvchi qismining medial devorida joylashgan bo'ylama burma (**plica longitudinalis duodeni**) bor. Bu burmaning pastki qismidagi o'n ikki barmoq ichakning katta so'rg'ichiga (**papilla duodeni major**) umumiy o't yo'li va me'da osti bezi nayi, undan yuqoriroqda joylashgan kichik so'rg'ichga (**papilla duodeni minor**) me'da osti bezining qo'shimcha nayi ochiladi. Bundan tashqari, o'n ikki barmoq ichak bo'shlig'iga uning shilliq osti asosida joylashgan xususiy bezlari (**glandulae duodenales**) ham ochiladi.

Rentgenoanatomiyasi. O'n ikki barmoq ichak me'daning bevosita davomidir. Uning shakli o'zgaruvchan bo'lib, 60% holatda taqasimon, 25% holatda halqa shaklida, 15% holatda U shaklida uchraydi. Odamda o'n ikki barmoq ichakning uzunligi va kengligi uning tonusiga bog'liq bo'lib, rentgenologik ko'rinishda uzunligi 9-30 sm, kengligi 1,5-4 sin bo'ladi. O'n ikki barmoq ichak to'rt qismdan iborat. Uning I bel umurtqasi sohasida joylashgan yuqori qismi ampula (piyozcha) va ampuladan keyingi yuqori gorizontal qismdan iborat. Rentgenologik ko'rinishda o'n ikki barmoq ichakning piyozchasi uchburchak shaklida soya beradi. Uchburchakning asosi me'daning chiqish qismiga qaragan bo'lib, undan torayma bilan ajragan bo'ladi. Uchi esa o'n ikki barmoq ichak shilliq pardasining birinchi halqasimon burmasi sohasiga to'g'ri keladi. Piyozcha yuqori va past tomondan yumaloq bo'rtmalar shaklidagi cho'ntaklar hosil qilib tugaydi. O'n ikki barmoq ichak rentgen ko'rinishi uning shilliq pardasi burmalariga bog'liq. Piyozcha sohasida burmalar bo'lmagani uchun uning ko'rinishi tekis, ichakning boshqa qismlarida esa ko'ndalang burmalar kontrast massaning burmalararo oraliqqa oqishi hisobiga tishli ko'rinish hosil qiladi.

Yangi tug'ilgan chaqaloq o'n ikki barmoq ichagi halqa yoki II shaklida bo'lib, uzunligi 7,5—10 sm bo'ladi. Boshlanish joyi va oxiri I bel umurtqasi sohasida joylashgan. Besh oylik bolada o'n ikki barmoq ichakning yuqori qismi XII ko'krak umurtqasi sohasida joylashgan. Unda pastga tushuvchi va ko'tariluvchi qismlari paydo bo'ladi. Bola hayotining birinchi yilida o'n ikki barmoq ichakda to'rt: yuqori, pastga tushuvchi, gorizontal va ko'tariluvchi qismlari tafavut qilinadi. Bolalarda u harakatchan bo'lib tez o'sishi 5 yoshgacha davom etadi, keyinchalik sekinlashadi. Bola 7 yoshga to'lganida pastga tushuvchi qismi II bel umurtqasigacha, 12 yoshda undan pastroqqa tushib joylashishi kattalarnikiga o'xshab qoladi. Yangi tug'ilgan chaqaloq o'n ikki barmoq ichagi bezlari uncha katta bo'lmay, nisbatan kam shoxlangan bo'ladi. Bola hayotining birinchi yilida bu bezlar tez o'sadi.

Ingichka ichakning tutqichli qismi o'n ikki barmoq ichakning davomi bo'lib, ko'ndalang chamber ichak va uning tutqichidan pastda, old tomondan

katta charvi bilan yopilgan, 14—16 qovuzloq hosil qilib joylashadi. Uning 2/5 qismi och ichakka, 3/5 qismi yonbosh ichakka to'g'ri keladi. Bu ikki bo'lim o'rtasida aniq chegara yo'q.

Och ichak (**jejunum**) o'n ikki barmoq ichakning bevosita davomi bo'lib, qorin bo'shlig'ining chap yuqori qismida yotadi. Uning qovuzloqlari gorizontal joylashgan.

Yonbosh ichak (**ilium**) qorin bo'shlig'ining o'ng pastki qismini egallab, o'ng yonbosh chuqurchasida ko'richakka o'tib ketadi. Uning qovuzloqlari vertikal joylashgan.

Ingichka ichakning devori quyidagi tuzilishga ega:

Shilliq qavat (**tunica mucosa**) pushti rangda bo'lib, unda 650 taga yaqin, balandligi 8 mm gacha bo'lgan halqasimon burmalar (**plicae circularis**) bor. Burmalarning balandligi och ichakdan yonbosh ichakka qarab kamayib boradi. Ingichka ichakning shilliq pardasi bir qavat silindsimon epiteliy bilan qoplangan. Shilliq pardada ko'p sonli (4 mln) uzunligi 0,2—1,2 mm bo'lgan ichak vorsinkalari (**villi intestinales**) bo'lib, unga duxobaga o'xshash ko'rinish beradi. Vorsinkalar va burmalar hisobiga shilliq qavatning ovqat so'ruvchi yuzasi 24 marta kattalashadi. Vorsinkalarning yuzasi 4—5 m² maydonni tashkil qilib, odam terisi yuzasidan 2—3 marta katta. Vorsinkalarning miqdori och ichakda ko'proq bo'lib, ular bu sohada ingichka va uzunroq bo'ladi. Ularning markazida limfa sinusi, uning atrofida qon tomirlar joylashgan. Vorsinkaga arteriola kirib, kapillarga bo'linadi va undan venulla chiqadi. Ingichka ichak shilliq pardasini qoplagan epiteliy hujayralari o'rtasida ko'p sonli shilliq ishlab chiqaruvchi qadahsimon hujayralar uchraydi. Ovqat bo'tqasidan yog'lar limfa tomirlarga, oqsil, uglevodlar vena tomirlariga so'riladi. Vorsinkalar oraliqiga ichak bezlarining (**glandulae intestinales**) nayi ochiladi. Ingichka ichak shilliq qavatida ko'p sonli (15.000 ga yaqin) yakka holdagi limfatik follikulalar (**folliculi lymphatici solitarii**) va limfatik follikulalar to'plami (20—30 ta) (**folliculi lymphatici aggregati**) joylashgan. Limfatik follikulalar to'plami cho'zinchoq shaklda, uzunligi 2—3 sm, kengligi 0,8—1 sm bo'lib, ichak tutqichiga qarama-qarshi tomonda joylashadi. Ingichka ichakning shilliq qavatida xususiy mushak qatlami (**lamina muscullaris mucosae**) bo'ladi.

Shilliq osti qavat (**tela submucosa**) nisbatan qalin, yumshoq tolali biriktiruvchi to'qimadan tashkil topgan bo'lib, qon va limfa tomirlar, nervlar joylashgan.

Mushak qavat (**tunica muscularis**) ikki: tashqi bo'ylama (**stratum longitudinale**) va ichki halqasimon (**stratum circulare**) qavatlardan iborat. Halqasimon qavati bo'ylamaga nisbatan yaxshi rivojlangan. Yonbosh ichakni ko'richakka o'tish joyida halqasimon qavat qalinlashgan.

Seroz qavat (**tunica serosa**) qorin pardaning visseral varag'idan hosil bo'lib, ingichka ichak devorini hamma tomondan o'rab ichak tutqich hosil qiladi. Seroz pardaning ichak tutqich hosil qiladigan yuzasida uning ikki varag'i o'rtasidan ichakka qon, limfa tomirlar va nervlar kiradi. Bu pardaning

ostida seroz osti qavati (**tunica subserosa**) bo'lib, mushak qavatni seroz qavatdan ajratib turadi.

Rentgenoanatomiyasi. Och ichakning boshlanish joyi o'n ikki barmoq och ichak burilish burchagiga to'g'ri kelib, undan birinchi qovuzloq chap tomonga yo'naladi. Och ichak qorin bo'shlig'ining o'rta chap qismida joylashib, yuqori qovuzloqlari gorizental, pastkilari esa vertikal yo'nalishda bo'ladi.

Yonbosh ichak qorin bo'shlig'ining pastki o'ng qismida joylashgan. Uning boshlang'ich qovuzloqlari vertikal yo'nalib, pastki qismi kichik chanoqda qovuzloqlar to'plami shaklida bo'ladi. Ingichka ichak rentgenogrammada 1—2 sm kenglikdagi ingichka tasma shaklida ko'rinadi. Ingichka ichak shilliq pardasi ko'rinishi asosini kerkrin halqasimon burmalari hosil qiladi. Ular och ichakning boshlang'ich qismida ko'p joylashib, yonbosh ichakka tomon kamayib boradi. Burmalarning balandligi och ichakda 2—3 mm, yonbosh ichakda 1—2 mm. Rentgenogrammada ichak bo'shlig'i mayda tishsimon chekkaga ega bo'lib, och ichakda yaqqol ko'rinishga ega, chunki undan bariy nisbatan tez o'tadi. Agar bariy bilan biroz to'latilsa, ko'ndalang burmalar ingichka ichak bo'shlig'ining bor bo'yiga ko'rinadi.

Yangi tug'ilgan chaqaloqning ingichka ichagi uzunligi 150—300 sm bo'lib, och ichak qovuzloqlari gorizental, yonbosh ichakniki esa vertikal holatda joylashgan. Ularda ichak uzunligining tana uzunligiga nisbati 8,3:1 bo'lsa, bir yoshda 6:1, katta odamda 5,4:1 bo'ladi.

O'g'il bolalarning ichagi qiz bolalarnikiga nisbatan uzun bo'ladi. Ingichka ichakning kengligi bir yoshda 16 mm, 3 yoshda 2,3 sm. Yosh bolalarda ingichka ichak devori shilliq qavati yupqa, qon tomirlarga boy bo'lib, burmalari, vorsinkalari va bezlari yaxshi taraqqiy etmagan bo'ladi. Yangi tug'ilgan chaqaloqning ingichka ichagi shilliq qavatida halqasimon burmalar och ichakning boshlang'ich qismida bo'lib, keyinchalik boshqa qismlarda ko'plab paydo bo'ladi. Ichak bezlari kattalarnikiga nisbatan yirik bo'lib, bir yoshga borib soni ko'payadi. Mushak qavati, ayniqsa, bo'ylama qavati kam taraqqiy etgan bo'ladi. Emizikli davrda ingichka ichak qovuzloqlari qorin devoriga tegib turadi. Ikki yoshdan so'ng o'sayotgan katta charvi uni old tomonidan qoplasa, 7 yoshda uni qorin devoridan butunlay ajratadi.

Yo'g'on ichak

Yo'g'on ichak (**intestinum crassum**) ingichka ichakning bevosita davomi bo'lib, orqa chiqaruv teshigi bilan tugaydi. Yo'g'on ichak qorin va chanoq bo'shlig'ida joylashib, uzunligi 1—1,5 m, kengligi 5—8 sm, oxirgi qismida 4 sm ga yaqin. Yo'g'on ichak uch qism: ko'richak (chuvalchangsimon o'simta bilan), chambar ichak va to'g'ri ichakdan iborat. Chambar ichak, o'z navbatida to'rt: ko'tariluvchi, ko'ndalang, tushuvchi va sigmasimon ichakka bo'linadi. Yo'g'on ichak ingichka ichakdan joylashishi, shakli va tuzilishi bilan farq qiladi. Yo'g'on ichak o'zining kul rangi bilan pushti rangli ingichka ichakdan farq qiladi.

Uning tuzilishidagi asosiy farqlari quyidagilar:

1. Yo'g'on ichakning bo'ylama mushak qavati tashqi yuzasida kengligi 1 sm bo'lgan uchta tasma hosil qiladi. Tasmalar chuvalchangsimon o'simta asosida o'zaro qo'shilgan holatda boshlanadi va to'g'ri ichakda tugaydi. Ularning bittasi ko'richak, ko'tariluvchi va tushuvchi chamber ichakning oldingi erkin yuzasi (ko'ndalang chamber ichakni pastki yuzasida) bo'ylab yo'nalgan bo'lib, erkin tasma (**tenia libera**) deyiladi. Ikkinchisi ko'ndalang chamber ichakning tutqichi birikkan joy bo'ylab yo'nalgan tutqich tasmasi (**tenia mesocolica**), uchinchisi esa ko'ndalang chamber ichakning old tomonida katta charvi birikkan joyda joylashib charvi tasmasi (**tenia omentalis**) deyiladi.

2. Yo'g'on ichakning tashqi yuzasi tekis bo'lmay, mushak tasmalari o'rtasida tashqariga bo'rtib chiqqan pufaksimon kengaymalar (**haustrae coli**) bor. Ular mushak tasmalari va ichak qismlari uzunligining mos kelmasligidan hosil bo'ladi. Gastralalar bir-biridan ko'ndalang egatlar vositasida ajralib turadi. Bu egatlar ichak bo'shlig'iga qavarib, yarimoysimon burmalar hosil qiladi.

3. Yo'g'on ichakning tashqi yuzasida erkin va charvi tasmalari bo'ylab uzunligi 4—5 sm bo'lgan yog' o'simtalari (**appendicis epiploicae**) bor.

4. Yo'g'on ichakning kengligi ingichka ichakka qaraganda ikki marta katta.

Yo'g'on ichak devori qavatlarining tuzilishi ham o'ziga xos bo'ladi:

Shilliq qavat (**tunica mucosa**) yaxshi rivojlangan, silindsimon epiteliy bilan qoplangan, vorsinkalari bo'lmaydi. Unda yarimoysimon burmalar (**plicae semilunaris coli**) bo'lib, ular uch qator mushak tasmalari o'rtasida, gastralalar oralig'ida joylashadi. Shilliq qavatda xususiy mushak tutamlari (**lamina muscularis mucosae**), yakka holdagi follikulalar (**folliculi lymphatici solitarii**), yo'g'on ichak bezlari (**glandulae intestinales**) va qadahsimon hujayralar ko'p.

Shilliq qavat (**tela submucosa**) yaxshi rivojlangan bo'lib, shilliq pardada burmalar hosil bo'lishida uning ahamiyati katta.

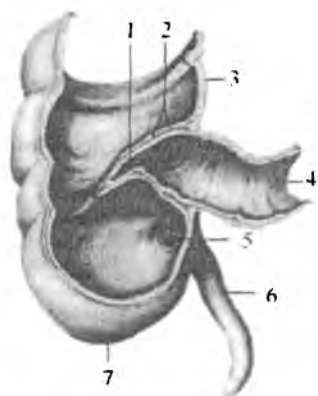
Mushak qavat (**tunica muscularis**) ikki qavatdan iborat. Bo'ylama qavat (**stratum longitudinalis**) uchta tasma shaklida joylashgan bo'lib, halqasimon qavat (**stratum circulare**) yarimoysimon burmalar ostida biroz qalinlashadi.

Seroz osti tana (**tela subserosa**) yo'g'on ichakning qorin parda bilan o'ralgan qismida uchraydi. U mushak qavatni seroz qavatdan ajratib turadi.

Seroz qavat (**tunica serosa**) yo'g'on ichakning hamma qismini bir xil o'ramaydi.

Yangi tug'ilgan chaqaloq yo'g'on ichagining uzunligi o'rta hisobda 63 sm. Uning mushak tasmalari yaxshi taraqqiy etmagan bo'lib, pufaksimon kengaymalari va yog' o'simtalari bo'lmaydi. Yo'g'on ichakning pufaksimon kengaymalari bola 6 oylik bo'lganida, yog' o'simtalari esa ikki yoshda paydo bo'ladi. Yo'g'on ichakning uzunligi 1 yoshda 83 sm, 10 yoshda 118 sm ga yetadi. 6—7 yoshlarda yo'g'on ichakning mushak tasmalari, pufaksimon kengaymalari va yog' o'simtalari to'liq shakllanib bo'ladi.

Katta yoshdagi odamda ko'richakning joylashishi turlicha bo'ladi. U yonbosh suyagi oldingi yuqorigi o'simtasidan tepada yoki kichik chanoq



68-rasm. Ko'richak chualchangsimon o'simta bilan. 1-ostium ileocaecale; 2-valva ileocaecalis; 3-colon ascendens; 4-ileum; 5-ostium appendices vermiformis; 6-appendix vermiformis; 7-caecum.

o'tkazadi. Ileosekal qopqoqdan biroz pastroqda ko'richakning ichki yuzasida chualchangsimon o'simta tirqishi **ostium appendices vermiformis** joylashgan. Chualchangsimon o'simta tirqishi atrofida shilliq parda burmasi shaklidagi qopqoq bor.

Yangi tug'ilgan chaqaloq ko'richagi qisqa va keng, konussimon shaklga ega bo'lib, uzunligi 1,5 sm, kengligi 1,7 sm bo'ladi. 7 yoshda uning shakli kattalarnikiga o'xshab qoladi. Chaqaloqning ko'richagi yonbosh suyagi qanotidan yuqoriroq joylashgan bo'lib, 14 yoshda u o'ng yonbosh chuqurchasiga tushadi.

Yangi tug'ilgan chaqaloqda chualchangsimon o'simta uzunligi 2—8 sm. Uning bo'shlig'i nisbatan keng bo'lib, ochiq teshik orqali ko'richak bilan qo'shilib turadi. Emizikli davrda o'simtga kirish yerida burma paydo bo'lib, undan qopqoq rivojlanadi. Bu davrda chualchangsimon o'simta uzunligi o'rta hisobda 6 sm bo'lsa, 10 yoshda 9 sm, 20 yoshda esa 20 sm ga yetadi. Emizikli davrda chualchangsimon o'simta shilliq pardasida juda ko'p limfoid fOLLIKULA to'plami bo'lib, bolalikning ikkinchi davrida ularning taraqqiyoti yuqori darajaga yetadi.

Yangi tug'ilgan chaqaloqda ileosekal teshik aylana yoki uchburchak shaklida ochiq bo'ladi. Bir yoshdan keyin u yorig'simon shakl oladi. Ileosekal qopqoq bolalarda uncha katta bo'lmagan burma ko'rinishiga ega va kam rivojlangan bo'ladi, shuning uchun ularda ovqat moddalari ko'richakdan yonbosh ichakka qaytib o'tishi mumkin.

Ko'tariluvchi chamber ichak (**colon ascendens**) ko'richakning yuqori tomonga davomi bo'lib, qorin bo'shlig'ining o'ng yon tomonida yotadi. Uning uzunligi 15—20 sm. Jigarning o'ng bo'laki visseral yuzasiga borganida u

bo'shlig'ida joylashishi mumkin. Ko'richakning orqa medial yuzasida mushak tasmalari o'zaro birikkan joydan chualchangsimon o'simta (**appendix vermiformis**) boshlanadi. Uning uzunligi 2—20 sm, kengligi 0,5—1 sm. U qorinparda bilan hamma tomondan o'ralib tutqich (**mesoappendex**) hosil qiladi. Bu o'simtaning joylashishi ko'richakning holati va uzunligiga bog'liq. Asosan u o'ng yonbosh chuqurchasida, ba'zan yuqori, pastroqda yoki ko'richakning orqasida bo'lishi mumkin.

Uning shilliq pardasida juda ko'p limfoid fOLLIKULLAR to'plami (**folliculi lymphatici aggregate appendices vermiformis**) joylashgan. Yonbosh ichakni ko'richakka o'tish joyida yaxshi taraqqiyotgan burma shaklidagi qopqoq (**valva ileocaecalis**) bor. U quyg'ich shaklida bo'lib, tor qismi ko'richak bo'shlig'iga qaragani uchun ovqat massasini bir tomonga qarab

chappa burilib o'ng chamber ichak burilish burchagini (**flexura coli dextra**) hosil qilib, ko'ndalang chamber ichakka o'tib ketadi. U orqa tomondan belning kvadrat va qorinning ko'ndalang mushagi, o'ng buyrakning oldingi yuzasiga, lateral tomondan qorin bo'shlig'ining o'ng devoriga, medial tomondan katta bel mushagi va yonbosh ichak qovuzloqlariga, old tomondan qorinning oldingi devoriga tegib turadi. Qorinparda bilan old va ikki yon tomonidan o'ralgan.

Yangi tug'ilgan chaqaloqda u yaxshi taraqqiy etmagan bo'lib, uzunligi 7 sm. Emizikli davrda u o'ziga xos bukilmalar hosil qiladi. Yangi tug'ilgan chaqaloqda jigar uni old tomonidan yopib tursa, 4 oylik bolada uning yuqori uchiga tegib turadi. 7 yoshli bolada ko'tariluvchi chamber ichakning old tomonidan katta charvi qoplaydi. Emizikli davrda ko'tariluvchi chamber ichak tez o'sib uzunligi 9,6 sm, 10 yoshda esa 13 sm, balog'at yoshida tuzilishi kattalarnikiga o'xshash bo'ladi.

Ko'ndalang chamber ichak (**colon transversum**) o'ng chamber ichak bukilmasidan boshlanib, ko'ndalang joylashadi. Uning uzunligi 30—83 sm (o'rtaicha 50 sm) bo'lib, chap chamber ichak burilish burchagini (**flexura coli sinistra**) hosil qilib, pastga tushuvchi chamber ichakka o'tib ketadi. Ko'ndalang chamber ichakning uzunligi uning boshlanish va oxirgi nuqtalari oralig'idan uzun bo'lgani uchun, odatda, u pastga qaragan ravoq shaklida joylashadi. Ko'ndalang chamber ichak qorinparda bilan har tomondan o'ralgan, ichaktutqichi (**mesocolon transversum**) bor bo'lib, uning vositasida qorin bo'shlig'i orqa devoriga birikadi. Yuqori tomondan ko'ndalang chamber ichakka jigar, me'da va taloq tegib tursa, past tomonda ingichka ichak qovuzloqlan, orqasida esa o'n ikki barmoq ichak va me'da osti bezi yotadi. Uning oldingi yuzasi qorin bo'shlig'ining oldingi devoriga tegib turadi.

Bola hayotining birinchi yilida ko'ndalang chamber ichakning uzunligi 26—28 sm bo'lsa, 10 yoshda 35 sm bo'ladi. Yangi tug'ilgan va emizikli bolalarda ko'ndalang chamber ichak tutqichi qisqa bo'lgani uchun u kam harakatli bo'lib, bu davrda uning jigar va taloq burilish burchaklari yaxshi bilinmaydi. Bola 5 oylik bo'lgunicha uni old tomondan jigar yopib turadi. Ichak tutqich uzaygan sari ko'ndalang chamber ichak harakati erkin bo'ladi va bo'yiga o'sadi.

Pastga tushuvchi chamber ichak (**colon descendens**) chap burilish burchagidan boshlanib pastga tomon chap yonbosh chuqurchasiga tushib S-simon ichakka o'tib ketadi. U qorin bo'shlig'ining chap yon tomonida yotadi. Pastga tushuvchi chamber ichakning uzunligi 10—15 sm. U orqa tomondan belning kvadrat mushagi, chap buyrakning pastki uchi va yonbosh mushagiga tegib tursa, old tomondan qorinning oldingi devoriga, lateral tomondan qorinning yon devoriga, medial tomondan ingichka ichak qovuzloqlariga tegib turadi. Pastga tushuvchi chamber ichakni qorinparda uch tomondan (old va ikki yon) o'ragan.

Yangi tug'ilgan chaqaloqda tushuvchi chamber ichak uzunligi 5 sm bo'ladi. Bola hayotining birinchi yilida uning uzunligi ikki baravar o'sib 10 sm ga

yetsa, 5 yoshda 13 sm, 10 yoshda esa 16 sm bo'ladi. Uning o'sishi bilan birga yo'g'on ichakning taloq burilish burchagi paydo bo'ladi.

S-simon ichak (**colon sigmoideum**) chap yonbosh chuqurchasida yotadi. U yuqorida yonbosh suyagi qirrasida sohasidan boshlanib, dumg'aza-yonbosh bo'g'imi sohasida to'g'ri ichakka o'tib ketadi. Sigmasimon ichakning uzunligi 15—67 sm bo'lib, odatda, ikkita qovuzloq hosil qilib joylashadi. U qorinparda bilan har tomondan o'ralgan. Sigmasimon ichakni ichaktutqichi bor bo'lib, qorin bo'shlig'ining orqa devoriga birikkan. Ichaktutqichi bo'lgani uchun u harakatchandir.

Yangi tug'ilgan chaqaloqda sigmasimon ichakning ichak tutqichi uzun bo'lgani uchun qorin bo'shlig'ining yuqori qismida joylashadi. Uning bukilmalari o'ng tomonda joylashgan bo'lib, goho ko'richakka tegib turadi. Yangi tug'ilgan chaqaloqda uning uzunligi 20 sm bo'lsa, 5 yoshda 30 sm, 10 yoshda esa 38 sm bo'ladi. 5 yoshli bolada bukilmalari kichik chanoq bo'shlig'iga kirish qismida tursa, 7 yoshda sekin-asta bo'shliqqa tushib doimiy holatini oladi. Bu davrda sigmasimon ichak tutqichida yog' to'qimasi paydo bo'ladi.

To'g'ri ichak (**rectum**) hazm kanalining oxirgi qismi bo'lib, kichik chanoq bo'shlig'ida joylashgan. U III dumg'aza umurtqasi sohasida boshlanib oraliq sohasida orqa teshik bo'lib tugaydi. To'g'ri ichakning uzunligi katta yoshli odamlarda o'rtacha 15—20 sm, kengligi 2,5—7,5 sm bo'lib, uning orqasida dumg'aza va dum suyagi tursa, old tomonida erkaklarda qovuq, prostata bezi, urug' pufakchalari va urug' olib ketuvchi nay kengaymasi, ayollarda esa bachadon va qin joylashadi.

To'g'ri ichak odatda to'g'ri turmay sagittal sathda ikkita bukilma: dumg'aza suyagi botiqligiga mos dumg'aza bukilmasi (**flexura sacralis**) va oraliqda oldinga yo'nalgan oraliq bukilmasi (**flexura perinealis**) hosil qiladi. To'g'ri ichakning yuqorigi dumg'aza sohasida joylashgan qismi kengayib to'g'ri ichak ampulasini (**ampulla recti**) hosil qiladi. Pastki oraliqdan o'tadigan toraygan qismi orqa chiqaruv kanali (**canalis analis**) deb ataladi. Bu kanal pastda tashqi teshik (**anus**) bo'lib tugaydi. To'g'ri ichakning bo'ylama mushak tolalari uning devorini to'liq o'rab, pastda orqa teshikni ko'taruvchi mushak tolalari bilan chatishib ketadi. Ichki halqasimon qavati esa chiqaruv kanali sohasida tashqi teshikning ichki (ixtiyordan tashqari) siquvchi mushagini (**m. sphincter ani internus**) hosil qiladi. Tashqi teshikning tashqi (ixtiyoriy) siquvchi mushagi (**m. sphincter ani externa**) bevosita teri ostida joylashib, chanoq diafragmasi mushaklari tarkibiga kiradi. To'g'ri ichakning shilliq qavatida qadahsimon hujayralar, ichak bezlari, yakka holdagi follikulalardan tashqari uning ampula qismida 2-3 ta to'g'ri ichakning ko'ndalang burmalari (**plicae transversales recti**) bor. Orqa chiqaruv kanalida esa 6—10 ta bo'ylama burmalari (**columna analis**) bo'lib, ularning o'rtasida joylashgan orqa teshik sinuslari (**sinus anales**) bolalarda kattalarga nisbatan yaxshi bilinadi. Ular past tomondan orqa teshik sohasida halqasimon to'g'ri ichak—orqa teshik chizig'ini (**linea anorectalis**) hosil qilgan shilliq parda bo'rtmalari, orqa teshik qopqoqlari (**valvulae anales**) bilan chegaralangan. To'g'ri ichak—orqa

teshik chizig'ining shilliq pardasi va shilliq osti asosida yaxshi rivojlangan to'g'ri ichak vena chigali (**plexus venosus rectalis**) yotadi. To'g'ri ichak qismlari qorinparda bilan turlicha o'raladi. Uning yuqori qismi har tomondan, o'rta qismi uch tomondan, pastki qismi esa qorinpardadan tashqarida joylashib, adventitsial parda bilan o'ralgan.

Yangi tug'ilgan chaqaloqning to'g'ri ichagi silindr shaklida bo'lib, uzunligi 5—6 sm, uning ampula qismi ajralmagan va bukilmalari yo'q. Yangi tug'ilgan va emizikli bolalarda to'g'ri ichak devori yupqa, yog' to'qimasi bo'lmagani uchun harakatchan bo'ladi. Shilliq qavati shilliq osti qavati to'qimalari bilan bo'sh birikkani uchun ko'pincha bolalarda tashqariga chiqib ketadi. Shilliq qavat bola bir yoshga to'lganida ancha mustahkamlanadi. Birinchi bolalik davrida ampula qismi, 8 yoshdan so'ng esa bukilmalari paydo bo'ladi. Bu davrda orqa teshik sinuslari va ustunlari yaxshi rivojlanadi. Balog'at davrida to'g'ri ichak uzunligi 15—18 sm, kengligi 3,2—5,4 sm bo'ladi.

Rentgenoanatomiyasi. Yo'g'on ichak qorin bo'shlig'ining chekkasi bo'ylab ingichka ichak qovuzloqlarini o'rab yotadi. Yo'g'on ichakning uzunligi 1—2 m bo'lib, rentgenologik tasvirda o'rtacha 1,15 m. Uning kengligi turli qismlarda 2 sm dan 12 sm gacha. Yo'g'on ichakning rentgenologik ko'rinishining o'ziga xos xususiyatlaridan biri, uning ikki yon tomonida aniq chegaralangan yarim aylana shaklidagi tekis qavariqlar va ular o'rtasidagi botiqliklar «gaustratsiya» dir. Ularning uchinchi ichak soyasiga qavatlanganligi uchun kontrastlanganda ko'rinmaydi. Yo'g'on ichakda gaustralarga mos ravishda ko'ndalang va bo'ylama burmalar almashib joylashadi.

Ko'richak yo'g'on ichakning eng qisqa va eng keng qismi hisoblanadi. Uning boshlanish sohasi rentgenogrammada yumaloq shaklda yopiq tugaydi. Goho undan ingichka lenta shaklidagi uzunligi 8—10 sm chuvalchangsimon o'simta ko'rinadi.

Ko'tariluvchi chamber ichak qorin bo'shlig'ining o'ng tomoni bo'ylab o'ng chamber ichak bukilmasigacha davom etadi. Uning uzunligi o'rtacha 20 sm bo'lib, gaustratsiya aniq bilinadi.

Ko'ndalang chamber ichak jigar bukilmasidan boshlanib, uzunligi 25—30 sm bo'ladi. U tutqichi bo'lgani uchun qiya yoki marjon shaklida bukilib joylashadi. Ko'tariluvchi va tushuvchi chamber ichak bilan birga «M» harfini eslatuvchi shakl hosil qiladi. Ko'ndalang chamber ichak harakatchan bo'lib, uning joylashuvi o'zgarib turadi.

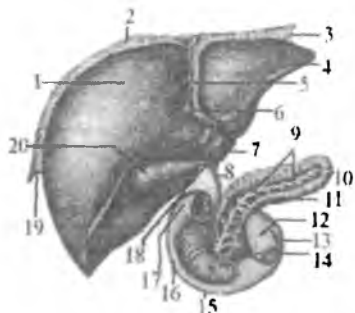
Pastga tushuvchi chamber ichak chap chamber ichak burilish burchagidan boshlanib, uzunligi 10—15 sm. U qorin bo'shlig'ining chap chekkasi bo'ylab chap yonbosh chuqurchasiga tushib, sigmasimon ichakka o'tadi. Unda gaustralar nisbatan kam va ular yassi bo'ladi.

Sigmasimon ichak chap yonbosh chuqurchasi, qisman kichik chanoq bo'shlig'ida joylashgan. Uning joylashishi va harakatchanligi ichak tutqichning uzunligiga bog'liq bo'lib, ichak ko'pincha pastga qaragan bukilma hosil qiladi. Uning kengligi va gaustralarining joylashishi pastga tushuvchi chamber ichakka o'xshash.

To'g'ri ichakning uzunligi 13—16 sm bo'lib, dumg'aza va dum suyaklarining oldingi yuzasi bo'ylab pastga tushadi va orqa teshik bo'lib tugaydi. Yo'nalishida u ikki: yuqorigi dumg'aza va pastki oraliq bukilmalarini hosil qiladi. Unda gastralral yo'q. To'g'ri ichakda 3—4 sm uzunlikdagi ampula usti qismi, 9—12 sm uzunlikdagi ampula qismi va 2,5—4 sm uzunlikdagi anal qismi tafovut qilinadi. Ampula qismining shilliq pardasida ko'ndalang burmalar bo'lib, ular rentgenologik tekshiruvda ichak ko'rinishida chuqur botiqliklar hosil qiladi. Anal qismida bo'ylama burmalar bor.

Jigar

Jigar (**hepar**) organizmdagi eng katta bez bo'lib (69-rasm), og'irligi katta yoshdagi odamlarda o'rtacha 1500 g. Jigar hazm jarayonida, modda almashinuvda va qon ishlab chiqarishda ishtirok etadi. Jigarning rangi qizg'ish bo'lib, yumshoq konsistensiyaga ega. U o'ng qovurg'a osti va qorin usti sohalarida joylashgan. Mo'tadil holatda jigar qovurg'a ravog'idan tashqariga chiqmaydi. Jigarda ikki: silliq va qavariq diafragma yuzasi (**facies diaphragmatica**) oldinga va yuqoriga qaragan bo'lib, diafragmaning pastki yuzasidagi botiqlikda yotadi. Pastki ichki a'zolariga qaragan yuza (**facies visceralis**) pastga va orqaga qaragan bo'ladi. Diafragma va visseral yuzalari old tomonda o'zaro birikib, o'tkir pastki qirrani (**margo inferior**) hosil qiladi. Diafragma va qorinning oldingi devoridan jigarning diafragma yuzasiga sagittal sathda yo'nalgan qorinpardani duplikaturasidan hosil bo'lgan o'roqsimon boylam (**lig. falciforme**) uni o'ng va chap bo'laklarga (**lobus hepatis dexter et sinister**) ajratadi. Jigarning orqa qirradi (**margo posterior**) bo'ylab diafragmaning pastki yuzasi va qorin bo'shlig'ining orqa devoridan boshlanib, frontal sathda yo'nalgan qorinpardaning duplikaturasidan hosil bo'lgan tojsimon boylam (**lig. coronarium**) birikkan. Bu boylamning o'ng va chap chekkalari kengayib o'ng va chap uchburchaksimon boylamni (**lig. triangulare dextrum et sinistrum**) hosil qiladi. Chap bo'lakning diafragma yuzasida yurak botiqligi (**impressio cardiaca**) bor.



Jigarning visseral yuzasida ikkita sagittal va bitta frontal sathda yo'nalgan egat joylashgan. Chap sagittal egat jigarning chap bo'lagini o'ng bo'lagidan ajratadi. Uning oldingi

69-rasm. Jigar, 12 barmoq ichak va me'da osti bezi. 1-lobus hepatis dexter; 2-lig. coronarium; 3-lig. triangulare sinistrum; 4-lobus hepatis sinister; 5-lig. falciforme hepatis; 6-lig. teres hepatis; 7-ductus hepaticus communis; 8-ductus choledochus; 9-ductus pancreaticus; 10-cauda pancreatis; 11-corporis pancreatis; 12-flexura duodeno-jejunalis; 13-pars ascendens duodeni; 14-caput pancreatis; 15-pars horizontalis (inferior) duodeni; 16-pars descendens duodeni; 17-pars superior duodeni; 18-ductus cysticus; 19-lig. triangulare dextrum; 20-vesica fellea.

qismida kindik venasining bitib ketishidan hosil bo'lgan jigarning yumaloq boylarni yorig'i (**fissura lig. tereti**), orqa qismida esa venoz boylarni yorig'i (**fissura lig. venosi**) joylashadi. O'ng sagittal egat nisbatan keng bo'lib, uning oldingi qismida o't pufagi chuqurchasi (**fossa vesicae felleae**) joylashsa, orqa qismida pastki kovak vena egati (**sulcus venae caevae**) yotadi.

O'ng va chap sagittal egatlar o'zaro ko'ndalang egat — jigar darvozasi (**porta hepatis**) vositasida qo'shiladi. Jigar darvozasidan jigarga darvoza venasi, jigarning xususiy arteriyasi va nervlar kiradi. Jigardan esa jigar o't yo'li va limfa tomirlari chiqadi. Jigarning visseral yuzasida o'ng bo'lakdan kvadrat va dumli bo'laklar ajratiladi. Kvadrat bo'lak (**lobus quadratus**) jigar darvozasi oldida o't pufagi chuqurchasi bilan yumaloq boylarni egati o'rtasida, dumli bo'lak (**lobus caudatus**) jigar darvozasining orqasida, pastki kovak vena va venoz boylarni egatlari o'rtasida joylashgan. Bu bo'lakning ikkita o'simtasi bo'lib, birinchisi dumli o'simta (**processus caudatus**) o'ng bo'lakka birikkan. Ikkinchisi so'rg'ichsimon o'simta (**processus papillaris**) oldinga yo'nalib jigar darvozasiga tegib turadi. Jigarning visseral yuzasida ichki a'zolarining tegib turishidan botiqliklar hosil bo'ladi.

Uning chap bo'lagida me'da botiqligi (**impressio gastrica**), qizilo'ngach botiqligi (**impressio oesophagea**), o'ng bo'lakda o'ng buyrak botiqligi (**impressio renalis**), undan chaproqda o'ng buyrak usti bezi botiqligi (**impressio suprarenalis**), pastki qirraga yaqinroqda chamber ichak burilish burchagi botiqligi (**impressio colica**) joylashgan.

Jigarning a'zolariga qaragan yuzasidan o'ng buyrakka — **lig. hepatorenale**, o'n ikki barmoq ichakka — **lig. hepatoduodenale** va me'daning kichik egirligiga — **lig. hepatogastricum** yo'naladi.

Jigar tashqi tomondan seroz parda bilan (diafragmaga tegib turgan qismi **area nuda** dan tashqari) qoplangan. Uning ostida yupqa va pishiq fibroz parda (**tunica fibrosa**) bor. Jigar darvozasida fibroz parda qon tomirlar bilan jigar ichiga kirib uni bo'laklarga bo'ladi. Qon tomirlar va o't naylarining tarqalishiga qarab (Kuyno, 1957) jigarda ikkita bo'lak, 5 sektor va 8 segment tafovut qilinadi. Jigar bo'laklarida darvoza venaning o'ng va chap tarmoqlari tarqaladi. Jigar sektori jigar parenximasining darvoza venasining ikkinchi tartibli tarmog'i, xususiy jigar arteriyasining shunga mos tarmog'i va sektor o't nayi o'rgan qismidan iborat. Jigar segmenti jigarning darvoza venasining uchinchi tartibli tarmog'i, xususiy jigar arteriyasi va o't nayining shunga mos tarmog'i o'rgan qismidan iborat.

Jigarning chap bo'lagida 3 sektor va 4 segment ($S_1 - S_4$), o'ng bo'lagida esa 2 sektor va 4 segment ($S_5 - S_8$) tafovut qilinadi.

Chap dorzal sektor jigarning I segmentiga mos kelib, dumli bo'lakni o'z ichiga oladi.

Chap lateral sektor jigarning 2 segmentiga mos kelib chap bo'lakning orqa qismini o'z ichiga oladi.

Chap o'rtacha chiziq yon sektori jigar chap bo'lagining oldingi qismini (3 segment) va kvadrat bo'lakni (4 segment) o'z ichiga oladi.

O'ng o'rta chiziq yon sektori jigar parenximasining chap bo'lak bilan chegaralanuvchi qismi bo'lib, oldinda yotgan 5-segment va o'ng bo'lakni diafragma yuzasining orqa ichki katta qismini egallagan 8-segmentni o'z ichiga oladi.

O'ng lateral sektor jigarning o'ng bo'lagini tashqi qismi oldinda 6-segment, orqada 7-segmentni o'z ichiga oladi.

Tuzilishi jihatidan jigar murakkab tarmoqlangan naysimon bez bo'lib, uning chiqaruv nayi o't yo'llaridan iborat. Jigarning tarkibiy-vazifaviy birligi jigar bo'lakchasi (**lobulus hepatis**) dir. U prizma shaklida, kengligi 1—2,5 mm bo'lib, odam jigarida 500 mingga yaqin bo'lakcha bor. Bo'lakchalar o'rtasida oz miqdorda biriktiruvchi to'qima bor bo'lib, uning ichida bo'lakchalararo o't naychasi, arteriya va vena joylashgan. Jigar bo'lakchasi ikki qator gepatotsitlardan hosil bo'lgan va radiar joylashgan jigar ustunchalaridan iborat. Bo'lakcha markazida markaziy vena (**v. centralis**) yotadi. Jigar ustunlari o'rtasida bo'lakcha chekkasidan markaziga qon olib boruvchi sinusoid kapillarlar bor. Sinusoid kapillarlar bo'lakcha atrofidagi vena tomirlari bilan markaziy vena o'rtasida bo'lgani uchun uni jigarning ajoyib venoz to'ri deb ataladi. Jigar ustunlarining ikki qator jigar hujayralari o'rtasida o't yo'li (**ductulus biliferi**) bo'lib, bo'lak markazida uning uchi yopiq. Bo'lakcha chekkasida esa u bo'lakchalararo o't yo'liga (**ductuli interlobularis**) quyiladi. Ularning o'zaro qo'shilishidan pirovard natijada o'ng bo'lakdan o'ng jigar yo'li (**ductus hepaticus dexter**), chap bo'lakdan chap jigar yo'li (**ductus hepaticus sinister**) hosil bo'ladi. Jigar darvozasida ular o'zaro qo'shilib, umumiy jigar yo'lini (**ductus hepaticus communis**) hosil qiladi.

Jigarning joylashishi. Jigarning katta qismi o'ng qovurg'a ostida, yuqori chegarasi o'rta o'mrov chizig'ida IV qovurg'a oralig'ida joylashadi. Bu nuqtadan uning yuqori chegarasi o'ng tomonga va pastga yo'nalib o'rta qo'ltiq chizig'ida X qovurg'a oralig'igacha tushib, pastki yuzasiga o'tib ketadi. Chapga tomon yuqori chegara pastga sekin yo'nalib, o'ng to'sh yoni chizig'ida V qovurg'a oralig'ida, oldingi o'rta chiziqda xanjarsimon o'simta asosini kesib o'tib, VIII qovurg'a tog'ayining VII qovurg'a tog'ayiga birikkan joyda pastki chegarasiga o'tib ketadi. Jigarning pastki chegarasi o'ng X qovurg'a oralig'idan chapga qarab o'ng qovurg'a ravog'i bo'ylab chap VIII qovurg'a tog'ayining VII qovurg'a tog'ayiga birikkan joyigacha boradi.

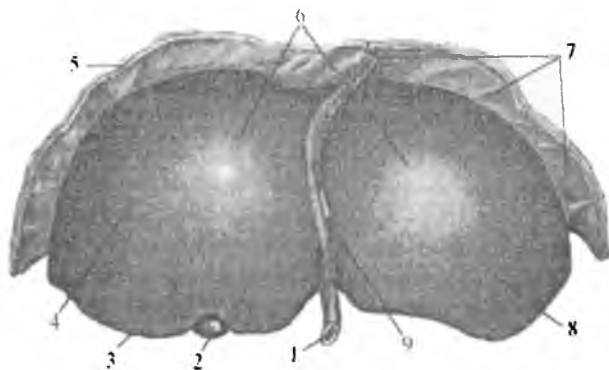
Jigar o'rta ichak boshlang'ich qismining entodermal epiteliyidan rivojlanadi. Jigar kortagi homila hayotining uchinchi haftasida o'rta ichak ventral devorida bo'rtma shaklida paydo bo'lib, uni jigar ko'rfazi deyiladi. Bu bo'rtma dastlab umumiy bo'lib, so'ngra ikkiga: yuqorigi va pastki bo'rtmalarga bo'linadi. Yuqori bo'rtmadan jigar nayi va jigarning bez to'qimasi rivojlansa, pastki bo'rtmadan o't pufagi rivojlanadi. Umumiy bo'rtma esa keyinchalik umumiy o't yo'liga aylanadi. Yuqori bo'rtma juda tez o'sib, me'da ventral tutqichi ichiga o'sib kiradi va u bilan birikkan to'siqni ikki bo'lakka bo'ladi. Pastda me'da kichik egriligi bilan jigar o'rtasida kichik charvi, yuqorida jigar bilan diafragma o'rtasida o'roqsimon boylam hosil bo'ladi. Jigar kortagi shoxlanib, jigarning bez to'qimasi

ustunlarini hosil qiladi. Bu ustunlarni tuxum sarig'i-ichak tutqich venasi tarmoqlari o'raydi va jigar kurtagining qon tomirlari paydo bo'ladi. Homila hayotining uchinchi oyigacha jigarning ikkala bo'lagi bir xil bo'ladi. Uchinchi oyning oxirida uning o'ng bo'lagi kattalashib, dumli bo'lak taraqqiy eta boshlaydi. Yangi tug'ilgan chaqaloqning jigari (70, 71-rasm) katta va qonga to'lgan bo'lib, to'rt bo'lagi aniq ko'rinadi. U qorin bo'shlig'ining yuqori yarmini egallab turadi. Jigarning og'irligi o'rta hisobda 135 g bo'lib, bola tanasi og'irligining 4—4,5% ini tashkil qiladi. Jigarni qoplagan qorinparda yupqa, boylamlari bo'sh bo'lgani uchun u harakatchan bo'ladi. Chap bo'lagi o'ngiga teng yoki katta bo'ladi, chunki homila jigarning chap bo'lagiga kislorodga va ozuqa moddalarga boy bo'lgan qon keladi.

Bola tug'ilganidan so'ng jigarda, ayniqsa, chap bo'lakda qon aylanish o'zgaradi va chap bo'lak o'sishi sekinlashadi. Yangi tug'ilgan chaqaloqda jigar to'qimasi yaxshi takomillashmagan, yumshoq va qon tomirlarga boy bo'lib, bo'laklar o'rtasidagi chegara aniq bo'lmaydi.

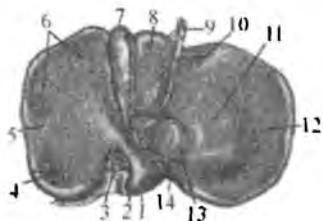
Bola bir yoshga to'lganida bo'laklar o'rtasidagi chegara aniq bilinadi va 8 yoshda jigarning tuzilishi kattalarnikiga o'xshash bo'ladi.

Yangi tug'ilgan chaqaloqda jigarning yuqori chegarasi o'ng o'mrov chizig'ida V qovurg'a, chap tomonda esa VI qovurg'a sohasida joylashadi. Unda jigarning chap bo'lagi qovurg'a ravog'ini chap o'mrov chizig'ida kesib o'tsa, 3-4 oylik bolada jigarning chap bo'lagi kichraygani sababli qovurg'a ravog'ini



70-rasm. Chaqaloq jigari. Old tomoni. 1-v. umbilicalis (lig.teres hepatis); 2-vesica fellea; 3-margo inferior; 4-lobus hepatis dexter; 5-diaphragma; 6-facies diaphragmatica; 7-lig. coronarium; 8-lobus hepatis sinister; 9-lig. falciforme hepatis.

71-rasm. Chaqaloq jigari (pastki yuzasi). 1-porta hepatis; 2-lobus caudatus; 3-v.cava inferior; 4-impressio renalis; 5-lobus hepatis dexter; 6-impressio colica; 7-vesica fellea; 8-lobus quadratus; 9-lig.teres hepatis; 10-impressio duodenalis; 11-tuber omentale; 12-lobus hepatis sinister; 13-processus papillaris; 14-impressio oesophagea.



to'sh oldi chizig'ida kesib o'tadi. Yangi tug'ilgan chaqaloqda jigarning pastki qirrasida o'ng o'rta o'mrov chizig'ida qovurg'a ravog'i ostidan 2,5—4 sm, bolalikning birinchi davrida esa 1,5—2 sm pastda turadi. 7 yoshdan so'ng jigarning pastki qirrasida qovurg'a ravog'ining orqasida bo'ladi. Jigarning og'irligi bir yoshda ikki barobar ortsa, 2—3 yoshda uch, 9 yoshda 6 marta, balog'at davrida 10 marta ortadi.

O't pufagi

O't pufagi (**vesica fellea seu biliaris**) o't to'planadigan (69-rasm) a'zo. U jigarning vistseral yuzasidagi o'z nomidagi chuqurchada joylashib noksimon shaklga ega. O't pufagida uch qism: tubi, tanasi va bo'yinchasi tafovut qilinadi. Uning kengaygan uchi o't pufagining tubi (**fundus vesicae felleae**) jigarning oldingi qirrasidan biroz chiqib turadi. O't pufagining tubi orqa tomonga uning katta qismi tanasiga (**corpus vesicae felleae**) o'tadi. Tanasi jigar darvozasi tomon yo'nalib o't pufagining toraygan bo'yini (**collum vesicae felleae**) hosil qiladi. O't pufagi bo'yni pufak nayiga (**ductus cysticus**) davom etadi. O't pufagining sig'imi 40—50 sm³, uzunligi 8—12 sm, kengligi 4—5 sm ga teng. Uning devori quyidagi qavatlardan iborat: ichki shilliq qavatda (**tunica mucosa**) burmalar (**plcae mucosae**) va shilliq bezlari bo'ladi. O't pufagi bo'yni va naya sohasida burama burmalar (**plcae spiralis**) hosil qiladi. Mushak qavat (**tunica muscularis**) halqasimon va biroz qiyshiq yo'nalgan silliq mushak tolalaridan iborat. Uning ustida yupqa seroz osti qavat (**tunica subserosa**) bor. Seroz qavat (**tunica serosa**) uning erkin turgan yuzasini qoplaydi. Seroz parda yo'q sohalar adventitsial qavat bilan qoplangan.

Umumiy jigar nayining o't pufagi naya bilan qo'shilishidan hosil bo'lgan umumiy o't yo'li (**ductus choledochus**) jigar, o'n ikki barmoq ichak boylami varaqlari o'rtasida umumiy jigar arteriyasi va darvoza venasi bilan birga yotadi. U pastga tomon yo'nalib o'n ikki barmoq ichakning tushuvchi qismidagi katta so'rg'ichga me'da osti bezi naya bilan qo'shilib umumiy nay hosil qilgan holda ochiladi.

Bularning qo'shilgan yerida jigar-me'da osti kengaymasi (**ampulla hepatopancreatica**), quyish joyida esa qisqich (**m.sphincter ampullae**) hosil bo'ladi. Umumiy o't yo'lida me'da osti bezi naya bilan qo'shilishidan oldin umumiy o't yo'lini qisuvchi mushak (**m.sphincter ductus choledochi**) bor. U jigar va o't pufagidan kelayotgan o'tni o'n ikki barmoq ichakka o'tishini boshqarib turadi. Bu qisqich yopiq vaqtda o't umumiy o't yo'lidan pufak naya orqali o't pufagiga yig'iladi. Ichak bo'shlig'iga ovqat o'tgan vaqtda qisqich ochilib, o't ichakka o'tadi.

Yangi tug'ilgan chaqaloq o't pufagi jigar to'qimasida chuqur joylashib, silindr yoki duksimon shaklga ega. Uning uzunligi 3 sm. Bola hayotining 1—3-oylarida o't pufagining shakli cho'zilib, 6—7 oylik bolada noksimon shaklni oladi va 2 yoshda jigar qirrasiga yetadi. Erta bolalik davri oxirida o't pufagi oldingi qo'ltiq osti chizig'i bo'ylab qovurg'a ravog'i ostida joylashadi. 13—14

yoshlarda uning tuzilishi va joylashishi kattalarnikiga o'xshab qoladi. O't pufagining hajmi 3 oylik bolalarda 3,2 sm³, 3 yoshda 8,5 sm³, 9 yoshda 33,6 sm³ bo'ladi. O't pufagi nayi uzunligi yangi tug'ilgan chaqaloqda umumiy o't nayidan uzun bo'lib, 2—18 mm ni tashkil qiladi. Uch oylik bolalarda o't pufagi devorining hamma qavatlari paydo bo'ladi.

Me'da osti bezi

Me'da osti bezi (**pancreas**) hazm bezlari ichida kattaligi jihatidan ikkinchi o'rinda turadi. U cho'zinchoq kulrang pushti rangli a'zo bo'lib, me'daning orqasida I—II bel umurtqalari sohasida ko'ndalang yotadi. Uning uzunligi 14—18 sm, kengligi 3—9 sm, qalinligi 2—3 sm, og'irligi katta yoshdagi odamlarda o'rtacha 80 g bo'ladi. Me'da osti bezi faoliyat jihatidan aralash, tuzilishi jihatidan murakkab alveolar-naysimon bez hisoblanadi. Uni tashqi tomondan yupqa biriktiruvchi to'qimali kapsula qoplagan bo'lib, undan bez bo'lakchalari ko'rinib turadi. Qorinparda uni old va qisman pastki yuzalarini qoplaydi. Me'da osti bezining uch: boshchasi, tanasi va dumsimon qismi tafovut qilinadi. Me'da osti bezining boshchasi (**caput pancreatis**) yassi shaklda bo'lib, I—III bel umurtqalari sohasida o'n ikki barmoq ichakning botiq yuzasiga birikib turadi. U orqa yuzasi bilan pastki kovak venaning ustida yotsa, oldingi yuzasini ko'ndalang-chambar ichak kesib o'tadi. Boshchasida ilmoqsimon o'simtasi (**processus incinatus**) bor. Boshini tana bilan chegarasining pastki chekkasida esa me'da osti bezi o'ymasi (**incisura pancreatis**) joylashgan.

Me'da osti bezining tanasi (**corpus pancreatis**) uch qirrali shaklda bo'lib, I bel umurtqasining oldida o'ngdan chapga qarab yo'nalib, taloq darvozasigacha boruvchi bezning toraygan dumsimon qismiga o'tib ketadi. Me'da osti be'zi tanasida oldingi, orqa va pastki yuzalar tafovut qilinadi. Uning oldingi yuzasi (**facies anterior**) me'daning orqa devoriga qaragan bo'lib, charvi xaltasiga qaragan charvi bo'rtig'i (**tuber omentale**) bor. Orqa yuzasi (**facies posterior**) umurtqa pog'onasiga, pastki kovak venaga, aortaga va qorin chigaliga tegib turadi. Bu yuzadan taloq arteriyasi va venasi o'tadi. Pastki yuzasi (**facies inferior**) oldinga va pastga qaragan bo'lib ko'ndalang chamber ichak tutqichidan pastda yotadi. Oldingi yuza orqa yuzadan ustki qirra (**margo superior**), oldingi yuza pastki yuzadan oldingi qirra (**margo anterior**) va pastki yuza orqa yuzadan pastki qirra (**margo inferior**) vositasida ajralib turadi.

Me'da osti bezining dumsimon qismi (**cauda pancreatis**) chapga va yuqoriga taloq darvozasiga yo'ngan bo'ladi. Uning orqasida chap buyrak usti bezi va chap buyrakning yuqori uchi yotadi.

Me'da osti bezi aralash bez bo'lib, uning tashqi sekretiya qismini me'da osti bezi bo'lakchalari tashkil qiladi. Bo'lakchalarning naychalari qo'shilishidan hosil bo'lgan me'da osti bezining chiqaruv nayi (**ductus pancreaticus**), uning dumsimon qismi sohasidan boshlanib, bezning tanasi va boshida chapdan o'ngga qarab o'tib umumiy o't yo'li bilan qo'shiladi va o'n ikki

barmoq ichakning katta soʻrgʻichiga ochiladi. Meʼda osti bezi nayining ochilish sohasida qisuvchi mushak (**m.sphincter ductus pancreatici**) joylashgan. Meʼda osti bezining boshi sohasida hosil boʻlgan qoʻshimcha naycha (**ductus pancreaticus accessorius**) oʻn ikki barmoq ichakning kichik soʻrgʻichiga ochiladi. Meʼda osti bezining tashqi sekretiya qismi tarkibida tripsin, lipaza, maltaza, laktaza va amilaza fermentlari boʻlgan shira ishlab chiqaradi. Uning shirasi oʻn ikki barmoq ichakda ovqat hazm qilish jarayonida ishtirok etadi.

Meʼda osti bezining ichki sekretiya qismi bir millionga yaqin pankreatik (Langergans) orolchalardan (insulae pancreaticae) iborat. Ular bez boʻlakchalari orasida joylashadi (ichki sekretiya bezlari boʻlimiga qaralsin).

Meʼda osti bezi ham oʻrta ichak entodermasidan rivojlanadi. Homila hayotining 4-haftasida jigar koʻrfazi yonida ikkita ventral va dorsal meʼda osti bezi kurtaklari paydo boʻladi. Oʻn ikki barmoq ichak bir tekis oʻsmagani uchun ventral boʻrtma orqa tomonga aylanadi va meʼdaning orqa tutqichi ichiga oʻsib kirib, seroz pardaning ikki varagʻi oʻrtasida oʻsadi. Dorsal va ventral kurtaklar shoxlanib murakkab tarmoqlangan bezga aylanadi va bir-biri bilan qoʻshilib meʼda osti bezini hosil qiladi. Dorsal boʻrtmadan bez boshchasining yuqori qismi, tanasi va dumsimon qismi rivojlanadi. Tana va dumsimon qismida joylashgan dorsal kurtak nayi bosh qismida ventral kurtak nayi bilan qoʻshilib bezning asosiy nayini hosil qiladi. Koʻpincha dorsal kurtak nayi bezining boshcha qismida oʻsishdan orqada qoladi va meʼda osti bezining qoʻshimcha nayiga aylanadi.

Yangi tugʻilgan chaqaloqda meʼda osti bezi juda kichkina boʻlib, ogʻirligi 2—3 g, uzunligi 4—6 sm, kengligi 1—2 sm, qalinligi 0,35-0,65 sm boʻladi. Ularda meʼda osti bezi bir oz yuqoriroq — XII koʻkrak umurtqasi sohasida joylashadi. Qorinparda orqa yogʻ toʻqimasi boʻlmagani sababli u harakatchan boʻladi. Yangi tugʻilgan chaqaloqning meʼda osti bezi yaxshi takomillashmagan boʻlib, biriktiruvchi toʻqimasi koʻp, bez toʻqimasi kam boʻladi. Uning katta qismini boshi tashkil qilib, tana va dumsimon qismlari yaxshi bilinmaydi. Bez yuzasi silliq boʻladi. Bola hayotining birinchi ikki oyida meʼda osti bezi sekin oʻsadi, keyinchalik tezlashib, bir yoshda 10 g, 3 yoshda 20 g boʻladi. Keyingi davrlarda bezning oʻsishi sekinlashib, 10 yoshda ogʻirligi 30—35 g ga yetadi. Balogʻat davrida 14 yoshgacha bezning oʻsishi tezlashib, tuzilishi murakkablashadi. Bezning ogʻirligi 65—90 g ga yetadi. Yosh bolalarda bez kapsulasi yupqa va nozik boʻlib, tolali toʻqimadan tuzilgan. Ularda bezning boʻlak naychalari diametri asosiy nayga nisbatan keng boʻlib, shira oqishi yaxshi boʻladi.

Qorinparda

Qorinparda (**peritoneum**) qorin boʻshligʻi devorini va uning ichida joylashgan aʼzolarni qoplagan seroz pardadir. U ikki: qorin boʻshligʻi devorini qoplagan pariyetal qorinparda (**peritoneum parietale**) va ichki aʼzolarni oʻragan visseral qorinpardadan (**peritoneum viscerale**) iborat. Bu ikki varaq bir-birining uzluksiz

davomi bo'lib erkaklarda tashqi muhit bilan aloqasi bo'lmagan (ayollarda bachadon nayining qorin teshigi orqali tashqi muhit bilan qo'shiluvchi) qorinparda bo'shlig'ini (**cavitas peritonei**) hosil qiladi. Bu bo'shliq pariyetal va visseral qorinpardaning o'rtasida tor yoriq shaklida joylashadi. Uning ichida qorinparda yuzasini namlab, a'zolarining erkin harakatini ta'minlab turuvchi oz miqdordagi seroz suyuqlik bo'ladi. Qorinpardaning umumiy sathi 1,71 m² ga teng bo'lib, ust tomondan mezoteliy hujayralari bilan qoplangan. Qorinparda bilan qorin devori o'rtasida tarkibida yog' to'qimasi bo'lgan qorinparda osti qatlami (**tela subserosa**) bor. Uning qalinligi hamma yerda bir xil emas. Diafragma sohasida bu qatlam bo'lmay, qorinning orqa devorida yaxshi rivojlanib buyrak, buyrak usti bezi va boshqa a'zolari o'rab turadi. Qorinparda qorin bo'shlig'i devoridan a'zolariga yoki a'zoldan a'zolariga o'tish joylarida burmalar, boylamlar, chuqurchalar va tutqichlar hosil qiladi.

Qorinning oldingi devorini qoplagan pariyetal qorinparda yuqoriga diafragmaning pastki yuzasiga o'tadi. Diafragmaning pastki yuzasidan qorinparda jigarning o'roqsimon boylami (**lig. falciforme hepatis**), tojsimon boylam (**lig. coronarium**), o'ng va chap uchburchaksimon boylamlarni (**ligg. triangularia dextrum et sinistrum**) hosil qilib jigarga o'tadi. Qorinparda old tomondan jigarning o'tkir qirrasini, orqa tomondan orqa qirrasini aylanib o'tib, uning visseral yuzasini qoplaydi. O'ng bolakdan qorinparda o'ng buyrakning yuqori uchiga jigar-buyrak boylamini (**lig. hepatorenale**) hosil qilib o'tadi. Jigar darvozasidan esa qorinpardaning ikki varag'i — duplikaturasi (bittasi darvozaga jigarning pastki yuzasini old tomonidan, ikkinchisi orqa qismidan) me'daning kichik egriligiga jigar-me'da boylamini (**lig. hepatogastricum**) va o'n ikki barmoq ichakning yuqori qismiga jigar-o'n ikki barmoq ichak boylamini (**lig. hepatoduodenale**) hosil qilib o'tadi. Bu ikkala boylam bir-birining davomi bo'lib, birgalikda kichik charvi (**omentum minus**) deb ataladi. Me'daning kichik egriligida jigar-me'da boylami yana ikki varaqqa ajralib uning oldingi va orqa devorini qoplab me'daning katta egriligida ular yana birikadi. So'ngra ko'ndalang-chambar ichak va ingichka ichak qovuzloqlari oldidan pastga tushib katta charvining (**omentum majus**) oldingi qatlamini hosil qiladi. Uning me'da katta egriligi bilan ko'ndalang chamber ichak o'rtasidagi qismi me'da-chambar ichak boylami (**lig. gastrocolicum**) deb ataladi. Katta charvining oldingi qatlami ma'lum sohada orqaga qayrilib, uning orqa qatlamini hosil qiladi. Ko'ndalang chamber ichakka yetib borgach, katta charvining orqa qatlami ko'ndalang chamber ichakning charvi tasmasi va uning tutqichiga birikadi. Ko'ndalang chamber ichakning tutqichidan yuqorida bu qatlamlar pariyetal qorinpardaga o'tib, me'da osti bezini old tomondan qoplaydi va qorin bo'shlig'ining orqa devoriga o'tib ketadi. Katta charvining oldingi va orqa qatlamlari o'rtasida yog' kletchatkasi bo'ladi.

Qorinpardaning me'da katta egriligidan chiqqan ikki varag'i chappa taloq darvozasiga yo'nalib me'da-taloq boylamini (**lig. gastrolieale**), me'daning kardial qismi bilan diafragma o'rtasida me'da-diafragma boylamini (**lig. gastrophrenicum**) hosil qiladi.

Qorinning oldingi devorini qoplagan pariyetal qorinparda kindik bilan qov simfizi o'rtasida 5 ta burma: toq o'rta kindik burmasi (**plica umbilicalis mediana**), juft medial va lateral kindik burmalarini (**plicae umbilicales mediales et laterales**) hosil qiladi. O'rta kindik burmasida homilada qovuqning uchidan kindikkacha boruvchi bitib ketgan siydik yo'li (**urachus**) yotadi. Medial kindik burmasida bitib ketgan kindik arteriyasi, lateral burmada esa pastki qorin usti arteriyasi joylashadi. Qovuq ustida o'rta kindik burmasining yon tomonlarida o'ng va chap qovuq usti chuqurchalari, medial va lateral burmalar o'rtasida medial chov chuqurchalari joylashadi. Lateral burmadan tashqarida lateral chov chuqurchasi bo'lib, unga chov kanalining chuqur teshigi to'g'ri keladi.

Qorinning old devorini qoplagan qorinparda yon tomonga yo'nalib, o'ng tomondan qorinning orqa devoriga o'tib, ko'richak va chuvalchangsimon o'simtani hamma tomondan o'rab uning tutqichini (**mesoappendix**) hosil qiladi. Qorinparda ko'tariluvchi chamber ichakni old va ikki yon tomondan o'rab, o'ng buyrakning pastki qismining oldingi yuzasidan o'tadi. So'ngra ichki tomonga yo'nalib, belning kvadrat mushagi va siydik yo'lining oldidan o'tib, ingichka ichak tutqichi ildizi (**radix mesenterii**) oldida tutqichning o'ng varag'iga aylanadi. Tutqich ildizida uning chap varag'i qorin devorining orqa tomonini qoplagan qorinpardaga o'tadi. Ingichka ichak tutqichi yuqoridan pastga, chapdan o'ngga II bel umurtqasi sohasidan dumg'aza-yonbosh bo'g'imigacha qiya joylashgan. Uning uzunligi 15—18 sm, tutqichning erkin qismi ildizga baravarlashish uchun 18—20 ta qovuzloq hosil qiladi. Tutqichning ikki varag'i o'rtasidan qon, limfa tomirlar va nervlar o'tadi. So'ngra qorinparda chapga tomon chap buyrak pastki qismining oldingi yuzasidan o'tib, pastga tushuvchi chamber ichakni uch: old va ikki yon tomondan qoplaydi. Uning pastki qismi sigmasimon ichakni hamma tomondan o'rab uning tutqichini (**mesocolon sigmoideum**) hosil qiladi. Keyin qorinparda qorinning yon devoridan oldingi devoriga buriladi.

Qorinning orqa devoridan pastga yo'nalgan qorinparda to'g'ri ichak yuqori qismini o'rab qolmay, uning o'rta qismini va siydik-tanosil a'zolarini ham qisman o'raydi. Erkaklarda to'g'ri ichakni oldingi yuzasini o'ragan qorinparda to'g'ri ichak-qovuq chuqurligi (**excavatio rectovesicalis**)ni hosil qilib, qovuqning orqa, keyin ustki yuzasidan o'tib qorinning oldingi devorini qoplagan qorinpardaga davom etadi. Ayollarda qorinparda to'g'ri ichakning oldingi yuzasidan qinning yuqori qismi orqa devoriga, undan yuqoriga ko'tarilib, bachadon orqasidan, so'ngra oldidan qovuqqa o'tadi. Bunda to'g'ri ichak bilan bachadon o'rtasida to'g'ri ichak-bachadon chuqurligi (**excavatio rectouterina**), bachadon bilan qovuq o'rtasida esa **excavatio vesicouterina** hosil bo'ladi.

Qorinparda bo'shlig'i shartli ravishda ikki: yuqori va ostki qavatga bo'linadi. Yuqori qavat yuqori tomondan diafragma bilan, pastdan ko'ndalang chamber ichak va uning tutqichi bilan chegaralanadi. Yuqori qavatda me'da, jigar, o't pufagi, taloq va o'n ikki barmoq ichakning yuqori qismi hamda me'da osti bezi joylashadi. Qorinparda bo'shlig'ining yuqori qavati uchta qopchaga bo'linadi.

Jigar qopchasi (**bursa hepatica**) o'roqsimon boylamdan o'ng tomonda joylashib, unda jigarning o'ng bo'lagi joylashadi. Bu qopchani yuqoridan diafragma, oldindan va yon tomondan qorin devori chegaralaydi.

Me'da oldi qopchasi (**bursa pregastrica**) me'da oldida joylashib, yuqoridan diafragma, o'ng tomondan o'roqsimon boylam, oldindan qorinning oldingi devori bilan chegaralangan. Unda jigarning chap bo'lagi va taloq joylashadi.

Charvi qopchasi (**bursa omentalis**) me'da va kichik charvi orqasida yotadi. Uni yuqori tomondan jigarning dumli bo'lagi, pastdan ko'ndalang chambar ichak tutqichi va uning chap bo'lagi, oldindan me'daning orqa devori, kichik charvi, me'da-chambar ichak va me'da-taloq boylamlari, orqadan chap buyrak usti bezi, chap buyrak, me'da osti bezining oldingi yuzasi, pastki kovak vena va aortani qoplagan pariyetal qorinparda chegaralaydi. Chap tomondan charvi qopchasi taloq darvozasigacha borib taloq chuqurligi (**recessus lienalis**)ni hosil qiladi. Charvi qopchasi o'ng devoridagi 2—3 sm kattalikdagi charvi (Vinslov) teshigi va dahlizi (**foramen et vestibulum bursae omentalis**) vositasida jigar qopchasi bilan qo'shilib turadi. Bu teshik yuqoridan jigarning dumli bo'lagi, pastdan o'n ikki barmoq ichakning yuqori qismi, oldindan kichik charvi va orqadan pastki kovak venani qoplagan pariyetal qorinparda bilan chegaralanadi.

Qorinparda bo'shlig'ining ostki qavati ko'ndalang chambar ichak va uning tutqichidan pastda joylashib, kichik chanoq bo'shlig'iga o'tib ketadi. Bu qavatda ingichka va yo'g'on ichak, siydik va tanosil a'zolari joylashadi. Qorinning o'ng yon devori bilan chambar ichakning ko'tariluvchi qismi o'rtasida o'ng yon kanal (**canalis lateralis dexter**), chap yon devori bilan chambar ichakning tushuvchi qismi o'rtasida chap yon kanal (**canalis lateralis sinister**) joylashadi. Qiya yo'nalgan ingichka ichak tutqichi ostki qavatni ikkita o'ng va chap bo'shliqqa ajratadi. Ingichka ichak tutqichining yuqorisidagi o'ng bo'shliqni — **sinus mesentericus dexter**, ichak tutqichning ostidagi chap bo'shliqni — **sinus mesentericus sinister** deb ataladi.

Qorin bo'shlig'ining orqa devorini qoplagan pariyetal qorinparda qorin devoridan a'zolariga va a'zoldardan a'zolariga o'tganida burmalar yoki chuqurliklar hosil qiladi. O'ng tomondan o'n ikki barmoq och ichak burilish burchagi va chap tomondan yuqori o'n ikki barmoq boylam o'rtasida uncha katta bo'lmagan yuqori va ostki o'n ikki barmoq chuqurliklari (**recessus duodenalis superior et recessus duodenalis inferior**) bor.

Yonbosh ichakning ko'richakka o'tish joyida qorinparda yonbosh ichakning oxirgi qismining yuqorisida hamda pastida yuqori hamda pastki iliosekal chuqurlik (**recusus iliocaecales superior et inferior**) hosil qiladi.

Sigmasimon ichak tutqichining chanoq devoriga birikkan joyida uncha katta bo'lmagan sigmasimonaro chuqurlik (**recessus intersigmoideus**) hosil bo'ladi.

Qorinparda qorin bo'shlig'i a'zolarini turlicha o'raydi. Agar qorinparda a'zolari har tomondan o'rasa, ularni intraperitoneal a'zolar deb ataladi. Bunday a'zolariga: me'da, och va yonbosh ichak, ko'richak va

chugalchangsimon o'simta, o'n ikki barmoq ichakning boshlang'ich qismi, ko'ndalang chamber ichak, sigmasimon ichak, to'g'ri ichakning yuqori qismi, taloq va bachadon kiradi.

Agar qorinparda a'zolari uch tomondan o'rasa, ularni mezoperitoneal a'zolar deb ataladi. Bunday a'zolariga: ko'tariluvchi va tushuvchi chamber ichak, jigar, to'g'ri ichakning o'rta qismi va to'lgan holatdagi qovuq kiradi.

Qorinparda a'zolari bir tomondan o'rasa, bunday a'zolari ekstraperitoneal a'zolar deb ataladi. Ularga: me'da osti bezi, o'n ikki barmoq ichakning pastga tushuvchi qismi, to'g'ri ichakning oxirgi qismi, buyrak, buyrak usti bezi va siydik yo'li kiradi.

Qorinpardaning taraqqiyoti ancha murakkab. Birlamchi ichak nayi dastlab qorin bo'shlig'ining orqa devoriga dorsal ichak tutqichi vositasida birikadi. Bundan tashqari, uning yuqori me'da va o'n ikki barmoq ichak qismida ventral ichak tutqich bo'lib, u me'da va o'n ikki barmoq ichakdan jigarga, jigardan esa diafragma va qorinning oldingi devoriga o'tadi. Dorsal tutqichning me'da bilan qorin bo'shlig'i orqa devori o'rtasidagi qismi mesogastrium deb ataladi. Me'da burilganidan so'ng mesogastrium uzayib ikkiga bukiladi va pastga qarab burma shaklida osilib turadi. Varaqlar orasidagi bo'shliq katta charvi bo'shlig'ini, varaqlar esa katta charvini hosil qiladi. Me'da joylashishi o'zgarishi bilan birga qorinpardaning bir qismi qolgan qismidan kichik charvi va me'da vositasida ajrab qoladi. Ular o'zaro kichik teshik — **foramen epiploicum** orqali qo'shiladi. Katta charvi bola hayotining 3—4-o'ylarigacha ko'ndalang chamber ichak va uning tutqichidan alohida bo'lib, keyin birikadi. Ingichka va yo'g'on ichak tutqichlari dastlab umumiy bo'lsa, keyinchalik ko'tariluvchi va tushuvchi chamber ichak qismlarida yo'qolib ketadi.

Yangi tug'ilgan va emizikli bolalarda qorinparda bo'shlig'i katta bo'lib, unda joylashgan a'zolar yuqori ko'tarilgan bo'ladi. Bola yura boshlaganidan so'ng diafragma pastga tushib, ko'krak qafasi a'zolarining tez taraqqiy etishi natijasida qorin bo'shlig'i nisbatan kichrayadi. Yangi tug'ilgan chaqaloqda qorinparda yupqa va tiniq bo'lib, qon va limfa tomirlar ko'rinib turadi. Uning ostida, ichaktutqichda, boylamlar va charvilarida yog' to'qimasi bo'lmaydi. Yog' to'qimasi 2 yoshda paydo bo'lib, 7 yoshlarda uning hajmi ancha ortadi. Katta charvi 2 yoshgacha bo'lmay, 7 yoshda ingichka ichak burmalarini old tomonini qoplab turadi. Yangi tug'ilgan chaqaloqda ingichka ichak tutqichi vertikal holatda bo'lib, yoshga qarab ichak tutqichning uzunligi o'zgaradi va uning ildizi qiyshiq holatni oladi. 16—18 yoshlarda qorinparda orasidagi bo'shlig'i, charvi, boylamlar va ichak tutqich ichidagi yog' to'qimasining hajmi ortadi va a'zolar mustahkamlanadi.

NAFAS A'ZOLARI TIZIMI

Odam hayoti davomida kislorodga bo'lgan ehtiyojni nafas olish bilan qondiradi.

Nafas a'zolari tizimi (**systema respiratorium**) tarkibiga tashqi havo bilan qon o'rtasidagi gaz almashinuvini ta'minlovchi a'zolar kiradi. Gaz almashinuvi bu organizmning tashqi muhitdan kislorodni qabul qilib, o'zidan karbonat angidridni tashqi muhitga chiqarishidir. Gaz almashinuvi asosan, nafas, a'zolari bilan, juda oz qismi esa teri orqali bo'ladi. U uch bosqichdan iborat bo'lib, nafas a'zolari tizimi uning birinchi bosqichini yoki tashqi muhitdagi kislorodni alveolalar orqali qonga o'tishi va qondagi karbonat angidridni alveolalarga o'tishini ta'minlaydi. Nafas a'zolari tizimi nafas yo'llari va juft nafas a'zosi — o'pkadan iborat. Nafas yo'llari joylashishiga qarab yuqori va pastki nafas yo'llariga bo'linadi. Yuqori nafas yo'llariga burun bo'shlig'i, halqumning burun va og'iz qismi, pastki nafas yo'llariga hiqildoq, traxeya, bronxlar kiradi. Nafas yo'lining ichi shilliq parda bilan qoplangan. Unda ki prikli epiteliy, ko'p sonli shilliq bezlari bo'ladi. Nafas yo'llari orqali o'tgan havo asosiy nafas a'zosi bo'lgan o'pkaga boradi. Bu yerda gazlar diffuziyasi yo'li bilan gaz almashinish jarayoni sodir bo'lib havodagi kislorod qonga o'tadi. Nafas a'zolari tizimi olinayotgan havoni tozalaydi, namlaydi, isitadi hamda tashqi muhitdagi har xil hidlarni sezadi. O'pka suyuqlik almashinuvida katta rol o'ynaydi va tananing doimiy haroratini saqlab turishda ishtirok etadi, chunki ular orqali suv parllari ajraladi. Bundan tashqari o'pkada juda ko'p erkin makrofaglar bo'lib, ular himoya vazifasini bajaradi.

Nafas olish jarayoni quyidagicha kechadi: nafas olgan vaqtda ko'krak qafasi bo'shlig'i, diafragma va qovurg'alarni ko'taruvchi mushaklarning qisqarishi natijasida kengayadi. O'pka esa elastik devorli ichi bo'sh a'zo sifatida ko'krak qafasi devori orqasidan kengayadi va havoni so'rib oladi. Alveolalarda gaz almashganidan keyin ko'krak qafasi devori nafas chiqarish harakatini bajarib o'z holiga qaytadi va o'pkadagi havo siqib chiqariladi. Nafas olganda va chiqarganda o'pka o'zini qoplagan visseral plevra vositasida ko'krak qafasini qoplagan pariyetal plevra ustida sirpanadi. Nafas a'zolari devori tog'aylardan tuzilgan. Shuning uchun ularning bo'shlig'i har doim ochiq bo'lib, ulardan havo bermalol o'tadi.

Nafas a'zolarining taraqqiyoti

Tashqi burun va burun bo'shlig'i taraqqiyoti kalla suyaklari va hidlov a'zosi taraqqiyoti bilan bog'liq.

Pastki nafas yo'li homila hayotining 3-haftasida oldingi ichak ventral devorining o'simtasi shaklida paydo bo'ladi. Bu kurtak bo'ylama egatga o'xshash

bo'lib, sekin-asta nay shaklini oladi. Keyinchalik bu naychadan hiqildoq va kekirdak hosil bo'ladi. Uning yopiq tugagan distal uchi ikkita pufakchaga ajrab o'pka kurtagini hosil qiladi. Bu pufakchalar kekirdak asosidan uzoqlashadi va bronxlar hosil bo'ladi. Taraqqiyotning boshlang'ich davrida birlamchi hiqildoq, kekirdak, bronx va o'pka pufakchalarining devori entoderma hujayralaridan tuzilgan bo'lib, keyinchalik ularga mezenxima elementlari qo'shiladi. Entodermadan nafas yo'li va o'pka alveolarini qoplagan epiteliy va bezlar epiteliyasi hosil bo'ladi. Mezenximadan esa nafas yo'lini hosil qiluvchi boshqa to'qimalar paydo bo'ladi. Homila hayotining birinchi oyi oxirida hiqildoq kurtagi mezenximaning juft kengaymasi shaklida paydo bo'ladi. Hiqildoq tog'aylari 2—3 jabra ravoqlaridan rivojlanadi. Eng avval uzuksimon tog'ay, so'ng cho'michsimon, ponasimon, shoxsimon, boshqalardan kechroq qalqonsimon tog'ay paydo bo'ladi. Hiqildoq mushaklari 3—4 jabra ravoqlarining oldingi uchidan taraqqiy etadi.

Traxeya taraqqiyotning dastlabki davrida epiteliy nayidan iborat bo'lib, uning atrofida mezenxima quyuqlashadi. Homila hayotining 8-9-haftasida traxeya tog'aylari va mushaklari hosil bo'ladi. Dastlab uning bo'shlig'i silindr shaklida bo'ladi.

O'pka murakkab alveolar bezlarga o'xshab rivojlanadi. Ikkala o'pka kurtaklari bir xil bo'lmaydi. O'ng o'pka kurtagi chapiga nisbatan katta bo'ladi. Homila hayotining 5-haftasida har bir kurtakda bo'lajak o'pka bo'laklariga mos sharsimon bo'rtmalar hosil bo'ladi. Ular o'ng o'pka kurtagida uchta, chap o'pkada ikkita bo'ladi. Bu bo'rtmalar, o'z navbatida, har bir o'pkada 10 tadan segmentar bronxlar bo'rtmalarini hosil qiladi. Shunday qilib 2—4 oylik homilada bronx daraxti paydo bo'ladi. 4 oydan 6 oygacha bo'lgan davrda bronxiolalar, 6 oydan 9 oygacha esa alveola yo'llari va alveola qopchalari paydo bo'ladi. O'pka asosi homila hayotining 6-haftasida ko'krak bo'shlig'iga tushadi. Bu davrda birlamchi tana bo'shlig'i (**celom**) ikkita plevra va bitta perikard bo'shlig'iga bo'lingan va diafragma vositasida qorin bo'shlig'idan ajragan bo'ladi. Splanxoplevradan visseral plevra, somatoplevradan esa pariyetal plevra hosil bo'ladi.

Burun

Burun sohasi tashqi burun va burun bo'shlig'idan iborat.

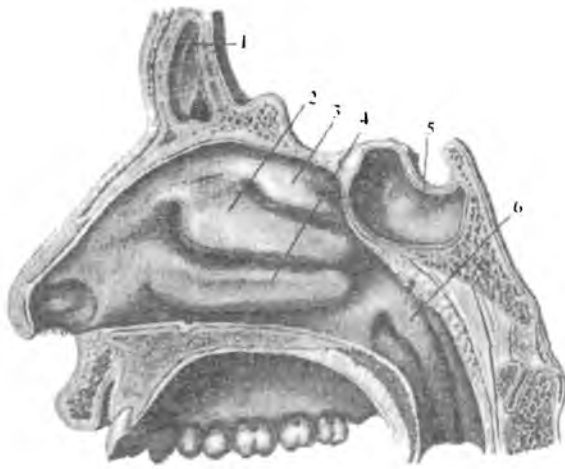
Tashqi burunda (**nasus externus**) burun ildizi, orqasi, uchi va qanotlari tafovut qilinadi. Burun ildizi (**radix nasi**) yuzning yuqori qismida joylashib peshonadan o'yma bilan ajrab turadi. Tashqi burunning yon tomonlari o'zaro o'rta chiziqda birikib burun orqasini (**dorsum nasi**) hosil qiladi. Yon tomonlarning pastki qismi esa burun qanotlarini (**alae nasi**) hosil qilsa, burun orqasi past tomonda burun uchiga (**apex nasi**) o'tadi. Burun qanotlarining pastki chekkalari burunga kirish teshigini (**nares**) chegaralab turadi. Tashqi burun asosini burun suyagi, yuqori jag' suyagining burun o'simtasi va bir nechta gialin tog'aylar hosil qiladi. Burunning yon devorini hosil qiluvchi uchburchak shaklidagi lateral tog'ayi (**cartilago nasi lateralis**)

bevosita burun suyagi ostida joylashib, burunning yon devorini hosil qilishda qatnashadi. Burun qanotini hosil qiluvchi juft burun qanotining katta tog'ayi (**cartilago alaris nasi major**) burun bo'shlig'iga kirish teshigini old va yon tomondan chegaralab turadi. 2—3 ta burun qanotining kichik tog'aylari (**cartilagine alares minores**) oldingi tog'ay bilan noksimon teshik o'rtasida yotadi. Goho bir nechta turli kattalikdagi burunning qo'shimcha tog'aylari (**cartilagine nasales accessoriae**) ham uchraydi. Burun to'sig'i tog'ayi (**cartilago septi nasi**) toq to'rtburchak shaklida bo'lib, burun to'sig'ining oldingi qismini hosil qiladi. Burun to'sig'i tog'ayi yuqori va orqa tomondan g'alvirsimon suyakning perpendikular plastinkasi bilan, past va orqa tomondan dimog' suyagi va oldingi burun o'simtasi bilan birikadi.

Tashqi burun yangi tug'ilgan chaqaloqda qisqa, yassi va keng bo'lib, ildizi tor, orqasi va uchi yaxshi bilinmaydi. Burun qanotlari kichik, tog'aylari qoldiq holatida bo'ladi. Burun teshiklari oval shaklida bo'lib, gorizontal joylashgan. Burun teshigining oldingi qirrası ko'pincha oldinga va yuqoriga qaragan bo'ladi, bu qirra burun ustining o'sishi bilan pastga tushib, burun uchini hosil qiladi. Bola 5 yoshga borganida burun teshigi yumaloq shaklnı oladi. 10—14 yoshda peshona bilan chegarada egarsimon chuqurlik paydo bo'ladi.

Burun bo'shlig'i (**cavitas nasi**) old tomondan burun teshigi vositasida yuzga, orqa tomondan xoanalar orqali halqumning burun qismiga ochiladi. Burun bo'shlig'ini burun to'sig'i (**septum nasi**) ikki bo'lakka ajratib turadi. Burun to'sig'ini oldingi qismi parda (**pars membranacea**) va tog'ay (**pars cartilaginea**), orqa qismi esa suyakdan (**pars ossea**) iborat. Parda va tog'ay qismlari burun to'sig'ining harakatchan qismini (**pars mobilis septi nasi**) hosil qiladi. Burun bo'shlig'ining har bir yarmida yuqoridan burun qanotining katta tog'ayi ustki chekkasi bilan chegaralangan burun dahlizi (**vestibulum nasi**) ajratiladi. U ich tomondan teri bilan qoplangan bo'lib yog', ter bezlari va tuklari bo'ladi.

Burun bo'shlig'i burun chig'anoqlari (72-rasm) yordamida burun yo'llariga bo'linadi. Burunda yuqori, o'rta va pastki burun chig'anoqlari (**concha nasales superior, media et inferior**) tafovut qilinadi. Ularning o'rtasida yuqori, o'rta va pastki burun yo'llari joylashadi. Yuqori burun yo'li (**meatus nasi superior**) burunning yuqori va o'rta chig'anoqlari o'rtasida, o'rta burun yo'li (**meatus nasi media**) o'rta va pastki burun chig'anoqlari o'rtasida, pastki burun yo'li (**meatus nasi inferior**) pastki burun chig'anog'i bilan burun bo'shlig'ining pastki devori o'rtasida joylashgan. Burun to'sig'i va chig'anoqlarining medial yuzalari o'rtasida ingichka vertikal yo'nalgan yoriq shaklidagi umumiy burun yo'li (**meatus nasi communis**) joylashgan. Bu yo'l burun-halqum yo'liga (**meatus nasopharyngeus**) davom etadi. Burun yo'llarini qoplagan shilliq pardaki priki epiteliy bilan qoplangan bo'lib, ki prikchalar havo tarkibidagi changni ushlab qoladi. Shilliq pardadagi shilliq bezlari ishlab chiqargan shilliq suyuqlik havo yo'llariga kirgan changni qamrab oladi. Burun bo'shlig'ining shilliq osti asosida ko'p qon tomirlar bo'lib o'rta va pastki burun chig'anoqlari sohasida g'ovaksimon vena chigallarini hosil qiladi. U



72-rasm. Burun bo'shlig'i-ning tashqi devori. 1-sinus frontalis; 2-concha nasalis media; 3-concha nasalis superior; 4-concha nasalis inferior; 5-sinus sphenoidalis; 6-ostium pharyngeum tubae auditivae.

shilliq pardaga ma'lum bir harorat berib, o'tayotgan havoni ilitib beradi. Burun bo'shlig'ining shilliq pardasi burun yon bo'shliqlari, ko'z yoshi qopi, halqumning burun qismi va yumshoq tanglay shilliq pardasiga birikib ketadi. U burun bo'shlig'i suyak usti va tog'ay usti pardasi bilan zich birikkan. Burun bo'shlig'i atrofidagi suyaklarda havo saqlovchi bo'shliqlar yoki burunning yon bo'shliqlari bo'lib, ular burun yo'llariga ochiladi. Yuqori burun yo'liga ponasimon suyak bo'shlig'i va g'alvirsimon suyakning orqa katakchalari, o'rta burun yo'liga yuqori jag' suyagi bo'shlig'i, peshona suyagi bo'shlig'i, g'alvirsimon suyakning o'rta va oldingi katakchalari, pastki burun yo'liga burun-ko'z yoshi kanali ochiladi.

Burun bo'shlig'i shilliq pardasida ikki: hidlov (**regio olfactoria**) va nafas sohasi (**regio respiratoria**) tafovut qilinadi. Hidlov sohasiga yuqori burun, qisman o'rta burun chig'anoqlarini va burun to'sig'ining yuqori qismini qoplagan shilliq parda kirib, unda hid bilish hujayralari joylashgan. Burun bo'shlig'i shilliq pardasining qolgan qismi nafas qismini hosil qiladi.

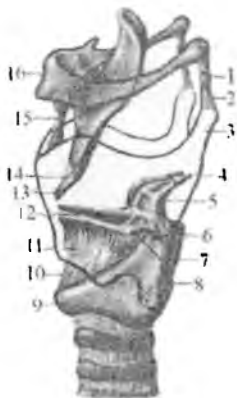
Burun bo'shlig'i yangi tug'ilgan chaqaloqda past (17,5 mm) va tor, chig'anoqlari gorizontol joylashgan bo'lib, chekkalari qalinlashgan bo'ladi. Yuqori burun yo'li bo'lmaydi, o'rta va pastki burun yo'li yaxshi rivojlanmagan bo'ladi. Burun chig'anoqlari burun to'sig'iga yetib bormagani uchun umumiy burun yo'li hosil bo'ladi va u orqali chaqaloq nafas oladi. Burun to'sig'i va xoanalar past bo'ladi. Burunning qo'shimcha bo'shliqlari yaxshi taraqqiy etmagan bo'ladi. Yangi tug'ilgan chaqaloqda burun chig'anog'i to'rta: pastki, o'rta, yuqori va eng yuqori. Pastki burun chig'anog'i burun bo'shlig'i tubiga tegib turgani uchun pastki burun yo'li bo'lmaydi. Bu yo'l bola hayotining ikkinchi yilida asta-sekin kattalashadi va balog'at yoshida o'z shaklini oladi. Bola 6 oylik bo'lganida o'rta burun yo'li hosil bo'ladi. Yuqori burun yo'li yangi tug'ilgan chaqaloqda faqat 30% holatda uchraydi. Bu yo'l ikki yoshdan keyin sekin o'sib uncha katta bo'lmaydi. Bola hayotining 7 yoshigacha

chig'anoqlar, burun yo'llari va burun bo'shlig'i uzunasiga va balandligiga asta-sekin o'sadi. 10 yoshda burun bo'shlig'i 1,5 marta, 20 yoshda 2 marta kattalashadi. Bola 6 oylik bo'lganida burun bo'shlig'ining balandligi 22 mm gacha o'sadi. Burun shilliq pardasi yangi tug'ilgan chaqaloqda yupqa bo'lib, qon tomirlarga boy bo'lgani bilan havo bilan uchrashadigan joylarda g'ovak tana shaklidagi qon tomir chigallari bo'lmaydi. Shuning uchun shilliq parda yallig'langanda shishib nafas olish qiyinlashadi. Bola 9 yoshga to'lganida burun bo'shlig'i shilliq pardasi g'ovak to'qimalarga boy, nafas olish sohasi shilliq pardasini qoplagan epiteliy kattalarnikiga nisbatan yupqa bo'ladi. Epiteliy osti limfoid to'qima bo'lmay u 7-oylarda paydo bo'ladi. Hid bilish sohasi shilliq qavati tez o'zgarib, unda 7-oylarda hid bilish piyozchalari yaxshi rivojlanadi.

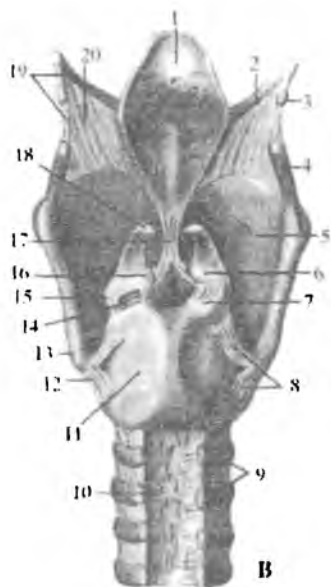
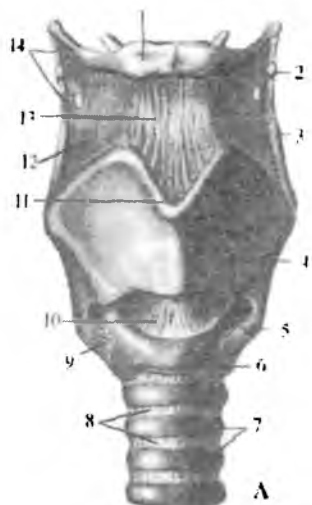
Burunning qo'shimcha bo'shliqlaridan yangi tug'ilgan chaqaloqda faqat biroz rivojlangan yuqori jag' suyagi bo'shlig'i bo'ladi. Bola tug'ilganidan keyin bu bo'shliq sezilarli o'sib, 8—9 yoshlarda suyak tanasini egallaydi. Uning teshigi 2 yoshda oval shaklida bo'lsa, 7 yoshda yumaloq bo'ladi. Peshona suyagi bo'shlig'i 2 yoshdan boshlab taraqqiy etib, taraqqiyoti 11—12 yoshlarda tugaydi. Ponasimon suyak bo'shlig'i taraqqiyoti 3—4 yoshlarda boshlanib, 12—15 yoshlarda tugaydi. G'alvirsimon suyak katakchalari yangi tug'ilgan chaqaloqda kurtak shaklida bo'lib, ularning taraqqiyoti bola hayotining birinchi yilida tez kechib, 14 yoshlarda kattalarnikiga o'xshash bo'ladi.

Hiqildoq

Hiqildoq (**larynx**) murakkab tuzilgan a'zo (73, 74-rasm) bo'lib, nafas olishda, pastki nafas yo'llarini himoya qilishda va tovush hosil qilishda ishtirok etadi. Hiqildoq bo'yinning oldingi sohasi o'rtasida joylashib, hiqildoq bo'rtig'ini (**prominentia laryngea**) hosil qiladi. Bu bo'rtiq erkaklarda kuchli rivojlangan. Hiqildoq yuqorida til osti suyagiga birikkan bo'lib, pastda kekirdakka davom etadi. Hiqildoqni old tomondan bo'yinning til osti suyagining ostida joylashgan mushaklar yopib tursa, yon tomonda bo'yinning tomirli-nervli dastasi va qalqonsimon bezning yon bo'laklari, orqasidan esa halqumning hiqildoq qismi joylashadi. Katta yoshdagi odamlarda hiqildoqning yuqori chegarasi IV, pastkisi esa VI—VII bo'yin umurtqalari o'rtasida joylashgan. Ayollarda hiqildoq biroz yuqoriroq joylashadi. Erkaklarda hiqildoq



73-rasm. Hiqildoqning tog'ay va boylamlari. Yon tomondan ko'rinishi. 1-cartilago triticea; 2-lig. thyrohyoideum laterale; 3-cornu superius; 4-cartilago corniculata; 5-cartilago arytenoidea; 6-processus muscularis; 7-processus vocalis; 8-cornu inferius; 9-cartilago cricoidea; 10-lig. cricothyroideum; 11-conus elasticus; 12-lig. vocale; 13-lig. thyroepiglotticum; 14-petiolus epiglottidis; 15-lig. thyrohyoideum medianum; 16-os hyoideum.



74-rasm. Hiqildoq tog'aylari, bo'g'im va boylamlari. A. Old tomoni: 1-os hyoideum; 2-cartilago triticea; 3-cornu superius (cartilago thyroidea); 4-lam. sinistra (cartilago thyroidea); 5-cornu unferius (cartilago thyroidea); 6-arcus cartilaginis cricoideae; 7-cartilaginestra-cheales; 8-ligg. annularia; 9-articulatio cricothyroidea; 10-lig. cricothyroideum; 11-incisura thyroidea superior; 12-membrana thyrohyoidea; 13-lig. thyrohyoideum medianum; 14-lig. thyrohyoideum laterale; **B. Orqa tomoni:** 1-epiglottis; 2-cornu majus (os hyoideum); 3-cartilago triticea; 4-cornu superius cartilago thyroidea; 5-lam. dextra (cartilago thyroidea); 6-cartilago arytenoidea; 7-articulatio cricoarytenoidea dextra; 8-articulatio cricothyroidea dextra; 9-cartilagines tracheales; 10-aries membranaceus (trachea); 11-lam. cartilaginis cricoideae; 12-articulatio cricothyroidea sinistra; 13-cornu inferius (cartilago thyroidea); 14-articulatio cricoarytenoidea sinistra; 15-processus muscularis (cartilago arytenoidea); 16-processus vocalis (cartilago arytenoidea); 17-lig. thyroepiglotticum; 18-cartilago corniculata; 19-lig. thyrohyoideum laterale; 20-membrana thyrohyoidea.

ayollarga nisbatan katta bo'ladi. Hiqildoq harakatchan bo'lib, ovqat yutganda va tovush hosil bo'lganida vertikal yo'nalishda harakat qiladi.

Hiqildoqning qattiq asosini juft (cho'michsimon, shoxsimon, ponasimon) va toq (qalqonsimon, uzuksimon, hiqildoq usti) tog'aylari (73-rasm), shuningdek, ular o'rtasidagi bo'g'imlar hosil qiladi.

Qalqonsimon tog'ay (**cartilago thyroidea**) toq gialin tog'ay bo'lib, bir-biri bilan erkaklarda 90°, ayollarda 120° burchak hosil qilib birikkan ikkita o'ng va chap to'rtburchakli plastinkadan (**lamina dextra et sinistra**) iborat. Tog'ayning oldingi qismida yaxshi bilinadigan ustki qalqonsimon o'yma (**incisura thyroidea superior**) va biroz bilinadigan pastki qalqonsimon o'yma (**incisura thyroidea inferior**) bo'ladi. Plastinkaning orqa chekkasida uzun ustki shoxsimon o'simta (**cornu superius**) va qisqa pastki shoxsimon osimta (**cornu inferius**) joylashgan. Pastki shoxsimon o'simtaning medial yuzasida

uzuksimon tog'ay bilan birikadigan bo'g'im yuzasi bor. Ikkala plastinkaning tashqi yuzasida qiyshiq chiziq (**linea obliqua**) joylashgan bo'lib, to'sh-qalqonsimon va qalqonsimon-til osti mushaklari birikadi.

Uzuksimon tog'ay (**cartilago cricoidea**) toq gialin tog'ay bo'lib, uzuk shaklida, oldinga qaragan yoysimon qismi (**arcus**) va orqaga qaragan to'rtburchak plastinkadan (**lamina cartilaginis cricoideae**) iborat. Uzuksimon tog'ayda ikki juft bo'g'im yuzasi bo'lib, uning bir jufti (**facies articularis arytenoidea**) plastinkaning ustki chekkasi burchaklarida joylashib, o'ng va chap cho'michsimon tog'aylar bilan birikadi. Ikkinchi jufti (**facies articularis thyroidea**) tog'ay yoyini plastinkaga o'tgan joyida bo'lib, qalqonsimon tog'ayning pastki shoxsimon o'simtasi bilan bo'g'im hosil qiladi.

Hiqildoq usti tog'ayi (**cartilago epiglottica**) toq elastik tog'ay bo'lib, barg shaklida bo'ladi. U hiqildoqqa kirish teshigi ustida old tomonda joylashgan. Uning toraygan bandi (**petiolus epiglottidis**) qalqonsimon tog'ayning ichki yuzasiga birikkan, qavariq oldingi yuzasi til ildiziga, orqa botiq yuzasi hiqildoq bo'shlig'iga qaragan bo'ladi.

Cho'michsimon tog'ay (**cartilago arytenoidea**) juft gialin tog'ay bo'lib, piramidasimon ko'rinishga ega. Uning uchburchak shaklidagi asosi (**basis**) pastga qaragan bo'lib, uzuksimon tog'ay bo'g'im yuzasi bilan harakatchan bo'g'im hosil qiladi.

Cho'michsimon tog'ay uchi (**apex**) o'tkir va biroz orqaga egilgan. Cho'michsimon tog'ay asosidan oldinga qarab ovoz boylami birikadigan o'simta (**processus vocalis**), lateral tomonga qarab mushak birikadigan o'simta (**processus muscularis**) chiqqan. Cho'michsimon tog'ayni uchta: oldingi lateral, medial va orqa yuzasi tafovut qilinadi. Oldingi lateral yuzasi (**facies anterolateralis**) keng bo'lib, uning pastki qismida tovush o'simtasi orqasida joylashgan uzunchoq chuqurchaga ovoz mushagi birikadi. Medial yuzasi (**facies medialis**) uncha katta bo'lmay, qarama-qarshi tog'ayga qaragan. Orqa yuzasi (**facies posterior**) oldinga bukilgan bo'ladi.

Shoxsimon tog'ay (**cartilago corniculata**) juft kichkina, konussimon elastik tog'ay bo'lib, cho'michsimon tog'ayning uchida cho'michsimon-hiqildoq usti burmasi ichida joylashgan.

Ponasimon tog'ay (**cartilago cuneiformis**) juft kichkina elastik tog'ay bo'lib, cho'michsimon-hiqildoq usti burma ichida shoxsimon tog'aydan oldinda va yuqorida yotadi.

Hiqildoq tog'aylari o'zaro va til osti suyagi bilan bo'g'imlar hamda boylamlar vositasida birikadi. Hiqildoq tog'aylari harakati ikki juft bo'g'imga mushaklarning ta'siri ostida bo'ladi.

Uzuksimon-qalqonsimon bo'g'im (**articulatio cricothyroidea**) qalqonsimon tog'ayning pastki shoxsimon o'simtasi bilan uzuksimon tog'ayning oldingi yon yuzasidagi bo'g'im yuzasi o'rtasida hosil bo'ladi. O'ng va chap uzuksimon-qalqonsimon bo'g'imlar hamkor bo'g'im turkumiga kirib, ularda harakat frontal o'q atrofida sodir bo'ladi. Bunda qalqonsimon tog'ay oldinga hamda orqaga egilib cho'michsimon tog'ayga nisbatan holatini

va ovoz boylamlari tarangligini o'zgartiradi. Bo'g'im kapsulasi (**capsula articularis cricothyroidea**) nozik pastki shoxsimon o'simtdan uzuksimon tog'ay plastinkaning yon chekkasiga tortilgan tolalardan iborat. Uning bir qismi juft shoxsimon-uzuksimon boylamni (**lig. ceratocricoideum**) hosil qiladi. Bu bo'g'im uzuksimon tog'ay yoyining ustki chekkasi bilan qalqonsimon tog'ayning pastki chekkasi o'rtasida tortilgan o'rta uzuksimon-qalqonsimon boylam (**lig. cricothyroideum medianum**) vositasida mustahkamlanadi.

Uzuksimon-cho'michsimon bo'g'im (**articulatio cricoarytenoidea**) ham juft bo'lib, cho'michsimon tog'ay asosidagi bo'g'im yuzasi bilan uzuksimon tog'ay plastinkasidagi bo'g'im yuzasi o'rtasida hosil bo'ladi. Bu bo'g'im kapsulasini (**capsula articularis cricoarytenoidea** orqa tomondan yelpig'ichsimon orqa uzuksimon-cho'michsimon boylam (**lig. cricoarytenoideum posterior**) mustahkamlab turadi. Bo'g'inda harakat vertikal o'q atrofida bo'lib, o'ng va chap cho'michsimon tog'aylar ichkariga burilganida ovoz boylamlari bir-biriga yaqinlashib, ovoz tirqishi torayadi. Cho'michsimon tog'aylar tashqariga burilganida esa ovoz boylamlari bir-biridan uzoqlashib, ovoz tirqishi kengayadi.

Cho'michsimon tog'ayni uchi bilan shoxsimon tog'ay o'rtasida sinxondroz (**synchondrosis arycorniculata**) hosil bo'ladi.

Hiqildoq til osti suyagi bilan qalqonsimon tog'ayning yuqori chekkasi til osti suyagi o'rtasida tortilgan qalqonsimon-til osti pardasi (**membrana thyrohyoidea**) vositasida bog'langan. Bu parda keng biriktiruvchi to'qimali qatlam bo'lib, o'rta qismida qalinlashib, o'rta qalqonsimon til osti boylamini (**lig. thyrohyoideum medianum**), chekkalarida lateral qalqonsimon-til osti boylamlarini (**ligg. thyrohyoidea lateralia**) hosil qiladi.

Hiqildoq mushaklari ko'ndalang-targ'il mushaklar guruhiga kiradi. Ular hiqildoq tog'aylarini harakatga keltirib, hiqildoq bo'shlig'i va ovoz tirqishi kengligini o'zgartiradi. Hiqildoq mushaklari faoliyatiga qarab uch guruhga: ovoz tirqishini kengaytiruvchi (dilatatorlar), siquvchi (konstriktorlar) va ovoz boylami tarangligini o'zgartiruvchi mushaklarga bo'linadi.

I. Ovoz tirqishini kengaytiruvchi mushakka orqa uzuksimon-cho'michsimon mushak (**m. cricoarytenoideus posterior**) kiradi. Bu juft mushak uzuksimon tog'ay plastinkasining orqa yuzasidan boshlanadi, lateral va yuqori tomonga yo'nalib cho'michsimon tog'ay mushak o'simtasiga birikadi. Qisqarganida mushak o'simtasini orqaga tortib, cho'michsimon tog'ayni lateral tomonga buradi, natijada ovoz o'simtasi lateral tomonga buriladi va ovoz tirqishi kengayadi.

II. Ovoz tirqishini toraytiruvchi mushaklar: 1. Lateral uzuk-simon cho'michsimon mushak (**m. cricoarytenoideus lateralis**) juft, uzuksimon tog'ay yoyining lateral qismidan boshlanib, orqaga va yuqoriga yo'nalib cho'michsimon tog'ayning mushak o'simtasiga birikadi. Qisqarganida mushak o'simtasi oldinga yo'nalib, cho'michsimon tog'ay va uning ovoz o'simtasi ichkariga buriladi. Buning natijasida ovoz boylamlari bir-biriga yaqinlashadi va ovoz tirqishining oldingi qismi torayadi.

2. Qalqonsimon-cho'michsimon mushak (**m. thyroarytenoideus**) juft, qalqonsimon tog'ay plastinkasi ichki yuzasidan boshlanadi. Uning tolalari orqaga biroz yuqoriga yo'nalib cho'michsimon tog'ayning mushak o'simtasiga birikadi. O'ng va chap mushaklar qisqarganida mushak o'simtasini oldinga tortadi va ovoz o'simtalari bir-biriga yaqinlashib, ovoz tirqishining oldingi qismi torayadi.

3. Cho'michsimon tog'aylar orasidagi ko'ndalang mushak (**m. arytenoideus transversus**) toq, o'ng va chap cho'michsimon tog'aylarning orqa tomonida ko'ndalangiga tortilgan. Qisqarganida cho'michsimon tog'aylarni bir-biriga yaqinlashtiradi va ovoz tirqishining orqa qismi torayadi.

4. Cho'michsimon tog'aylar orasidagi qiyshiq mushak (**m. arytenoideus obliquus**) juft, bitta cho'michsimon tog'ayning mushak o'simtasidan medial va yuqoriga yo'nalib, ko'ndalang cho'michsimon mushak orqasida qaramaqarshi mushak tolalari bilan kesishib, ikkinchi tog'ayning lateral chekkasiga birikadi. Bu mushakning bir qism tolalari hiqildoq usti tog'ayi lateral chekkasiga birikib cho'michsimon-hiqildoq usti mushagini (**m. aryepiglotticus**) hosil qiladi. Cho'michsimon tog'aylar orasidagi qiyshiq mushak qisqarganida cho'michsimon tog'aylarni bir-biriga yaqinlashtiradi. Cho'michsimon-hiqildoq usti mushagi bilan birgalikda hiqildoqqa kirish teshigini toraytiradi. Cho'michsimon-hiqildoq usti mushagi hiqildoq usti tog'ayini orqaga tortib, hiqildoqqa kirish teshigini yopadi.

III. Ovoz boylamining tarangligini o'zgartiruvchi mushaklar:

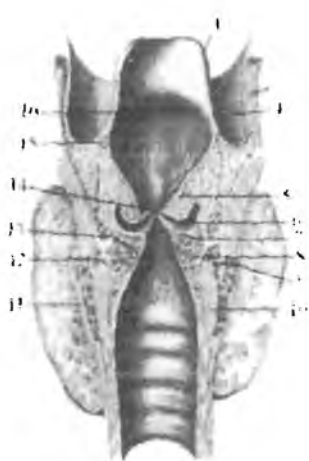
1. Uzuksimon-qalqonsimon mushak (**m. cricothyroideus**) juft, uzuksimon tog'ay ravog'ining old yuzasidan boshlanib, yuqoriga va lateral yo'nalib qalqonsimon tog'ayning pastki chekkasi va pastki shoxiga birikadi. Qisqarganida qalqonsimon tog'ay oldinga engashadi. Qalqonsimon va cho'michsimon tog'aylar orasidagi masofa uzayib ovoz boylamlari taranglashadi.

2. Ovoz mushagi (**m. vocalis**) juft, ovoz burmasi ichida yotadi. Qalqonsimon tog'ay burchagi pastki qismining ichki yuzasidan boshlanib, orqaga yo'naladi va cho'michsimon tog'ay tovush o'simtasiga birikadi. Bu mushak ovoz boylamiga tegib turadi va uning tolalari ovoz boylamiga chatishib ketadi. Qisqarganida ovoz boylami taranglashadi.

Hiqildoq bo'shlig'i (**cavitas laryngis**) shakl jihatidan (75-rasm) qum soatga o'xshab, o'rtta qismi toraygan, yuqori va pastki qismi kengaygan bo'ladi. Unda uch: hiqildoq dahlizi, qorinchalararo qism va ovoz burmasi osti bo'shlig'i tafovut qilinadi. Havo halqumdan hiqildoqqa kirish teshigi orqali hiqildoqqa kiradi. Hiqildoqqa kirish teshigi (**aditus laryngis**) old tomondan hiqildoq usti tog'ayi bilan, orqadan cho'michsimon tog'ay uchlari, yon tomondan esa cho'michsimon-hiqildoq usti burmalari (**plicae aryepiglotticae**) bilan chegaralangan.

Hiqildoq bo'shlig'ining yuqori kengaygan qismi hiqildoq dahlizi (**vestibulum laryngis**) deb ataladi. U hiqildoqqa kirishdan boshlanib, dahliz burmasigacha davom etadi. Dahliz burmasi (**plicae vestibulares**) hiqildoqning yon devorida joylashgan bo'lib, uning o'rtasida dahliz tirqishi (**rima vestibuli**)

75-rasm. Hiqildoq bo'shlig'ining frontal kesmasi. 1-epiglottis; 2-os hyoideum; 3-membrana thyrohoidea; 4-plica aryepiglottica; 5-plica vestibularis; 6-ventriculus laryngis; 7-plica vocalis; 8-m. thyroarytenoideus; 9-conus elasticus; 10-cartilago cricoidea; 11-m. cricothyroideus; 12-m. cricoarytenoideus lateralis; 13-m. vocalis; 14-rima glottidis; 15-m. aryepiglotticus; 16-tuberculum epiglotticum.



joylashgan. Dahlizning old devorini shilliq parda bilan qoplangan hiqildoq usti tog'ayi, orqa devorini cho'michsimon tog'aylar hosil qiladi.

Hiqildoqning o'rta toraygan qorinchalararo qismi murakkab tuzilgan. Uni yuqoridan va pastdan hiqildoqning yon devorida joylashgan shilliq pardadan hosil bo'lgan juft burmalar chegaralab turadi. Yuqori burmalar o'rtasida nisbatan keng dahliz tirqishi, pastki ovoz burmasi (**plica vocales**) kuchli rivojlangan bo'lib, ichida ovoz mushagi va boylami bor. O'ng va chap ovoz burmalari o'rtasida hiqildoqning eng tor joyi ovoz tirqishi (**rima glottidis yoki rima vocalis**) joylashgan. Unda ikki: oldingi ovoz boylamlari o'rtasidagi katta pardalararo qismi (**pars intermembranacea**) va cho'michsimon tog'ay

asosi o'rtasidagi kichik tog'ayaro qismi (**pars intercartilaginea**) tafovut qilinadi. Ovoz tirqishining uzunligi erkaklarda 20—24 mm, ayollarda 16—19 mm. Uning pardaaro qismi erkaklarda 15 mm, ayollarda 12 mm. Ovoz tirqishining kengligi tinch nafas olganda 5 mm, tovush hosil bo'lganida 15 mm bo'ladi. Hiqildoqning yon devorida dahliz burmasi bilan ovoz burmasi o'rtasida botiqlik, hiqildoq qorinchalari (**ventriculus laryngis**) bor.

Hiqildoqning pastki ovoz tirqishi osti bo'shlig'i qismi (**cavitas infraglottica**) sekin-asta kengayib, kekirdakka o'tib ketadi.

Hiqildoqning shilliq pardasi ko'p qatorli silindrik epiteliy bilan qoplangan, pushti rangda bo'lib, dahliz burmasi va qorinchalar sohasida shilliq bezlari ko'p bo'ladi. Ularning suyuqligi ovoz burmalarini namlab turadi. Ovoz burmasi sohasidagi shilliq parda oqish kulrang rangi bilan ajralib turadi. Ovoz burmasining shilliq pardasi ovoz boylami va mushak bilan pishiq birikkan bo'lib, bezlari yo'q.

Hiqildoqning shilliq pardasi ostida elastik parda bo'lib, yuqori qismida to'rtburchakli pardani, pastida esa elastik konusni hosil qiladi. To'rt burchakli parda (**membrana quadrangularis**) fibroz-elastik qatlamdan iborat bo'lib, old tomondan qalqonsimon tog'ay, yuqoridan hiqildoq usti tog'ayi, orqadan cho'michsimon tog'ay o'rtasida tortilgan. Uning pastki chekkasi dahliz boylami asosini hosil qiladi. Hiqildoqning elastik konusi (**conus elasticus**) juft trapetsiya shaklidagi qatlam bo'lib, old tomondan qalqonsimon, pastdan uzuksimon, orqadan cho'michsimon tog'aylarga birikadi. Uning qalqonsimon tog'ay bilan cho'michsimon tog'ayning tovush o'simtasi o'rtasida tortilib qalinlashgan qismining yuqori chekkasi ovoz boylamini hosil qiladi.

Rentgenoanatomiyasi. Hiqildoq faqat yon proyeksiyadagi rentgenogrammada ko‘rinadi, chunki to‘g‘ri proyeksiyada unga umurtqa pog‘onasining soyasi qavatlanadi. Hiqildoq dahlizi bilan uning bo‘shlig‘i chegarasida gorizontall joylashgan yoriqsimon yorug‘lik—hiqildoq qorinchalari joylashgan. Hiqildoq tog‘aylari ular ohaklanganidan so‘ng (15—18 yoshda) ko‘rinadi.

Yangi tug‘ilgan chaqaloq hiqildog‘i nisbatan katta bo‘lib, quyg‘ich shaklda, keng asosi yuqoriga qaragan bo‘ladi. Qalqonsimon tog‘ay plastinkalari o‘tmas burchak hosil qilgani uchun frontal o‘lchami sagittal o‘lchamidan katta. U nisbatan yuqori II—IV bo‘yin umurtqalari sohasida joylashgan. Hiqildoq tog‘aylari yupqa, nozik va egiluvchan. Qalqonsimon tog‘ayning ustki o‘ymasi keng va yuza, ustki shoxsimon osimtasi qisqa bo‘ladi. Uzuksimon tog‘ay plastinkasi keng va past, yoyi tor bo‘ladi. Cho‘michsimon tog‘ay yaxshi rivojlanmagan. Hiqildoq usti tog‘ayi yangi tug‘ilgan chaqaloqda kalta va juda yuqori joylashgan bo‘lib, til chekkasiga tegib turadi va 2 yoshgacha tarnovsimon shaklga ega bo‘ladi. Hiqildoq va hiqildoq usti tog‘ayining yuqori turishi bola emayotgan vaqtda bermalol nafas olishini ta‘minlaydi. Ovoz yorig‘i uzunligi 6,5 mm, tor bo‘lib, ovoz boylamlari qisqa (kattalarniki uzunligini 1/3 qismini tashkil qiladi) va yassi bo‘lgani uchun bolalarning ovozi baland bo‘ladi.

Yangi tug‘ilgan chaqaloqda hiqildoq dahlizi qisqa, ovoz boylami yuqori joylashgan, ovoz mushagi yaxshi rivojlanmagan bo‘ladi. Shilliq pardasi nozik, qon va limfa tomirlarga boy, harakatchan. Shuning uchun hiqildoq shilliq pardasi yallig‘langan vaqtda yoki yot moddalar bilan qitiqlanganida u shishib, hiqildoq bo‘shlig‘i torayadi, nafas olish qiyinlashadi. Hiqildoqning elastik konusi tor va qisqa, uning balandligi yangi tug‘ilgan chaqaloqda 9–10 mm bo‘ladi. Hiqildoq bola hayotining birinchi to‘rt yilida tez o‘sadi. Bu davrda hiqildoq tog‘aylari asta-sekin qalinlashib o‘zgarishga uchraydi. 10—12 yoshda qalqonsimon tog‘ay burchagi o‘g‘il bolalarda tez kamayadi, qizlarda esa aytarli o‘zgarmaydi. Buning natijasida o‘g‘il bolalar qalqonsimon tog‘ayi burchagi oldinga turtib turadi. Hiqildoqning sagittal o‘lchami kattalashib, ovoz boylamlari uzayadi. Buning natijasida ovoz pasayadi. Hiqildoq o‘sgan sari u bilan til osti suyagi o‘rtasidagi masofa va til osti-qalqonsimon parda ham uzayadi. 7 yoshda til osti-qalqonsimon pardaning tuzilishi butunlay tugallanib, uning markaziy va chekka qismlarida boylamlar hosil bo‘ladi. Bu davrda hiqildoqning yuqori chegarasi IV, pastki chegarasi esa VI bo‘yin umurtqalari sohasida bo‘ladi. Dahliz va ovoz boylamlari qalinlashadi. Ular ichida mushak tolalari vujudga keladi. Ovoz mushagi kattalashib, ovoz burmasi ichiga kiradi. Hiqildoq mushaklari rivojlanib bo‘ladi. 7 yoshdan keyin hiqildoq tez o‘sib, o‘smirlik davrida kattalarnikiga o‘xshash holatni egallaydi.

Traxeya

Traxeya (trachea) havo o‘tkazuvchi naysimon a‘zo. U VI bo‘yin umurtqasi sohasida boshlanib, V ko‘krak umurtqasi sohasida traxeya ayrisini (**bifurcatio tracheae**) hosil qilib ikkita bosh bronxga bo‘linadi. Traxeyaning uzunligi 9—

11 sm, kengligi 15—18 mm bo‘lib, oldindan orqaga qarab biroz siqilgan bo‘lgani uchun, ko‘ndalang o‘lchami oldingi orqa o‘lchamidan 1—2 mm katta. Traxeyada bo‘yin va ko‘krak qismlari tafovut qilinadi.

Traxeyaning bo‘yin qismi (**pars cervicalis**) VII bo‘yin umurtqasi sohasida joylashib, uning old tomonida yuqori to‘rtta tog‘ay halqasi sohasida qalqonsimon bezning bo‘yni turadi. Traxeyaning old tomonida to‘sh-qalqonsimon, to‘sh-til osti mushaklari va ularni o‘ragan bo‘yin fassiyasi, orqa tomonida qizilo‘ngach, yon tomonida esa bo‘yinning tomirli — nervli dastasi yotadi.

Traxeyaning ko‘krak qismi (**pars thoracica**) orqasida qizilo‘ngach, oldida aorta ravog‘i, yelka-bosh poyasi, chap yelka-bosh venasi va timus, o‘ng va chap tomonlarida mediastinal plevra joylashadi.

Traxeyaning asosi o‘zaro halqasimon boylamlar (**ligg. anullaria**) vositasida birikkan 16—20 ta yarim halqasimon gialin tog‘aydan (**cartilagine trachealis**) iborat bo‘lib, ular traxeya aylanasining uchdan ikki qismini egallaydi. Ularni orqa tomondan aylanma va bo‘ylama yo‘nalishdagi silliq mushak tolalaridan tashkil topgan parda devor (**paries membranaceus**) biriktirib turadi.

Traxeya devorini ichki tomondan kipurikli epiteliyli shilliq parda (**tunica mucosa**) qoplagan bo‘lib, unda shilliq bezlari va limfoid tugunchalar bor. Uning ostidagi shilliq osti asosda (**tela submucosa**) traxeya bezlari joylashgan. Traxeyani tashqi tomondan biriktiruvchi to‘qimali parda (**tunica adventitia**) o‘rab turadi.

Rentgenogrammada traxeya aniq ko‘rinishga ega bo‘ladi. U IV-V ko‘krak umurtqalari sohasida o‘ng va chap bosh bronxga bo‘linadi.

Yangi tug‘ilgan chaqaloq traxeyasi III—IV bo‘yin umurtqalari sohasida boshlanib, II—III ko‘krak umurtqalari sohasida bosh bronxlarga bo‘linadi. U quyg‘ich yoki duk shaklida bo‘lib, uzunligi 3,2—4,5 sm, kengligi yuqori qismida 10 mm, o‘rta qismida 8 mm bo‘ladi. Uning parda qismi nisbatan keng, tog‘aylari yupqa, yumshoq, bukiluvchan. Shilliq pardasi yupqa, nozik, bez va mushak elementlari yaxshi takomillashmagan, qon tomirlarga boy bo‘ladi. Traxeya bola hayotining birinchi 6 oyida va balog‘at davrida tez o‘sadi. Uning yuqori chegarasi ikki yoshda IV—V, 5—6 yoshda V-VI, o‘smirlik davrida esa VI bo‘yin umurtqalari sohasida joylashadi.

Traxeyaning o‘shishi halqasimon boylamlarning uzayishi hisobiga bo‘ladi. Uning uzunligi 10—12 yoshda ikki marta uzayib 9 sm bo‘lsa, 20—25 yoshlarda uch marta uzayadi.

Bosh bronx

Bosh bronxlar (**brobchi principales**) traxeyadan V ko‘krak umurtqasining yuqori chekkasida boshlanib, o‘pka darvozasiga tomon yo‘naladi. O‘ng bosh bronx qisqa va keng, vertikal yo‘nalgan bo‘lib, traxeyaning bevosita davomidir. Uning uzunligi 3 sm bo‘lib, 6—8 yarimhalqasimon tog‘aydan tuzilgan. Chap bosh bronx ingichka va uzunligi 4—5 sm bo‘lib, 9—12 yarimhalqasimon

tog'aydan iborat. Bosh bronxlarning orqasida parda devori bo'lib, ich tomondan shilliq, tashqarisidan adventitsial parda bilan qoplangan.

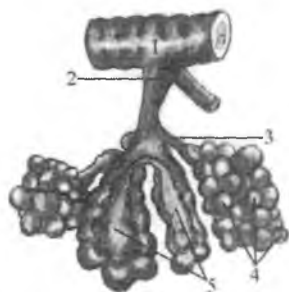
Yangi tug'ilgan chaqaloqda o'ng bosh bronx 26°, chap bosh bronx esa 49° burchak hosil qilib chiqadi. O'ng bosh bronxning uzunligi o'rta hisobda 1,17 sm, chapniki 1,2 sm. Bosh bronxlar bola hayotining birinchi yilida va balog'at davrida tez o'sib, ularning uzunligi 2 marta oshadi. 20 yoshda ular 3,5—4 marta kattalashadi.

O'pka darvozasida o'ng bosh bronx uchta, chapi esa ikki bo'lak bronxga bo'linadi. O'ng o'pkaning yuqori bo'lak bronxi arteriyaning ustida yotadi va epiarterial bronx deb ataladi. Uning boshqa bo'lak bronxlari va chap o'pka bo'lak bronxlari arteriyaning ostida yotadi.

Bo'lak bronxlari (**bronchi lobares**) o'pka darvozasiga kirib, o'z navbatida, segmentar bronxlarga (**bronchi segmentales**) bo'linadi. O'ng yuqori bo'lak bronxi (**bronchus lobaris superior dexter**) cho'qqi, orqa va oldingi segmentar bronxlarga, o'ng o'rta bo'lak bronxi (**bronchus lobaris medius dexter**) lateral va medial segmentar bronxlarga bo'linadi. O'ng pastki bo'lak bronxi (**bronchus lobaris inferior dexter**) cho'qqi, medial bazal, oldingi bazal, lateral bazal va orqa bazal segmentar bronxlarga bo'linadi. Chap yuqori bo'lak bronxi (**bronchus lobaris superior sinister**) orqa-cho'qqi, oldingi, yuqorigi tilcha va pastki tilcha segmentar bronxlarga, chap pastki bo'lak bronxi (**bronchus lobaris inferior sinister**) cho'qqi, medial bazal, oldingi bazal, lateral bazal va orqa bazal segmentar bronxlarga bo'linadi. Segmentar bronxlar (**bronchus segmentales**) o'z navbatida 9—10 martagacha dixotomik bo'linadi va diametri 1 mm bo'lgan bo'lakcha bronxi (**bronchus lobularis**) hosil bo'ladi. Bu bronx bo'lakcha ichida 18—20 oxirgi bronxiolalarga (**bronchioli terminalis**) bo'linadi. Ularning miqdori ikkala o'pkada 20.000 ga yaqin bo'lib, devorida tog'ay bo'lmaydi. Har bir oxirgi bronxiola dixotomik bo'linib, nafas bronxiolasini (**bronchioli respiratorii**) hosil qiladi. Ulardan alveola naylari (**ductuli alveolaris**) chiqib, alveola qopchalari (**sacculi alveolares**) bo'lib tugaydi. Alveola qopchalari o'pka alveolaridan (**alveoli pulmonis**) iborat. Turli o'lchamdagi bronxlar havo o'tkazuvchi bronx daraxtini (**arbor bronchialis**) hosil qiladi. Nafas bronxiolasi alveola naylari, alveola qopchalari va alveolalar alveola daraxtini yoki **atsinusni** (76-rasm) hosil qiladi.

O'pka bilan qon o'rtasida gaz almashinuvi ro'y beradigan **atsinus** o'pkaning vazifaviy-tarkibiy birligi hisoblanadi. Bitta o'pkada 15000 atsinus bo'lib, alveolalar soni 300—500 mln ga yetadi.

Rentgenoanatomiyasi. Bronxlarni o'rganish uchun ularni kateter orqali kontrast modda—yodlipol bilan to'latiladi. Unda



76-rasm. Atsinus chizmasi. 1-bronchiola terminalis; 2-bronchiola respiratoria; 3-ductuli alveolaria; 4-sacculi alveolaria; 5-alveola pulmones.

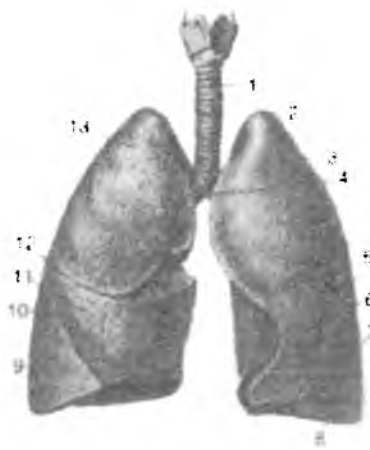
bronxlarning bo‘lak, segmentar va undan mayda shoxlarga bo‘linishini kuzatish mumkin. O‘ng bosh bronx kekirdakning bevosita davomi bo‘lib, qisqa (uzunligi 2—2,5), ammo keng. U 20–25° burchak hosil qilib boshlanadi. Chap bosh bronx-ning uzunligi 4—5 sm bo‘lib, kekirdakdan 20—54° burchak hosil qilib boshlanadi. Bronx daraxti yangi tug‘ilgan chaqaloqda hosil bo‘lgan bo‘lib, bola hayotining birinchi yilida bo‘lak bronxlari 2 marta kattalashadi. Yangi tug‘ilgan va emizikli bolalarda bronx daraxtining segmentar va subsegmentar bronxlarga bo‘linishi va yo‘nalishi kattalarnikiga o‘xshaydi.

Bola hayotining dastlabki oylarida, ayniqsa, 3–4 yoshlarda tog‘ayli bronxlar devori shilliq pardasida elastik tolalar va shilliq bezlar, qon hamda limfa tomirlari, nervlar ko‘payadi. Balog‘at davrida bronx daraxtining o‘sishi tezlashib, ular 3,5–4 marta kattalashadi. O‘smirlik davrida bronxlarning uzayishi bilan ular devoridagi tog‘ay yupqalashadi, mushak va elastik to‘qima ko‘payadi, tashqi adventitsial qavati qalinlashadi.

O‘pka

O‘pka (**pulmo**) noto‘g‘ri (77-rasm) konus shaklida bo‘lib, o‘ng va chap o‘pka ko‘krak bo‘shlig‘ining o‘ng va chap yarmida joylashib, plevra bilan o‘ralgan. Ular o‘zaro ko‘ks oralig‘ida joylashgan a‘zolar bilan ajralgan. O‘pka past tomondan diafragma, old, yon va orqa tomondan ko‘krak qafasi devoriga tegib turadi. Diafragmaning o‘ng gumbazi yuqoriroq turgani uchun o‘ng o‘pka chapiga nisbatan qisqa va keng, yurak ko‘krak bo‘shlig‘ining chap tomonida turgani uchun, chap o‘pka qisqa va uzun bo‘ladi.

O‘pkaning pastki diafragma yuzasi (**facies diaphragmatica**) diafragma gumbaziga mos bo‘lib, botiq, o‘pkaning cho‘qqisi (**apex pulmones**) yumaloq bo‘ladi. O‘pkaning qovurg‘a yuzasi (**facies costalis**) qovurg‘alarga mos ravishda qavariq bo‘lsa, medial yuzasi (**facies medialis**) orqa umurtqa qismi (**pars vertebralis**) va oldingi ko‘ks oralig‘i qismlaridan (**pars mediastinalis**) iborat bo‘lib, biroz botiqroq. O‘pka yuzalari qirralar bilan ajralib turadi. Uning oldingi qirrasini (**margo anterior**) qovurg‘a yuzasini medial yuzasidan ajratsa, pastki qirrasini (**margo inferior**) qovurg‘a va medial



77-rasm. O‘pkaning old tomondan ko‘rinishi. 1-trachea; 2-apex pulmonis; 3-lobus superior pulmonis sinistri; 4-bronchus principalis sinister; 5-fissura oblique; 6-incisura cardiaca; 7-lobus inferior pulmonis sinistri; 8-margo inferior; 9-lobus inferior pulmonis dextri; 10-fissura obliqua; 11-lobus medius pulmonis dextri; 12-fissura horizontalis; 13-lobus superior pulmonis dextri.

yuzalarini diafragma yuzasidan ajratadi. Qovurg'a yuzasi orqa tomonda o'tmas orqa qirra hosil qilib, medial yuzasiga o'tib ketadi.

Chap o'pkaning oldingi qirrasida yurak o'ymasi (**incisura cardiaca**) bo'lib, uni past tomondan chap o'pka tilchasi (**lingula pulmonis sinistri**) chegaralab turadi.

Har bir o'pka uning ichiga chuqur botib kirgan yoriqlar vositasida bo'laklarga bo'linadi. O'ng o'pka ikkita: gorizontali yoriq (**fissura horizontalis**) va qiyshiq yoriq (**fissura obliqua**) vositasida uchta: yuqori, o'rta va pastki bo'laklarga (**lobus superior, media et inferior**) bo'linadi. Chap o'pka esa bitta qiyshiq yoriq (**fissura obliqua**) vositasida ikki: yuqori va pastki bo'laklarga (**lobus superior et inferior**) bo'linadi.

Har bir o'pkaning medial yuzasida o'pka darvozasi (**hilus pulmonis**) bor. Undan o'pkaga bosh bronx, o'pka arteriyasi, nervlar kiradi va o'pka venasi, limfa tomirlari chiqadi. Bularning hammasi o'pka ildizini (**radix pulmonis**) hosil qiladi. O'ng o'pka darvozasi chapiga nisbatan qisqa va keng. Unda bosh bronx boshqa hosilalarga nisbatan yuqori joylashadi. Uning ostida o'pka arteriyasi va undan pastroqda o'pka venasi yotadi. Chap o'pkada o'pka arteriyasi eng yuqorida, undan pastroqda bosh bronx va uning ostida o'pka venasi yotadi.

O'pka cho'qqisi old tomonda o'mrov suyagidan 2 sm, I qovurg'adan 3—4 sm yuqorida turadi. Orqada esa VII bo'yin umurtqasining qirrali o'simtasi sohasida turadi.

O'ng o'pkaning oldingi chegarasi VI qovurg'a tog'ayi sohasida pastki chegaraga o'tib ketadi. Uning pastki chegarasi o'rta o'mrov chizig'ida VI qovurg'a, oldingi qo'ltiq osti chizig'ida VII qovurg'a, o'rta qo'ltiq osti chizig'ida VIII qovurg'a, orqa qo'ltiq osti chizig'ida IX qovurg'a, kurak chizig'ida X qovurg'a va umurtqa yoni chizig'ida XI qovurg'a sohasida joylashgan.

Chap o'pkaning oldingi chegarasi IV qovurg'a tog'ayi sohasida chapga burilib, IV qovurg'a tog'ayining pastki chekkasi bo'ylab to'sh yoni chizig'igacha boradi. Undan pastga qayrilib, V qovurg'a tog'ayini kesib o'tadi. VI qovurg'a tog'ayiga yetganida chap o'pkaning oldingi chegarasi pastki chegarasiga o'tib ketadi. Chap o'pkaning pastki chegarasi o'ng o'pkanikidan biroz pastroq o'tadi. O'ng o'pka chapiga nisbatan keng va qisqa bo'lgani uchun ularning oldingi va pastki chegaralari bir-biridan farq qiladi.

O'pka rentgenogrammada ko'krak qafasi fonida yorishish maydoni ko'rinishida bo'lib, bir-biridan umurtqa pog'onasi, to'sh suyagi, yurak va yirik qon tomirlarning quyuoq soyasi bilan ajrab turadi. Bu soya o'pka maydonining medial chegarasini hosil qiladi. O'pka to'qimasi havo bilan to'lgan ko'p sonli alveola pufakchalaridan iborat. Rentgen nurlari o'pka to'qimasidan oson o'tib, o'pka maydonining yorqin tasvirini beradi. Bu fonning tarkibi o'ziga xos. Unda o'pka to'qimasini hosil qiluvchi ayrim uzunlikdagi tizim-chalar kabi radial yo'nalgan qon va limfa tomirlar soyasidan tashkil topadi. O'pka qon tomirlarining shoxlanishi quyuoq soya beruvchi yirik o'pka arteriyasi va venasi joylashgan o'pka ildizidan boshlanadi. Qon tomirlar diametri sekin-asta ko'krak qafasining lateral chekkasiga qarab kamayib

boradi va bu yerda o'pka rasmi ingichka va nozik bo'ladi. Medial tomonda tizimcha shaklidagi soyalardan tashqari limfa tugunlarining yumaloq zich hosilalar ko'rinishdagi soyasi ham ko'rinadi. O'ng tomonda ildiz soyasi katta, chunki chap tomonda u yurak bilan yopilgan bo'ladi.

Yon proyeksiyada o'ng va chap o'pkalar bir-biriga qavatlanadi va oldindan to'sh suyagi, orqadan umurtqa pog'onasi bilan chegaralangan yagona yorug' maydonini hosil qiladi.

Yangi tug'ilgan chaqaloq o'pkasi ko'krak qafasiga nisbatan katta. U noto'g'ri shaklga ega bo'lib, yuqori bo'laklari kichik, pastkisi esa katta bo'ladi. O'ng o'pkaning yuqori va o'rta bo'laklari bir xil. O'pkaning tashqi yuzasi silliq. Ikkala o'pkaning o'rtacha og'irligi 57 g, hajmi 67 sm³, nafas olish yuzasi 6 m². Yangi tug'ilgan chaqaloq o'pkasining uchi birinchi qovurg'a sohasida turadi. O'ng va chap o'pkaning pastki chegarasi esa kattalarnikiga nisbatan bitta qovurg'a yuqori turadi. Bu davrda o'pka parenximasi yaxshi rivojlanmagan bo'ladi. Bo'laklarda mushakli bronxiolalar bo'lmaydi. Atsinuslar yaxshi takomillashmagan bo'lib, ular tarkibiga 1–3 tartibdagi nafas bronxiolalari kiradi. O'pka atsinuslari esa uncha ko'p bo'lmagan (24 mln) o'pka alveolaridan iborat. Bola tug'ilgan vaqtdan to 7–8 yoshgacha o'pkada ikki xil: bronx daraxtining takomillashuvi va alveolar sonining ko'payish jarayoni ketadi. Bola hayotining birinchi yilida hamda undan keyin atsinus yangi alveola yo'llari va bor yo'llarning devorida yangi o'pka alveolarlari hosil bo'lishi hisobiga o'sadi. Yangi alveola yo'llari hosil bo'lishi 7–9 yoshlarda, o'pka alveolarlari esa 12–15 yoshlarda tugallanadi. Alveolalarning o'lchami bola tug'ilganidan 7 yoshgacha bir xil, 12 yoshda ularning o'lchamlari yangi tug'ilgan chaqaloqlarga nisbatan 2 marta, kattalarda esa 3 marta kattalashadi. Bola tug'ilgan vaqtdan 4 oylik bo'lgunicha o'pka alveolarlarining soni 4 marta, uch yoshda 12 marta, 11 yoshda esa 20 marta ko'payadi. O'pka parenximasining tuzilishi 15–25 yoshlarda tugallanadi. O'pka cho'qqisi yangi tug'ilgan chaqaloqda I qovurg'a sohasida bo'lsa, 20–25 yoshlarda undan 3–4 sm yuqori turadi. Uning pastki chegarasi ham asta-sekin pastga tushadi.

Plevra

O'pkani o'ragan seroz parda plevra (**pleura**) deb ataladi. Plevra ikki: visseral va pariyetal varaqdan iborat. Visseral (o'pkani o'ragan) plevra (**pleura vesceralis yoki pulmonalis**) o'pka to'qimasiga zich yopishib uni har tomondan o'raydi va bo'laklar o'rtasidagi yoriqlarga ham kiradi. O'pkani hamma tomondan o'ragan visseral plevra o'pka ildizi sohasida pariyetal plevrage o'tib ketadi. O'pka ildizidan pastda visseral plevra pastga tomon yo'nalib, diafragmaga birikadigan o'pka boylamini (**lig. pulmonale**) hosil qiladi.

Pariyetal plevra (**pleura parietalis**) o'zining tashqi yuzasi bilan ko'krak qafasi devorlariga yopishsa, ichki yuzasi visseral plevrage qaragan. Plevraning ichki yuzasi mezoteliy bilan qoplangan. Pariyetal va visseral varaqlar o'rtasidagi yoriqsimon plevra bo'shlig'ida (**cavitas pleuralis**) oz miqdorda

seroz suyuqligi bo'ladi. Bu suyuqlikni visseral plevra ishlab chiqarsa, pariyetal plevra so'rib turadi, shuning uchun uning miqdori mo'tadil holatda bir xil bo'ladi. Pariyetal plevra bir butun yopiq qopcha shaklida bo'lib, joylashishiga qarab uch: qovurg'a, diafragma va ko'ks oralig'i qismlariga ajratiladi. Uning qovurg'a qismi (**pleura costalis**) qovurg'alarni va qovurg'a oralig'ini ichki tomondan qoplaydi. Uning ostida ko'krak ichki fassiyasi joylashgan bo'lib, plevra cho'qqisi sohasida yaxshi rivojlangan. Diafragma qismi (**pleura diaphragmatica**) diafragmaning ustki yuzasini qoplab turadi. Mediastinal plevra (**pleura mediastinalis**) to'sh suyagining orqa yuzasidan umurtqa pog'onasining yon tomoniga tortilgan. Yuqorida qovurg'a plevrasiining mediastinal plevrage o'tgan joyida plevra gumbazi (**cupula pleurae**) hosil bo'ladi. Pastda qovurg'a plevrasiining diafragmal va mediastinal qismlariga o'tgan joyida plevra sinuslari hosil bo'ladi. Eng katta qovurg'a-diafragma sinusi (**recessus costodiaphragmaticus**) plevraniing qovurg'a va diafragma qismlari o'rtasida joylashgan. Mediastinal plevra bilan diafragma qismi o'rtasida uncha katta bo'lmagan diafragma-mediastinal sinus (**recessus phrenico-mediastinalis**), qovurg'a plevrasiining mediastinal plevrage o'tgan yerida qovurg'a-mediastinal sinus (**recessus costomediastinalis**) hosil bo'ladi.

Plevra gumbazi o'ng va chap tomonda I qovurg'a bo'ynigacha, orqa tomonda VII bo'yin umurtqasining qirrali o'simtasigacha boradi. Old tomonda I qovurg'adan 3—4 sm yuqori tursa, o'mrov suyagidan 1—2 sm yuqori turadi. O'ng va chap plevraniing oldingi chegarasi bir xil emas. O'ng tomonda oldingi chegara plevra gumbazidan to'sh-o'mrov bo'g'imi orqasidan pastga to'sh suyagi tanasiniing orqasida o'rta chiziqdan chaproq yo'naladi. VI qovurg'a tog'ayiniing to'sh suyagiga birikkan sohada pastki chegarasi lateral va pastga yo'nalib, o'rta o'mrov chizig'ida VII qovurg'ani, oldingi qo'ltiq osti chizig'ida VIII qovurg'ani, o'rta qo'ltiq osti chizig'ida IX qovurg'ani, kurak chizig'ida XI qovurg'ani kesib o'tib, umurtqa pog'onasiga keladi va qovurg'aniing XII bo'yni sohasida plevraniing pastki chegarasi orqa chegarasiga o'tib ketadi.

Chap pariyetal plevraniing oldingi chegarasi uning gumbazidan chap to'sh-o'mrov bo'g'imi orqasidan to'shning chap chekkasiga yaqinroqda pastga tomon yo'nalib, IV qovurg'a tog'ayigacha tushadi. Pastga va lateral yo'nalib, to'shning chap chekkasini kesib o'tib, VI qovurg'a tog'ayigacha tushadi va pastki chegarasiga o'tib ketadi. Chap qovurg'a plevrasiining pastki chegarasi o'ngiga nisbatan biroz pastroq joylashadi. Orqada XII qovurg'a sohasida orqa chegarasiga o'tib ketadi. Plevraniing orqa chegarasi uning cho'qqisidan pastga umurtqa pog'onasi bo'ylab XII qovurg'a boshchasiigacha tushadi.

O'pkani qoplagan visseral plevra yangi tug'ilgan chaqaloqda juda yupqa bo'lib, uning ostidagi o'pka bo'laklari yaxshi bilinadi. Plevra 7 yoshgacha rivojlanadi va takomillashadi. 7 yoshda uning tuzilishi kattalarnikiga o'xshash bo'ladi. Plevra cho'qqisi ernizikli bolalarda I qovurg'adan biroz yuqori joylashadi. Erta bolalik davrida plevra cho'qqisi ko'krak qafasidan yuqoriga chiqadi. Bolalarda yog' kletchatkasi kam bo'lgani uchun pariyetal plevra ko'krak ichki fassiyasi bilan yaxshi birikmagan va harakatchan bo'ladi.

Ko'ks oralg'i

Ko'ks oralg'i (**mediastinum**) deb ikkita mediastinal plevra o'rtasida joylashgan a'zolar majmuyiga aytiladi. Ko'ks oralg'i old tomondan to'sh suyagi, orqadan umurtqa pog'onasining ko'krak qismi, yon tomondan o'ng va chap mediastinal plevra, pastdan diafragma, yuqoridan ko'krak qafasining ustki aperturasi bilan chegaralanadi. Ko'ks oralg'i oldingi va orqa qismlarga bo'linib, ular o'rtasidagi chegara ikkala o'pka ildizi orqasidan frontal sathda o'tkazilgan chiziqdan iborat.

Oldingi ko'ks oralg'ida (**mediastinum anterior**) yurak va perikard, ayrisimon bez, ko'tariluvchi aorta, yuqori kovak vena va uning ildizlari, o'pka venalari, kekirdak va bronxlar, diafragma nervi, limfa tugunlari bo'ladi.

Orqa ko'ks oralg'ida (**mediastinum posterior**) qizilo'ngach, ko'krak aortasi, ko'krak limfa yo'li, limfa tugunlari, pastki kovak vena, toq va yarim toq venalar, adashgan nerv va ichki a'zo nervlari yotadi.

Hozirgi vaqtda ko'ks oralg'i ikkiga: yuqori va pastki qismlarga bo'linadi. Ular o'rtasida chegara qilib, to'sh sopini tanasiga birikkan joy bilan IV—V ko'krak umurtqalariaro togay o'rtasida o'tkazilgan shartli sath olinadi. Yuqori ko'ks oralg'ida (**mediastinum superior**) ayrisimon bez, o'ng va chap yelka-bosh venalari, yuqori kovak vena, aorta ravog'i va uning tarmoqlari, traxeya, qizilo'ngach, o'ng va chap simpatik poya, adashgan va diafragma nervlari joylashadi.

Pastki ko'ks oralg'i (**mediastinum inferior**), o'z navbatida, uch: oldingi, o'rta va orqa qismlarga bo'linadi.

Oldingi ko'ks oralg'i (**mediastinum anterior**) to'sh suyagi tanasi bilan perikardning oldingi devori o'rtasida yotadi. Unda ko'krak ichki qon tomirlari, to'sh yoni, oldingi ko'ks oralg'i, perikard oldi limfa tugunlari joylashadi.

O'rta ko'ks oralg'ida (**mediastinum medium**) perikard, yurak, yurak qon tomirlar, bosh bronx, diafragma nervi, traxeya bronxial limfa tugunlari joylashadi.

Orqa ko'ks oralg'i (**mediastinum posterior**) perikard bilan umurtqa pog'onasi o'rtasida yotadi. Unda pastga tushuvchi aorta, toq va yarim toq venalar, qizilo'ngach, adashgan nervlar, ko'krak limfa yo'li, o'ng va chap simpatik poya, limfa tugunlari joylashadi.

Yangi tug'ilgan chaqaloqda diafragma yuqori joylashib, plevra qopchalari bir-biridan uzoq turgani uchun ko'ks oralg'i ancha keng va qisqa bo'lib, ko'krak bo'shlig'ining yarmini, bir oylik bolada esa 1/3 qismini egallaydi. Uning oldingi qismi keng, orqasi tor bo'ladi. Diafragma cho'qqisi pastga tushishi natijasida ko'ks oralg'i uzayib torayadi va 3 yoshda kattalarnikiga o'xshash shaklni oladi.

SIYDIK VA TANOSIL APPARATI

Odamda siydik va tanosil apparat (**apparatus urogenitalis**)ning tuzilishi va vazifasi xilma-xil, lekin rivojlanish nuqtayi nazaridan bir-biriga bog'liq ikki: siydik ajratish va tanosil a'zolari tizimini o'z ichiga oladi.

Siydik ajratish a'zolari (**organa urinaria**) qondan siydik ajratuvchi (buyrak), siydikni buyrakdan olib ketuvchi (buyrak kosachalari, buyrak jomi, siydik yo'li), siydikni to'plovchi (qovuq) va organizmdan chiqarib yuboruvchi (siydik chiqarish nayi) dan iborat.

Siydik ajratish a'zolarining rivojlanishi

Buyrak mezodermadan rivojlanib uch davrni o'taydi:

1. Bosh (boshlang'ich) buyrak (**pronephros**) pastki bo'yin va yuqori ko'krak segmentlari nefrotomlaridan homila hayotining 3-haftasida paydo bo'lib, tepadan pastga tomon qator joylashgan (5—8) naychadan iborat. Har qaysi naycha lateral uchi bilan bir-biriga tutashib, **pronephros** ning umumiy nayini hosil qiladi. Bu nay pastga tomon o'sib, birlamchi ichak nayining pastki uchiga qo'shiladi. Naychalarning medial uchlari biroz kengayib tanani ikkilam-chi bo'shlig'iga ochiladi. Ikkilamchi bo'shliqning ichki devori yaqinida har qaysi naycha qarshisiga arteriya keladi. U mayda tar-moqlarga bo'linib, chigal hosil qiladi va suyuqlik qondan naychalarga so'riladi. Bosh buyrak juda qisqa vaqt (40—50 soat) ichida navbatdagi davrga - **mesonephros** ga o'tadi.

2. Birlamchi buyrak (Volf tanasi) (**mesonephros**) homila hayotining uchinchi haftasi oxirida ko'krak va bel segmentlari nefrotomlaridan rivojlanadi va 25—30 ta buralma naychalardan iborat bo'ladi. Birlamchi buyrak naychalari berk uchi kengayib kapsula hosil qiladi. Bu kapsulaga tomirli chigal o'sib kirib, buyrak tanachasi hosil bo'ladi. Naychani ikkinchi uchi boshlang'ich buyrak nayiga qo'shiladi va mezonefros (volf) nayi (**ductus mesonephricus**) nomini oladi. Birlamchi buyrak homila hayotining ikkinchi oyi oxirida o'z vazifasini ado etib, uchinchi davrdagi doimiy buyrak paydo bo'ladi. Volf nayi saqlanib qoladi va tanosil a'zolar taraqqiyotida ishtirok etadi.

3. Doimiy buyrak (**metanephros**) homila hayotining 2-oyi oxirida ikki xil manbadan: metonefrogen to'qimadan va mezonefros nayining siydik nayi o'simtasining proksimal uchidan alohida-alohida rivojlanadi. Siydik nayi o'simtasi yuqori tomonga-metanefrosqa qarab o'sadi va uchi kengayib, buyrak jomini hosil qiladi. Buyrak jomi ikkiga bo'linib katta kosachalarni, ular, o'z navbatida shoxlanib, kichik kosachalarni va ularga qo'shilgan buyrak naychalarini hosil qiladi. Bularning hammasi metonefrogen to'qima bilan

o'raladi. Bu to'qimadan buyrak naychalari (**nefron naychalari**) hosil bo'ladi. Homila hayotining 3-oyida doimiy buyrak birlamchi buyrak o'rmini oladi. Doimiy buyrakning taraqqiyoti bola tug'ilganidan so'ng tugallanadi.

Siydik yo'li mezonefrol nayning o'simtasidan hosil bo'ladi. Bu o'simtaning kaudal uchi mezonefrol naydan ajrab, qovuqning mezonefrol nayining kaudal qismidan hosil bo'ladigan sohasiga ochiladi.

Qovuq homila hayotining 7-haftasida kloaka, allantois va mezonefrol naylarning kaudal qismining o'zgarishidan hosil bo'ladi. Homila hayotining 2-oyida qovuq tubi va uchburchagi allantoisni pastki qismi bilan mezonefrol naylarning quyadigan qismlaridan, tanasi esa allantoisning o'rta qismidan hosil bo'ladi. Allantoisning pastki qismi esa siydik chiqarish nayiga aylanadi.

Siydik ajratish a'zolari taraqqiyotida ham turli xil o'zgarishlar uchrab turadi. Bular buyraklar miqdorining o'zgarishi, buyraklar joylashishining o'zgarishiga bo'linadi. Ba'zan buyraklar uchta bo'ladi. Bunda qo'chimcha buyrak doimiy buyraklardan birining ostida yoki ikki buyrak o'rtasida, umurtqalar tanasining oldida joylashgan bo'ladi. Ba'zida esa ikki buyrak o'rmda bitta kattalashgan buyrak hosil bo'lishi mumkin.

Buyraklar joylashishining o'zgarishi (**distopiya**) ham bir necha holatda bo'lishi mumkin. Buyrak pastki bel umurtqasi, yonbosh chuqurchasi va chanoq bo'shlig'ida ham joylashishi mumkin. Bu hollar bir tomonlama yoki ikki tomonda uchrashi mumkin. Agar ikkala buyrak past joylashgan bo'lsa, ularning uchlari o'zaro qo'shilib, taqasimon buyrak hosil bo'ladi.

Qov simftzi sohasida suyaklar o'zaro birikmay qolsa, qovuq old tomondan ochiq qolishi mumkin (**ectopia vesicae**). Bu anomaliya ko'pincha siydik chiqaruv nayining bitmasligi (**hypospadiya penis**) bilan birga uchraydi.

Buyrak

Buyrak (**ren**, grekcha **nephros**) siydik ajratib chiqaruvchi juft a'zo. U loviyasimon shaklga ega bo'lib, katta yoshdagi odamlarda uzunligi 10—12 sm, kengligi 5—6 sm, qalinligi 4 sm, og'irligi 120—200 g bo'ladi. Buyrak to'q qizil rangli bo'lib, oldingi yuzasi (**facies anterior**) qavariq, orqa yuzasi (**facies posterior**) yassiroq bo'lib, yuqori uchi (**extremitas superior**), pastki uchi (**extremitas inferior**), qavariq lateral qirrasasi (**margo lateralis**), botiq medial qirrasasi (**margo medialis**) tafovut qilinadi. Medial qirrasasining o'rtasida oldingi va orqa yuzalari bilan chegaralangan botiqlik, buyrak darvozasi (**hilus renalis**) joylashgan. Bu yerdan buyrak ichiga arteriya va nervlar kiradi, undan esa siydik yo'li, vena va limfa tomirlari chiqadi. Buyrak darvozasi ichkariga botib kirgan buyrak bo'shlig'iga (**sinus renalis**) o'tib ketadi.

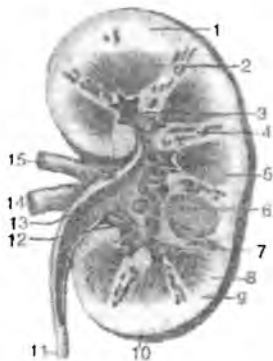
Buyrak bel sohasida umurtqa pog'onasining ikki yon tomonida qorin bo'shlig'ining orqa devorida qorin pardaning orqasida joylashgan. Buyraklarning yuqori uchlari bir-biriga yaqin joylashsa, pastki uchlari uzoqroq turadi. Chap buyrak o'ngiga nisbatan yuqoriroq turadi. Chap buyrakning yuqori uchi XI ko'krak umurtqasining o'rtasida, pastki uchi III bel umurtqasining yuqori

chekkasi sohasida turadi. O'ng buyrakning yuqori uchi XI ko'krak umurtqasining pastki chekkasi sohasida, pastki uchi esa III bel umurtqa tanasining o'rta sohasida turadi. XII qovurg'a chap buyrakning orqa yuzasining o'rtasidan, o'ng buyrakning esa yuqori uchidan kesib o'tadi.

Buyrakning orqa yuzasi pardalari bilan diafragma, belning kvadrat mushagi, qorinning ko'ndalang mushagi va katta bel mushagiga tegib turadi. Uning yuqori uchida buyrak usti bezi joylashgan. Buyrakning oldingi yuzasi qorinparda bilan qoplangan bo'lib, ichki a'zolariga tegib turadi. O'ng buyrakning oldingi yuzasini yuqori uchdan ikki qismiga jigar tegib tursa, pastki uchdan biriga o'ng yo'g'on ichak burilish burchagi, uning medial chekkasiga o'n ikki barmoq ichakning tushuvchi qismi tegib turadi. Chap buyrakni oldingi yuzasini yuqori uchdan biriga me'da, o'rta qismiga me'da osti bezi, pastki qismiga och ichak qovuzloqlari tegib turadi. Uning lateral chekkasi taloqqa va chap chambar ichak burilish burchagiga tegib turadi.

Buyrakni kesib ko'rganimizda (78-rasm) u ikki xil moddadan: tashqi 0,4—0,7 sm qalinlikdagi po'stloq va 2—2,5 sm qalinlikdagi mag'iz moddadan iborat. Buyrakning po'stloq moddasi (**cortex renalis**) qizg'ish rangda ko'rinadi. U buyrakning tashqi qavatini hosil qilib qolmay, mag'iz qismi orasiga botib kirib buyrak ustunlarini (**columna renalis**) ham hosil qiladi. Buyrakning po'stloq qismi bir-biri bilan almashadigan yorug' va qoramtir qismlardan iborat. Yorug' qismi konus shaklida bo'lib, mag'iz qismidan po'stloqqa o'tayotgan nur ko'rinishidagi nurli qismni (**pars radiata**) hosil qiluvchi buyrakning to'g'ri naychalari va yig'uvchi naychalarning boshlang'ich qismlaridan iborat.

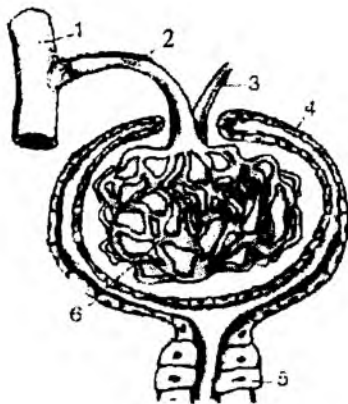
Qoramtir qismida esa buyrak tanachalari va buralma naychalar joylashib o'ralgan qism (**pars convoluta**) deb ataladi. Buyrakning mag'iz qismi (**medulla renalis**) 10—15 ta buyrak piramidalaridan (**pyramides renalis**) iborat. Har bir piramidaning asosi (**basis pyramidalis**) po'stloq moddaga, uchi buyrak so'rg'ichini (**papilla renalis**) hosil qilib, buyrak bo'shlig'iga qaragan. Piramida nefronning to'g'ri va yig'uvchi naychalaridan iborat bo'lib, ular o'zaro qo'shilib buyrak so'rg'ichi sohasida 15—20 ta qisqa so'rg'ich naychalarini (**ductuli papillares**) hosil qiladi. Ular buyrak so'rg'ichi sohasi yuzasiga so'rg'ichsimon teshiklar (**foramina papillaria**) bo'lib ochiladi. Bu teshiklar hisobiga buyrak so'rg'ichi uchi g'alvirsimon ko'rinishga ega bo'lib, g'alvirsimon maydoncha (**area cribrosa**) deyiladi. Buyrak tuzilishi va qon tomirlarining tarqalishiga qarab 2—3 ta buyrak bo'lagini o'z ichiga oladigan beshta: yuqori segment (**segmentum superius**), oldingi yuzaning yuqori segmenti



78-rasm. Buyrakning frontal kesmasi. 1-cortex renis; 2-meddulla; 3-papillae renales; 4-columna renalis; 5-asis pyramidis; 6-area cribrosa; 7-calyces renales minores; 8-pars radiata; 9-pars convoluta; 10-capsula fibrosa; 11-ureter; 12-calyx renalis major; 13-pelvis renalis; 14-v. renalis; 15-a. renalis.

(*segmentum anterius superius*), oldingi yuzaning pastki segmenti (*segmentum anterius inferius*), pastki segment (*segmentum inferius*) va orqa yuzadagi segmentlarga (*segmentum posterius*) bo'linadi.

Buyrak bo'lagi (*lobus renalis*) buyrak ustunida yotgan bo'laklararo arteriya va vena bilan chegaralangan buyrak piramidasi va unga yondosh po'stloq

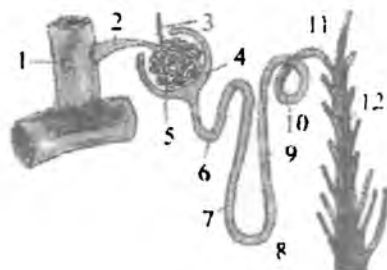


79-rasm. Buyrak tanachasining tuzilishi. 1-a.interlobularis; 2-v.afferens; 3-v.efferens; 4-kapsula bo'shlig'i; 5-birlamchi buralma naycha; 6-rete capillare glomerulare.

moddasidan iborat. Har bir buyrak bo'lagi po'stloq qismida 600 ga yaqin po'stloq bo'lakchasini (*lobulus corticalis*) o'z ichiga oladi. Po'stloq bo'lakchasi ikkita bo'lakchalararo arteriya va vena bilan chegaralangan bitta nurli va o'ralgan qismlarni o'z ichiga oladi.

Buyrakning tarkibiy-vazifaviy birligi nefrondir (*nephron*). Har bir buyrakda 1 mln ga yaqin nefron bor. Nefron tarkibiga buyrak tanachasining kapillar koptokchasini (*glomerulus corpusculi renalis*) o'rgan ikki qavat devorli, qadahsimon shakldagi koptokcha kapsulasi yoki Shumlyanskiy-Boumen kapsulasi (*capsula glomerulli*) (79-rasm) kiradi.

Kapsulaning ochiq tomonidan ichiga olib keluvchi koptokcha arteriolasi (*arteriola glomerularis afferens*) kirib kapillar koptokchani (*glomerulus*) hosil qiladi. Koptokchadan diametri olib keluvchi arterioladan kichik bo'lgan olib ketuvchi koptokcha arteriolasi (*arteriola glomerularis efferens*) chiqadi. Bu arteriola chiqqandan so'ng buyrak naychalarining atrofida tarmoqlanadi.



80-rasm. Nefronning ko'rinishi. 1-a. interlobularis; 2-vas. afferens; 3-vas. efferens; 4-buyrak tanachasi; 5-buyrak koptokchasi; 6-birlamchi buralma naycha; 7-to'g'ri nayni tushuvchi qismi; 8-genli qovuzlog'i; 9-to'g'ri nayni ko'tariluvchi qismi; 10-ikkilamchi buralma naycha; 11-qo'shuvchi naycha; 12-yig'uvchi nay.

Kapsula bo'shlig'i birlamchi buralma naychalarga (*tubuli renalis contorti*) davom etadi (80-rasm). Naycha piramidaga kirib to'g'ri naychaga (*tubuli renalis recti*) aylanadi. U qovuzloq hosil qilib (Genle qovuzlog'i) po'stloqqa qaytadi va ikkilamchi buralma naycha nomini oladi. Nefronni distal qismi qo'shuvchi naycha (*tubuli conjunctivis*) deb atalib, yig'uvchi naychaga (*tubulus renalis colligenis*) quyiladi. Nefron bor bo'yiga unga kelayotgan va yonida turgan qon tomirlar bilan o'ralgan. Bitta nefron naychasining

uzunligi 20—50 mm. Ikkala buyrakdagi barcha nefronlarning umumiy uzunligi 100 km ga yaqindir. Nefronning 80% ga yaqini po'stloq qavatda joylashgan. 20% i nefronning koptokchasi mag'iz moddaga yondosh bo'lib, ularning to'g'ri naychalari va qovuzlog'i mag'iz moddada joylashadi. Bularni yukstamedullar nefronlar deb ataladi.

Har bir buyrak piramidasi uchidagi buyrak so'rg'ichi buyrakning kichik kosachasi (**calyx renalis minor**) bilan o'ralgan. Ularning soni 8-9 ta. Kichik kosachalarning 2—3 tasi o'zaro qo'shilib, katta kosachani (**calyx renalis major**) hosil qiladi. Katta kosachalar joylashishiga qarab yuqori, o'rta va pastkilarga (**calyx renalis majoris superior, media et inferior**) bo'linadi. Ularning o'zaro qo'shilishidan buyrak jomi (**pelvis renalis**) hosil bo'ladi. Buyrak jomining shakli ampula, shoxlangan va aralash ko'rinishlarda bo'ladi. Buyrak jomi torayib, siydik yo'lga o'tib ketadi. Kichik, katta kosachalar va buyrak jomining devori shilliq, mushak va tashqi adventitsial qavatlardan iborat. Kichik kosachalar devorida ularning gumbazi sohasida (boshlanish qismida) silliq mushak tolalari halqasimon qavat—gumbazning siquvchisini hosil qiladi. Kichik kosachalarning shu qismiga nerv tolalari, qon va limfa tomirlari yaqin yotadi. Ularning hammasi birgalikda buyrakning fornikal apparatini hosil qiladi. Bu apparat buyrak naychalaridan kichik kosachalarga chiqayotgan siydik miqdorini boshqarib, siydikni orqaga oqishiga qarshilik ko'rsatadi. Buyrak tashqi tomondan uch qavat parda: fibroz, yog' moddadan iborat va biriktiruvchi to'qimali parda bilan o'ralgan. Fibroz parda (**capsula fibrosa**) buyrak to'qimasidan oson ajraydi. Fibroz parda ustidan yaxshi rivojlangan yog' moddadan iborat parda (**capsula adiposa**) qoplagan bo'lib, buyrak darvozasi orqali uning bo'shlig'iga kiradi. Bu parda buyrakning orqa tomonida yaxshi rivojlangan bo'lib, o'ziga xos yog' yostiqla-buyrak orqa yog' tanasini (**corpus adiposum pararenale**) hosil qiladi. Yog' moddadan iborat pardani ustidan qoplagan buyrak fassiyasi (**fascia renalis**) qorinning orqa devoridagi mushak fassiyasining davomi hisoblanadi. U buyrakning tashqi chekkasida ikki varaqqa ajralib buyrakni oldingi va orqa tamonidan o'rab oladi. Bu varaqlar buyrakning ichki qirrasida o'zaro birikmaydi. Fassiyaning oldingi varag'i buyrak qon tomirlarini, qorin aortasi va pastki kovak venani old tomondan qoplab, qarama-qarshi tomondagi shunday fassiya bilan qo'shiladi. Buyrak fassiyasining orqa varag'i o'ng va chap tomonda umurtqa pog'onasining yon tomonlariga birikadi. Buyrak fassiyasining oldingi va orqa varaqlari buyrakning yuqori uchi sohasida o'zaro qo'shiladi, pastki uchida esa birikmaydi. Buyrak fassiyasi yog' kapsulani teshib o'tuvchi biriktiruvchi to'qima tolalari vositasida buyrakning fibroz kapsulasiga birikadi.

Buyrakning qon tomirlari. Buyrak qon tomirlaridan sutka davomida 1500-1800 litr qon o'tadi. Buyrak arteriyasi buyrak darvozasida oldingi va orqa tarmoqqa bo'linadi. Oldingi tarmoq buyrak jomini oldidan o'tib, to'rta segment: yuqori segmentga (**a.segmenti superioris**), olgingi yuzaning yuqori segmentiga (**a.segmenti anterioris superioris**), oldingi yuzaning pastki segmentiga (**a.segmenti anterioris inferioris**), pastki segment (**a.segmenti inferioris**)

arteriyasiga bo'linadi. Orqa tarmoq buyrak jomining orqasidan orqa segmentga **a.segmenti posterioris** bo'lib tarqaladi. Segment arteriyalari yonma-yon piramidalar o'rtasida joylashgan bo'laklararo arteriyalarga (**aa. interlobares**) bo'linadi. Po'stloq va mag'iz qavatlar chegarasida bo'laklararo arteriyalar piramidalar asosining ustida yotgan ravoqsimon arteriyalarga (**aa. arcuatae**) bo'linadi. Ravoqsimon arteriyalardan po'stloq moddasiga ko'p sonli bo'lakchalararo arteriyalar (**aa. interlobularis**) chiqadi. Bo'lakchalararo arteriyalardan chiqqan olib keluvchi arteriola (**arteriola glomerularis afferens**) kapillarlariga bo'linib, qon tomir kapillarlaridan iborat koptokchani (**glomerulus**) hosil qiladi. Koptokchadan diametri olib keluvchi arterioladan kichik bo'lgan olib ketuvchi arteriola (**arteriola glomerularis efferens**) chiqadi. Koptokchadan chiqqanidan keyin olib ketuvchi koptokcha arteriolasini kapillarlariga bo'linib, buyrak naychalarini o'raydi va ulardan vena kapillarlarini hosil bo'ladi. Olib ketuvchi arteriolaning o'lchami kichik bo'lgani uchun koptokcha kapillarlarida bosim oshishi natijasida qondan suyuqlik ajralib Shumlyanskiy-Boumen kapsulasiga o'tadi va unda bir sutkada (150—180 litr) birlamchi siydik hosil bo'ladi. Buyrak koptokchasida arteriolani kapillarga bo'linib undan arteriola hosil bo'lishini buyrakning ajoyib qon tomir to'ri (**rete mirabili**) deb ataladi. Shumlyanskiy-Boumen kapsulasida hosil bo'lgan birlamchi siydik nefron naychalaridan o'tganida undagi suyuqlik naychalar devoridagi vena kapillarlariga qayta so'riladi va qo'shuvchi naychada (1-2 litr) ikkilamchi siydik hosil bo'ladi.

Buyrakning mag'iz moddasida ravoqsimon va bo'laklararo arteriyalardan to'g'ri arteriolalar (**arteriolae rectae**) chiqib, buyrak piramidasi qon bilan ta'minlaydi. Po'stloq moddaning kapillar to'ridan hosil bo'lgan venullalar o'zaro qo'shilib, bo'lakchalararo venalarni (**w. interlobulares**) hosil qiladi. Ularning qo'shilishidan hosil bo'lgan ravoqsimon venalar (**vv. arcuatae**) bo'laklararo venalarga (**vv. interlobares**) o'tib ketadi. Ular esa buyrak bo'shlig'ida o'zaro qo'shilib, buyrak venasini hosil qiluvchi yirik venalarga aylanadi.

Obzor **rentgenogrammada** buyrak soyasining quyuqligi atrofda to'qimalarnikiga o'xshaydi, ammo uni o'ragan yog' pardasi rentgenogrammada buyrak atrofida uning chegarasini aniqlovchi yorug' hoshiyani hosil qiladi. Yosh bolalarda yog' pardasi yupqa bo'lgani uchun ularda buyrakni aniqlash qiyinroq. Buyrakning medial chegarasi bel yonbosh mushagiga yaqin bo'lib, uning chekkasiga parallel yo'naladi va I bel umurtqasi ko'ndalang o'simtasini sohasiga biroz kiradi. Yog' parda qalin bo'lganda undan biroz chekkaroqda turadi. Buyrak chegarasi rentgenogrammada tekis, ravoqsimon chiziq shaklida ko'rinadi. Chap buyrakning yuqori chegarasi XI ko'krak umurtqasi tanasining o'rta sohasida, o'nginiki esa uning pastki chekkasi sohasida joylashadi.

O'ng buyrakning darvozasi II bel umurtqasi sohasida joylashsa, chap buyrakniki 1—2 sm yuqorida turadi.

Rentgenogrammada buyrak ikki turda: keng va tor ko'rinishda uchraydi. Keng turida buyrak loviyasimon shaklda bo'lib, lateral yuzi katta egrilik, medial yuzasi esa darvozaning joylashishiga mos katta botiqlik hosil qiladi. Bu turdagi buyraklar erkaklarda va semiz odamlarda uchraydi.

Tor shaklli buyrakda medial chegarasi bo'lmay, lateral egriligi kichik bo'ladi. Bu shakl asteniklar va ayollarda uchraydi. Buyrak jomi (**pelvis renalis**) I—II bel umurtqalari sohasida aniqlanadi. O'ng buyrak jomi chapidan pastroq yotadi. XII qovurg'a o'ng buyrak jomini yuqori uchdan birida kesib o'tsa, chap buyrak jomini o'rtasidan o'tadi. Buyrak jomi uch xil: ampula, shoxlangan va ular o'rtasidagi oraliq shakllarda uchraydi.

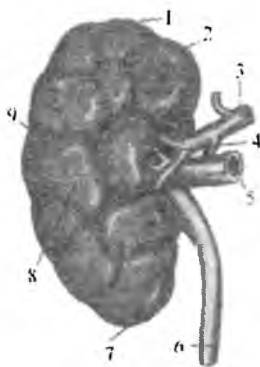
Yangi tug'ilgan chaqaloq buyragi nisbatan katta va yumaloq shaklda bo'ladi. U bo'laklardan iborat bo'lib, po'stloq qavati yaxshi rivojlanmagani uchun yuzasi g'adir-budur (81-rasm). Uning o'rtacha uzunligi 4,2 sm, kengligi qutblar sohasida 2,2 sm, og'irligi 12 g. Ularda po'stloq qavati qalinligi o'rtacha 2 mm, mag'iz qavati 8 mm.

Yangi tug'ilgan chaqaloq buyragining yuqori uchi XII ko'krak umurtqasining yuqori qirrası sohasida joylashsa, pastki uchi IV bel umurtqasining pastki qirrası sohasida joylashadi. Yog' pardasi yo'q, fibroz pardasi yupqa. Yog' pardasi yaxshi taraqqiy etmagani uchun buyrak harakatchan. Emizikli davrda buyrak o'lchamlari 1,5 marotaba kattalashib, og'irligi 37 ga yetadi. Bu davrda buyrak koptokchalarining ko'pligi va bir-biriga yaqin joylashganiga qaramay po'stloq qavati yaxshi takomillashmagan, buyrak naychalari yaxshi rivojlanmagan bo'ladi. Bola hayotining birinchi yetti yilida buyrak bo'yiga va eniga bir tekis o'sadi, shuning uchun u o'zining yumaloq shaklini saqlab qoladi. Bolalikning birinchi davrida buyrakning uzunligi 7,9 sm, kengligi uchlarida 5 sm, og'irligi 56 g bo'lsa, o'smiralarda uzunligi 10,7 sm, kengligi 5,3 sm, og'irligi 120 g ga yetadi. Buyrakning o'sishi asosan bola hayotining birinchi yili, 5-9 yoshlar va 16—19 yoshlarda po'stloq moddasi o'sishi hisobiga bo'ladi. Bu davrlarda po'stloq modda qalinligi 4 marta, mag'iz moddasi esa faqat 2 marta kattalashadi. Yog' pardasi bolalikning birinchi davrida paydo bo'lib, 7 yoshda yaxshi bilinadi. Fibroz pardasi 5 yoshda yaxshi bilinib, 10-14 yoshlarda kattalarnikiga o'xshash bo'ladi.

Yoshga qarab buyrakning joylashishi ham o'zgaradi. Umurtqalar tez o'sgani uchun birinchi yilning oxirida uning yuqori uchi XII umurtqa tanasining o'rtasida bo'lsa, pastki uchi yarim umurtqa yuqori joylashadi. 7 yoshdan so'ng buyrakning umurtqa pog'onasiga nisbati kattalarnikiga o'xshab qoladi. Yangi tug'ilgan chaqaloqning buyrak jomi keng, ampula shaklida bo'lib, ko'pincha buyrak tashqarisida joylashadi. U 3 yoshlarda buyrak to'qimasi ichiga kiradi.

Siydik yo'li

Siydik yo'li (**ureter**) siydikni buyrak jomidan qovuqqa o'tkazib beruvchi naysimon a'zo bo'lib, uzunligi 30—35 sm, kengligi o'rtacha 8 mm. Uning



81-rasm. Chaqaloq buyragi.

1-extremitas superior; 2-margo medians; 3-a.renalis 4-hilus renalis; 5-v.renalis; 6-ureter; 7-extremitas inferior; 8-bacies anterior; 9-margo lateralis.

bo'shlig'ini kengligi 3-4 mm. Siydik yo'li qorinpardaning orqasida turadi. Unda uch: qorin, chanoq va qovuq devori ichidagi qismi tafovut qilinadi.

Siydik yo'lining qorin qismi (**pars abdominalis**) katta bel mushagining oldingi yuzasida yotadi. Uning old tomonida moyak (tuxumdon) arteriyasi va venasi yotadi. Chanoq qismiga o'tish joyida o'ng siydik yo'li ingichka ichak tutqichi ildizi bilan, chapi esa sigmasimon ichak tutqichi bilan kesishadi. Siydik yo'lining chanoq qismi (**pars pelvina**) o'ng tomonda o'ng ichki yonbosh arteriyasi va venasining oldidan o'tsa, chap tomonda umumiy yonbosh arteriya va venasining oldidan o'tadi. Kichik chanoq bo'shlig'ida siydik yo'li ichki yonbosh arteriyasining oldida va yopqich arteriyasi hamda venasining medial tomonida yotadi.

Siydik yo'lining qovuq devori ichidagi qismi (**pars intramuralis**) qovuq devorini qiya teshib o'tadi. Uning uzunligi 1,5—2 sm.

Siydik yo'lining uch: boshlanish, qorin qismining chanoq qismga o'tgan va qovuq devoriga kirgan sohalarida toraygan joyi bo' r .

Siydik yo'li devori uch qavatdan iborat. Ichki shilliq qavat (**tunica mucosa**) bo'ylama burmalar hosil qiladi. O'rta mushak qavati (**tunica muscularis**) yuqori qismida ikki bo'ylama va halqasimon, pastki qismida esa uch: ichki va tashqi bo'ylama, o'rta halqasimon qavatlardan iborat. Tashqi tomondan adventitsial qavat—**tunica adventitia** bilan qoplagan.

Rentgenoanatomiyasi: siydik yo'li ingichka, aniq va tekis chegarali soya hosil qiladi. Buyrak jomidan chiqqach, o'ng va chap siydik yo'llari bel umurtqalarining ko'ndalang o'simtarlariga yaqinlashib, ichkariga qaragan bukilma hosil qiladi. Chanoq bo'shlig'ida u tashqi tomonga qarab bukiladi. Qovuqqa quyilishidan oldin yana ichkariga qarab bukiladi. Siydik yo'lining uchta toraymasi bor: birinchisi buyrak jomining siydik yo'lga o'tish joyida; ikkinchisi kichik chanoqqa kirish sohasida; uchinchisi qovuqqa quyilish joyida.

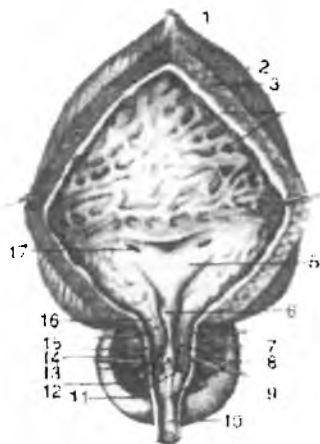
Yangi tug'ilgan chaqaloq siydik yo'li uzunligi 5—7 sm bo'lib, buralma yo'nalishga ega. Chap siydik yo'li o'ngiga nisbatan uzun. Uning yuqori va pastki uchlari toraygan (1—1,5 mm), o'rta qismi esa keng (3 mm). Uning devori yupqa, mushak tonusi past, shuning uchun siydik oqishini qiyinlashtiradi. Uzunligi bir yoshda 10 sm, 4 yoshda 15 sm, balog'at yoshida esa 18—20 sm ga yetadi. Erta bolalik davrida mushak qavati rivojlanib, ikki qavatga bo'linadi. 8 yoshlarda siydik yo'lining tuzilishi kattalarnikiga o'xshash bo'ladi.

Qovuq (siydik pufagi)

Qovuq (**vesica urinaria**) toq a'zo (82-rasm) bo'lib, siydik to'plovchi rezervuar vazifasini bajaradi. Uning sig'imi o'rtacha 500-700 ml. Qovuqning qorin oldingi devoriga qaragan yuqori qismi — uchi (**apex vesicae**) kengayib, tanasiga (**corpus vesicae**) o'tadi. Tanasi orqaga va pastga qovuq tubiga (**fundus vesicae**) davom etadi. Qovuqning pastki qismi quyg'ichsimon torayib siydik chiqaruv nayiga o'tadi. Uning bu qismi qovuq bo'yni (**cervix vesicae**) deyiladi. Qovuq kichik chanoq bo'shlig'ida qov simfizi orqasida joylashgan bo'lib,

82-rasm. Qovuq, prostata bezi va siydik chiqaruv nayining prostata qismi. 1-lig.umbilicale medianum; 2-tun. muscularis (stratum longitudinale externum); 3-tun. Muscularis (stratum circulare); 4-tun. mucose; 5-trigonum vesicae; 6-uvula vesicae; 7-parenchyma glandularis; 8-crista uretralis; 9-prostata; 10-pars membransea; 11-ductuli prostatici; 12-utriculus postaticus; 13-ductus ejaculatorius (teshigi); 14-coliculus seminalis; 15-pars prostatica; 16-ostium urethrae internum; 17-ostium ureteris.

oldingi devori undan yog' kletchatkasi vositasida ajrab turadi. To'lgan qovuq simfizning ustiga ko'tarilib, qorinni oldingi devoriga tegadi. Qovuqning orqa devori erkaklarda to'g'ri ichakka, urug' pufakchalariga, tubi esa prostata beziga tegib turadi. Ayollarda uning orqa devori bachadon bo'yniga va qinga, tubi esa siydik-tanosil diafragmasiga tegib turadi. Qovuq to'lgan holatda qorinparda bilan mezoperitoneal, bo'sh holatda ekstraperitoneal o'raladi. Qovuq devorining qalinligi 12—15 mm, to'lgan vaqtda tortilib yupqalashadi (2—3 mm). Qovuq devori to'rt qavatdan iborat:



1. Shilliq qavat (**tunica mucosa**) ichki tomondan qoplab pushti rangda, harakatchan, bo'sh turgan qovuqda burmalar hosil qiladi.

Qovuq tubidagi qovuq uchburchagi (**trigonum vesicae**) sohasida shilliq parda mushak pardaga yopishib turgani uchun burmalar bo'lmaydi. Uchburchakning cho'qqisida siydik chiqaruv nayining ichki teshigi (**ostium uretrae internum**), pastki burchaklarida esa ikkita siydik yo'li teshiklari (**ostia uretere**) joylashgan. Shilliq qavatda qovuq bezlari (**glandulae vesicalis**) bor.

2. Shilliq osti qavat (**tela submucosa**) yaxshi rivojlangan bo'lib, shilliq qavatda burmalar hosil qiladi. Shilliq osti asosi qovuq uchburchagi sohasida bo'lmaydi.

3. Mushak qavat (**tunica muscularis**) uch qavat joylashgan silliq mushak tolalaridan iborat. Ular o'zaro aniq ajralmagan tashqi va ichki bo'ylama, o'rta yaxshi rivojlangan ko'ndalang yo'nalishga ega. Qovuqning bo'yin sohasida halqasimon tolalar siydik chiqaruv nayining ichki teshigi atrofidan siydik chiqaruv nayini qisuvchi mushakni (**m. sphincter uretrae**) hosil qiladi. Qovuqning mushak qavati qisqarganda a'zoni hajmi kichrayadi va suyuqlik siydik chiqaruv nayi orqali tashqariga chiqariladi. Qovuqning mushak qavati vazifasiga qarab, siydikni haydab chiqaruvchi mushak (**m. detrusor vesicae**) deb ataladi. Seroz parda (**tunica serosa**) uni ust tomondan qoplagan bo'lib, qolgan sohalarda adventitsial qavat hosil bo'ladi.

Rentgenogrammada qovuq kontrast modda bilan to'latilganida to'g'ri proyeksiyada tekis chegarali disk shaklida ko'rinadi. Yon proyeksiyada esa noto'g'ri uchburchak shakliga ega bo'ladi.

Yangi tug'ilgan chaqaloq qovug'i duk shaklida bo'lib yuqori joylashgan. Uning katta qismi qov ustida joylashgan. Uchi kindik bilan qov simfizi

o'rtasidagi sohaga to'g'ri keladi. Uning tubi takomillashmagan. Shilliq pardasi nisbatan qalin, burmalari yaxshi bilinadi. Mushak qavati nisbatan yupqa bo'lib, ko'ndalang qavati kam rivojlangan. Yangi tug'ilgan chaqaloq qovug'i hajmi 50—80 sm³, 5 yoshda 180-200 sm³, balog'at yoshida 500-700 sm³ bo'ladi. Uning shakli 1,5—2 yoshda noksimon, 5 yoshda olxo'ri shaklida bo'lsa, 10 yoshda tuxum, o'smirlarda esa kattalarnikiga o'xshash sharsimon shakl oladi. Qovuq shaklining bunday o'zgarishi uning mushak qavati turli yosh davrlarida har xil o'sishiga bog'liq.

Erkaklarning siydik chiqaruv nayi

Erkaklarning siydik chiqaruv nayi (**uretra masculina**) uzunligi 16-18 sm, kengligi 0,5—0,7 sm bo'lgan S-simon bukilgan nay shaklida bo'ladi. U qovuq devoridagi siydik chiqaruv nayining ichki teshigidan (**ostium urethrae internum**) boshlanib, erlik olati boshchasida joylashgan siydik chiqaruv nayining tashqi teshigi (**ostium urethrae externum**) bilan tugaydi. Erkaklarning siydik chiqaruv nayi quyidagi qismlardan iborat:

1. Qovuq devori ichidagi qismi (**pars intramuralis yoki preprostatica**) prostata bezigacha davom etadi.

2. Prostata qismi (**pars prostatica**) nayning boshlang'ich qismi bo'lib, qovuq ostida joylashadi. Bu qism prostata bezi ichidan o'tib, uzunligi 3 sm bo'ladi. Uning orqa devorida urug' tepachasi (**coliculus seminalis**) joylashgan bo'lib, unga urug' otuvchi naycha teshigi ochiladi. Urug' tepachasi atrofida esa prostata bezi chiqaruv naylarining teshiklari joylashadi. Urug' tepachasining ustida joylashgan ichki qisuvchi mushak (**m.sphincter uretrae internus**) qisqarganida siydik bilan urug' suyuqligini qo'shilib ketishdan saqlab turadi.

3. Siydik chiqaruv nayining parda qismi (**pars membrancea**) prostata bezi uchi bilan erlik olati so'g'oni o'rtasida joylashgan bo'lib, eng qisqa (1,5 sm) va tor qismi hisoblanadi. Siydik chiqaruv kanalining parda qismi siydik-tanosil to'sig'idan o'tgan joyda siydik chiqaruv kanalining ixtiyoriy qisuvchi mushagini (**m. sphincter uretrae externum**) hosil qiluvchi ko'ndalang-targ'il mushak tolalari bilan o'ralgan.

4. Siydik chiqaruv nayining g'ovak tana qismi (**pars spongiosa**) uzunligi 12 sm ga yaqin bo'lib, erlik olatining g'ovak tanasi ichida joylashgan. Erkaklarning siydik chiqaruv nayi erlik olati boshchasi qismida kengayib, qayiqsimon chuqurchani (**fossa navicularis uretrae**) hosil qiladi. Erkaklarning siydik chiqaruv kanali S-simon bukilgan bo'lib uch joyda: ichki teshik sohasida, siydik-tanosil to'siqdan o'tgan yerda va tashqi teshigi sohasida toraygan bo'ladi. Siydik nayining ichki yuzasida shilliq qavat (**tunica mucosa**) bo'lib, unda siydik chiqaruv nayi bezlari (**glandulae uretrales**) bor. Uning ostida bo'ylama mushak tolalaridan tashkil topgan mushak qavati (**tunica muscularis**) joylashadi.

Erkaklarning siydik chiqaruv nayi rentgenogrammada siydik yo'lga nisbatan keng va aniq soya shaklida ko'rinadi.

Yangi tugʻilgan oʻgʻil bolaning siydik chiqaruv nayi qovuq yuqori turgani uchun nisbatan uzun boʻladi (5—6 sm). Uning gʻovak tana qismini uzunligi 4,5 sm. Yoshga qarab uning ayrim qismlari bir xil oʻsmaydi. Gʻovak tana qismi tez oʻsib, bolalikning ikkinchi davrida 2 marta kattalashadi. Siydik chiqaruv nayining mushak qavati va tashqi sfinkter 12—13 yoshlarda paydo boʻladi.

Ayollarning siydik chiqaruv nayi (**uretra feminina**) uzunligi 2,5—3,5 sm, kengligi 8—12 mm boʻlgan biroz bukilgan nay shaklida. U qovuq devoridan ichki teshik bilan boshlanib qin teshigidan yuqoriroqda tashqi teshik bilan ochiladi. Ayollar siydik chiqaruv kanali devori shilliq va mushak qavatlardan iborat. Shilliq qavatda (**tunica mucosa**) boʻylama burmalar va bezlar bor. Mushak qavati (**tunica muscularis**) ichki boʻylama va tashqi halqasimon qavatdan iborat. Ayollar siydik chiqaruv kanali siydik-tanosil toʻsigʻidan oʻtgan joyda siydik chiqaruv kanalining ixtiyoriy sfinkterini hosil qiluvchi mushak tolalari bilan oʻralgan boʻladi.

Jinsiy aʼzolar tizimi

Jinsiy aʼzolar (**organa genitalia**) jinsni belgilovchi erkaklar va ayollarning ichki va tashqi jinsiy aʼzolaridan iborat.

Jinsiy aʼzolarining taraqqiyoti

Pushtda dastlab farqsiz ichki va tashqi jinsiy aʼzolar paydo boʻlib, keyinchalik ular erkaklar yoki ayollar jinsiy aʼzolariga aylanadi. Jinsiy bezlar homilaning rivojlanish davrining 4-haftasida birlamchi buyrakning ichki tomonida joylashgan pusht epiteliyidan paydo boʻladi. 5-haftada birlamchi buyraklar va mezoneftral nay yonida paramezoneftral nay hosil boʻlib, siydik tanosil boʻshliqqa ochiladi. Homila taraqqiyotining 7-haftasida rivojlanayotgan jinsiy bezlar moyakka yoki tuxumdonga aylana boshlaydi. Moyak hosil boʻlsa mezoneftral nay erkaklar jinsiy bezining chiqaruv naylariga aylanadi, paramezoneftral nay esa yoʻqolib ketadi. Tuxumdon hosil boʻlsa, paramezoneftral naydan bachadon nayi, bachadon va qinning yuqori qismi hosil boʻladi. Mezoneftral nay esa qoldiq aʼzolarga aylanadi.

Taraqqiyotning 7-oyida rivojlanayotgan erkaklar jinsiy bezini oʻragan biriktiruvchi toʻqimadan oqliq parda hosil boʻladi. Moyak hosil boʻlganida birlamchi buyrak nayidan moyakning olib ketuvchi naychalari, mezoneftral nayning yuqori uchidan moyak ortigʻi nayi (**ductus epididymidis**) hosil boʻladi. Uning moyak ortigʻidan pastki qismi atrofida mushak parda hosil boʻlib urugʻ olib ketuvchi nayga (**ductus deferens**) aylanadi va erkaklarning siydik chiqaruv kanaliga ochiladi. Paramezoneftral nayning kaudal qoʻshilgan uchlaridan **utriculus prostatitis** hosil boʻladi.

Prostata bezi hosil boʻlayotgan uretra epiteliyidan 50 ga yaqin hujayra tizimchasi shaklida paydo boʻlib, ulardan bez boʻlakchalari hosil boʻladi.

Bulbouretral bezlar siydik chiqaruv nayi g'ovak qismining epiteliy bo'rtmalaridan rivojlanadi.

Tuxumdonda po'stloq va mag'iz moddalari paydo bo'lganidan keyin uning ichiga qon tomirlar va nervlar o'sib kiradi. Paramezoneftral naylardan bachadon naylari, uning distal qo'shilgan qismidan bachadon va qinning proksimal qismi hosil bo'ladi. Qinning distal qismi va dahlizi siydik-tanosil bo'shlig'idan rivojlanadi.

Taraqquyot davrida ayollar ichki tanosil a'zolarining hosil bo'lishida ayrim o'zgarishlar bo'lib, turli xil g'ayritabiyliliklar (anomalialar) vujudga kelishi mumkin. Ba'zi hollarda tuxumdon bitta yoki qo'shimcha tuxumdon paydo bo'lishi mumkin. Paramezoneftral naylarning birikishida o'zgarish ro'y bersa, bachadon va qin anomalialari vujudga keladi. Bachadon va qin anomalialari har xil bo'lishi mumkin. Bular: to'siqli bachadon (**uterus septus**), bitta bachadon bo'shlig'i to'siq bilan ikkiga ajralgan; ikki shoxli bachadon (**uterus bicornus**), bachadonning tubi ikki shoxga ajralgan; mustaqil ikkita bachadon (**uterus didelphis**), shuningdek, ikkita bachadon va ikkita qin holatida uchrashi mumkin.

Tashqi jinsiy a'zolarining rivojlanishi

Homila 6 haftalik bo'lganida tananing pastki qismida, dum suyagi qarshisida yoriqqa o'xshagan teshik paydo bo'ladi va kloakaga qo'shiladi. 8 haftalik homilada bu teshik atrofida tashqi tanosil a'zolarining belgilari hosil bo'ladi: 1) yoriqning ust tomonida jinsiy do'mboq hosil bo'ladi; 2) yoriqning ikki cheti teri (jinsiy) burmasiga aylanadi; 3) shu jinsiy do'mboq bilan teri burmasi atrofida jinsiy bolish paydo bo'ladi. Agar homila o'g'il bo'lsa, jinsiy do'mboq uzunasiga tez o'sadi va uning ichida g'ovak tana paydo bo'ladi. Jinsiy do'mboq o'sgan sari teshikning ikki chetidagi teri burmasi ham u bilan birga uzayib chetlari bir-biri bilan birikadi va siydik chiqaruv nayini hosil qiladi. Ikki yon tomondagi jinsiy bolishlar pastga tomon o'sib, o'zaro qo'shiladi va yorg'oqni hosil qiladi.

Tashqi tanosil a'zolarining noto'g'ri rivojlanishi yoki yetarli darajada rivojlanmasligi turli xil anomalialarga olib kelishi mumkin. Erkaklarda erlik olatining pastki tomonida jinsiy burmaning birikmasligi natijasida siydik chiqarish nayi hosil bo'lmay, ochiq qolishi (**hypospadiya**) yoki chiqarish nayi olatning ustiga o'tib, bitmay qolishi (**epispadiya**) kabi hollar ko'p uchraydi. Ba'zan jinsiy burma va jinsiy bolishning birikmasligi natijasida, siydik chiqaruv nayi va yorg'oqning pastki tomoni ham birikmay ochiq qolishi mumkin. Bunday holda moyaklar o'smagan yorg'oq terisi ostida qoladi. Tashqi tanosil a'zolari ayollarning tanosil a'zolarini eslatgani uchun tashqi germafroditizm deb ataladi.

Ba'zan ancha yaxshi rivojlangan erlik olati, yorg'oq bilan bir qatorda, ayollarga mansub tashqi tanosil a'zolari ham rivojlanishi (ikki jinslik) mumkin. Odatda, bu a'zoldan biri faoliyat jihatidan ustun turadi.

Agar homila qiz bo'lsa, jinsiy do'mboq juda sekin o'sadi va klitorga aylanadi. Teri burmasi va jinsiy bolishlar esa tez o'sadi, ammo ularning erkin chekkalari bir-biri bilan qo'shilmaydi. Teri burmalaridan kichik jinsiy lablar, jinsiy bolishlardan esa katta jinsiy lablar hosil bo'ladi.

Ba'zan ayollarda klitor kuchli taraqqiy etib, erlik olatiga o'xshab qoladi va ikki jinslik paydo bo'ladi. Ikki jinslilik ikki turda: soxta va chin holatlarda uchraydi. Soxta ikki jinslilik, o'z navbatida, erkaklik va ayollar germafroditizmi shakllarida uchraydi. Unda bir jinsning jinsiy a'zolari ko'proq taraqqiy etgan bo'ladi. Chin germafroditizm kam uchraydi. Unda ikki jinsning jinsiy a'zolari taraqqiy etgan bo'ladi. Ayollarda ba'zan kichik jinsiy lablar pastda siydik chiqaruv nayi uchun kichik teshik qoldirib bitib ketadi.

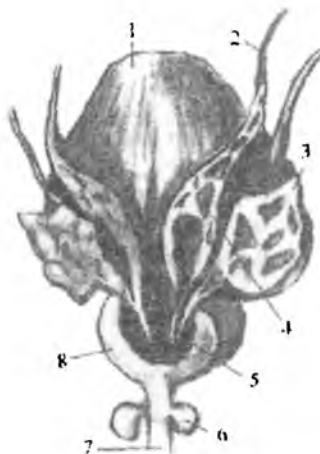
Erkaklarning jinsiy a'zolari

Erkaklarning jinsiy a'zolari ichki va tashqi a'zolarga bo'linadi. Ichki jinsiy a'zolarga (83-rasm) moyak ortig'i, prostata bezi, urug' pufakchasi, urug' olib ketuvchi nay, bulbouretral bezlar va urug' tizimchasi kiradi. Tashqi tanosil a'zolariga erlik olati va yorg'oq kiradi.

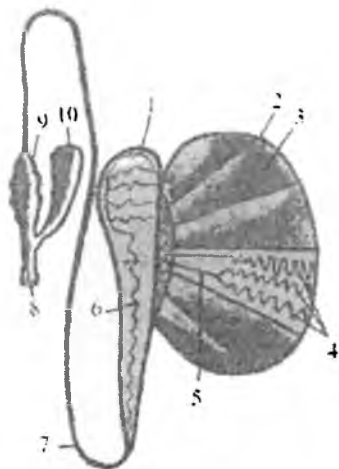
Moyak

Moyak (**testis**, grekcha - **orchis**) juft jinsiy bez (84-rasm) bo'lib, u erkaklar jinsiy hujayrasi spermatozoidlarni hosil qilish bilan birga, qonga erkaklarning jinsiy gormoni testosteronni ham chiqaradi. Shuning uchun u aralash bezlar turkumiga kiradi.

Moyaklar yorg'oq ichida joylashib, o'zaro to'siq bilan ajralib turadi. Chap moyak biroz pastroqda joylashadi. Moyak oval shaklda bo'lib ikki yon tomondan biroz yassilashgan. Uning yassi medial yuzasini (**facies medialis**) bo'rtib chiqqan lateral



83-rasm. Erkaklarning ichki tanosil a'zolari. 1-qovuq; 2-urug' olib ketuvchi nay; 3-urug' pufakchasi; 4-urug' olib ketuvchi nay kengaymasi; 5-urug' otuvchi nay; 6-bulbouretral bez; 7-siydik chiqaruv nayi; 8-prostata bezi;



84-rasm. Moyak, moyak ortig'i va urug' yoilari. 1-moyak ortig'i; 2-moyak; 3-moyak bo'lakchasi; 4-moyakning buralma naychalari; 5-moyakning to'g'ri naychalari; 6-ductus epididymidis; 7-ductus deferens; 8-ductus ejaculatorius; 9-ampulla ductus deferentis; 10-urug' pufakchasi.

yuzasidan (**facies lateralis**) oldingi va orqa qirralari (**margo anterior et posterior**) ajratib turadi. Orqa qirasiga moyak ortig'i yopishgan bo'ladi. Moyakda ikki: yuqori uchi (**extremitas superior**) va pastki uchi (**extremitas inferior**) tafovut qilinadi. Moyakning o'rtacha uzunligi 4 sm, kengligi 3 sm, qalinligi 2 sm, og'irligi 20—30 g. Moyakning ust tomondan oqliq parda (**tunica albuginea**) qoplagan bo'lib, uning ostida moyak parenximası (**parenchyma testis**) joylashgan. Moyakning orqa qirrası ichki tomönidan moyak parenximasiga biriktiruvchi to'qima o'simtalari kirib, moyak devori oralig'ini (**mediastinum testis**) hosil qiladi. Undan yelpig'ich kabi boshlangan yupqa biriktiruvchi to'qimalı moyak to'siqchalari (**septula testis**) oldinga qarab yo'nalib, moyak parenximasini konus shaklidagi 250—300 moyak bo'lakchalariga (**lobuli testis**) ajratadi. Har bir bo'lakcha ichida spermatozoid ishlab chiqaruvchi epiteliyi bo'lgan 2—3 buralma urug' naychalari (**tubuli seminiferi contorti**) bo'ladi. Bu naychalarning uzunligi 70—80 sm, kengligi 150—300 mkm. Ular orqa tomonga yo'nalib, bir-biri bilan qo'shiladi va to'g'ri urug' naychalarini (**tubuli seminiferi recti**) hosil qiladi. To'g'ri urug' naychalari (**mediastinum testis**) ga kirib, moyak to'rini (**rete testis**) hosil qiladi. Moyak to'ridan 12—15 ta moyakni olib ketuvchi naychalari (**ductuli efferentes testis**) chiqib, moyak ortig'i boshchasiga qarab yo'naladi.

Moyak ortig'i

Moyak ortig'i (**epididymis**) (84-rasm) moyakning orqa qirrası bo'ylab joylashib, unda kengaygan yuqori qismi - boshi (**caput epididymis**), o'рта qismi - tanasi (**corpus epididymis**) va toraygan pastki qismi — dumı (**cauda epididymis**) tafovut qilinadi. Moyakning olib ketuvchi naychalari buralib moyak ortig'i boshchasida o'zaro yupqa to'siq bilan ajralgan konus shaklidagi 12-15 ta moyak ortig'i bo'laklarini (**lobuli-coni epididymidis**) hosil qiladi. Bu naychalarning qo'shilishidan moyak ortig'i nayı (**ductus epididymidis**) hosil bo'ladi. Bu nay ko'p sonli bukilmalar hosil qilib, moyak ortig'i dumiga qarab yo'naladi. Agar bu nay to'g'rilansa, uning uzunligi 6—8 m ga yetadi. Moyak ortig'i nayı uning dumidan chiqqanidan so'ng urug' olib ketuvchi nayga aylanadi. Erkaklarning jinsiy hujayralari (spermatozoidlar) faqat moyakning buralma naychalarida ishlab chiqariladi. Moyak va moyak ortig'ining boshqa naychalari urug' olib ketuvchi naychalar hisoblanadi. Spermatozoidlarning suyuq qismi urug' pufakchalari va prostata bezi ishlab chiqargan sperma tarkibiga kiradi. Moyak homilada qorin bo'shlig'ida bo'ladi. U homilaning to'rtinchi bel umurtqasi qarshisidan sekin-asta pastga tomon siljishi bilan bir vaqtda takomillasha boradi. Moyak V bel umurtqasi qarshisiga kelganida, siydik tizimidan ajraladi va yorg'oq tomonga yo'naladi. Homila uch oylik bo'lganida moyak chov kanalining ichki teshigi oldiga kelib to'xtaydi va bu yerda uzoq vaqt turadi. Moyak ustini qoplab turgan qorinparda oldinga tomon qavarib ko'tarilib chuqurcha hosil qiladi va moyak shu chuqurchaga kiradi. Homila 7 oylik bo'lganida moyak chov kanalining ichiga kira boshlaydi.

Shu bilan birga, qorinparda hosil qilgan chuqurcha ham uzayib moyak bilan birga yo'naladi. Qorinpardadan tashqari moyak bilan urug' olib ketuvchi nay, qon tomirlar va nervlar ham chov kanali ichidan o'tishi natijasida urug' tizimchasi hosil bo'ladi.

Bola tug'ilishidan oldin yoki tug'ilish davriga kelib moyak yorg'oq ichida bo'ladi. Bu davrda moyakni o'ragan qorinparda ajraladi va moyakning qin pardasiga aylanadi. Agar moyakning tushish jarayoni buzilsa, moyak yorg'oqqa tushmay qorin bo'shlig'ida yoki chov kanalida ushlanib qolishi mumkin va natijada tug'ma nuqson paydo bo'ladi. Agar moyak bir tomonda tushmasa monarxizm, ikki tomonda tushmay qolsa, kriptorxizm deyiladi. Agar qorinparda bo'shlig'i bekilmay qolsa, bolalarda tug'ma churra paydo bo'ladi.

Yangi tug'ilgan o'g'il bola moyagi yorg'oqda joylashgan bo'lib, o'rtacha uzunligi 10 mm, kengligi 5,6 mm, qalinligi 4,6 mm, og'irligi 0,2 g bo'ladi. Uning shakli yumaloq yoki loviyasimon bo'lib, oldingi qirrasi qavariq, orqasi botiq. Chap moyak o'ngiga nisbatan pastroq turadi. Bo'laklararo to'siq juda yupqa bo'lishiga qaramay moyak bo'laklardan iborat. Bo'laklari ichida urug' naychalari joylashgan. Ular kam buralgan bo'lib, ingichka va teshigi bo'lmaydi. Bola hayotining birinchi yilida moyak hajmi 1,5-2 marta, og'irligi esa 3 marta kattalashadi. Keyingi o'sish balog'at davrida bo'lib, 18—20 yoshda uning uzunligi 38—40 mm, og'irligi 20 g bo'ladi. Yoshga qarab uning ichki tuzilishi ham o'zgaradi. Naychalar diametri o'smirlilik davrida 2 marta, katta odamlarda 3 marta kattalashadi. Yoshga qarab naychalarning soni va uzunligi oshib boradi. 14 yoshda naychalar ichida jinsiy hujayralar paydo bo'lib, jinsiy gormonlar ishlab chiqarish tezlashadi. Yoshga qarab moyakni o'ragan parda va to'siqlar qalinlashib, ularda elastik tolalar paydo bo'ladi.

Moyak ortig'i yangi tug'ilgan chaqaloqda nisbatan katta bo'lib, uning uzunligi 20 mm, og'irligi 0,12 g bo'ladi. Moyak ortig'i nayining teshigi ochiq, devorida silliq mushak yaxshi rivojlangan. Moyak ortig'i birinchi 10 yilda sekin, keyin esa tez o'sadi. Balog'at yoshida naylar devorida silliq mushak tolalari qalinlashib biriktiruvchi to'qima zichlashadi va elastik tolalar paydo bo'ladi.

Urug' olib ketuvchi nay

Urug' olib ketuvchi nay (**ductus deferens**, 84-rasm) juft naysimon a'zo bo'lib, u moyak ortig'i nayining bevosita davomidir. Uning uzunligi 40—45 sm, kengligi 2,5—3 mm, nay bo'shlig'ining kengligi 0,5 mm. Urug' olib ketuvchi nayda to'rt: yorg'oq, urug' tizimchasi, chov kanali va chanoq qismlari tafovut qilinadi. Uning yorg'oq qismi (**pars scrotalis**) moyakni orqasida, urug' tizimchasi qismi (**pars funicularis**) urug' tizimchasi tarkibida joylashgan. Chov kanali qismi (**pars inguinales**) chov kanalining chuqur teshigidan chiqqandan so'ng, kichik chanoq devori bo'ylab pastga tushadi va chanoq qismini (**pars pelvina**) hosil qiladi. Chanoq qismi kichik chanoq bo'shlig'ida kengayib, duksimon urug' olib ketuvchi nay kengaymasini (**ampulla ductus deferentis**) hosil qilib tugaydi. Kengaymaning uzunligi 3—4 sm, kengligi 1

sm. Uning pastki uchi torayib, urug' pufakchasining chiqaruv nayi bilan qo'shiladi. Urug' olib ketuvchi nayning devori qalin bo'lib, uch qavatdan iborat. Ichki shilliq qavat (**tunica mucosa**) 3—5 bo'ylama burmalar hosil qiladi. O'rta mushak qavat (**tunica muscularis**) uch: ichki va tashqi bo'ylama, o'rta halqasimon qavatdan iborat. Tashqi adventitsial parda (**tunica adventitia**) nayni o'rgan biriktiruvchi to'qimaga o'tib ketadi.

Yangi tug'ilgan o'g'il bolaning urug' olib ketuvchi nayi ingichka bo'lib, diametri 0,62 mm. Nay bo'shlig'i yulduz shaklida, kengligi 0,15 mm. Uning qavatlari yaxshi bilinsa-da, to'qimalari yaxshi takomillashmagan. Shilliq qavatida elastik tolalar yo'q. Mushak qavati bo'ylama va halqasimon yo'nalishga ega tolalardan iborat. Urug' olib ketuvchi nay balog'at davrigacha sekin o'sadi. Balog'at davrida uning o'sishi tezlashib, 15 yoshda diametri 1,6 mm ga yetadi.

Urug' pufakchalari (**vesiculae seminales**) juft, suyuqlik ishlab chiqaruvchi a'zo. U kichik chanoq bo'shlig'ida urug' olib ketuvchi nay kengaymasining tashqi tomonida, prostata bezining usti va qovuqning orqa tomonida joylashgan. Unda qovuqqa qaragan oldingi va to'g'ri ichakka qaragan orqa yuzalari bor. Urug' pufakchalarining uzunligi 5 sm, kengligi 2 sm va qalinligi 1 sm bo'lib, yuzasi g'adir-budir. Agar uning ustini qoplagan pardani olib tashlab to'g'rilansa, u uzunligi 10—12 sm, kengligi 0,6—0,7 sm li nay shaklini oladi. Urug' pufakchalarining yuqorigi kengaygan qismi asosi, o'rta qismi tanasi va pastki toraygan qismi suyuqlik chiqaruv nayi (**ductus excretorius**) tafovut qilinadi. Urug' pufakchalarining devori uch: tashqi adventitsial (**tunica adventitia**), o'rta mushak (**tunica muscularis**), ichki shilliq qavatdan (**tunica mucosa**) iborat. Shilliq qavatda bo'ylama burmalari bor. Urug' pufakchalarining nayi urug' olib ketuvchi nayning oxirgi qismi bilan qo'shilib, urug' otuvchi nayni (**ductus ejaculatorius**) hosil qiladi va siydik chiqarish kanalining prostata qismiga ochiladi. Urug' otuvchi nayning uzunligi 2 sm, kengligi boshlanish qismida 1 mm, oxirida 0,3 mm bo'ladi.

Yangi tug'ilgan o'g'il bolaning urug' pufakchalari uzunligi 1 mm, keng asosi 3 mm bo'lib yuqoriga qaragan, ko'pincha usti silliq yoki biroz g'adir-budir, bo'shlig'i kichkina bo'ladi. Bolada qovuq yuqori turgani uchun urug' pufakchasi yuqori joylashadi va hamma tomondan qorinparda bilan o'raladi. 2 yoshda u pastga tushadi va qorinparda uning uchiga tegib turadi. Bolalikning birinchi davrida urug' pufakchalari birmuncha yassilanib bo'shlig'i va burmalari kattalashadi. Balog'at yoshida urug' pufakchalarining o'sishi tezlashadi.

Yangi tug'ilgan chaqaloqda urug' otuvchi nayning uzunligi 8-12 mm bo'ladi.

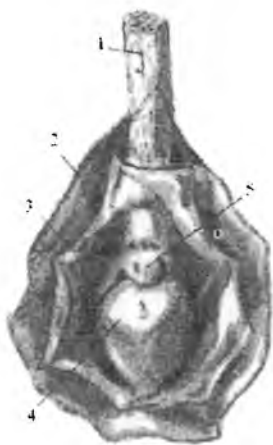
Prostata bezi

Prostata bezi (**prostata**, 85-rasm) silliq mushak va bez qismlaridan iborat a'zo. U qovuq ostida joylashib, siydik chiqaruv nayining boshlang'ich qismini o'z ichiga oladi. Bez oldindan orqaga biroz yassilashgan kashtan yong'og'iga o'xshash bo'lib, uning yuqoriga qaragan asosi (**basis prostatae**),

pastga qaragan uchi (**apex prostatae**) tafovut qilinadi. Bezning uchi pastga qaragan bo'lib, siydik-tanosil diafragmasida yotadi. Bezning oldingi yuzasi (**facies anterior**) qov simfiziga qaragan bo'lib, undan bo'sh kletchatka va uni ichida joylashgan vena chigali vositasida ajralib turadi. Orqa yuzasi (**facies posterior**) to'g'ri ichak ampulasiga tegib, undan birlashtiruvchi to'qimali qatlam bilan ajralib turadi. Bezni to'g'ri ichakka tegib turgani uchun uni tirik odamda to'g'ri ichakning oldingi devori orqali paypaslab ko'rish mumkin. Prostata bezining kengligi 4 sm, uzunligi 3 sm, qalinligi 2 sm, og'irligi 20-25 g. Bezning bu qismi keksa odamlarda kattalashib ketib, Uning ikki: o'ng (**lobus dexter**) va chap (**lobus sinister**) bo'laklari bo'lib, ular o'zaro oldingi yuzasidan o'tgan uncha chuqur bo'lmagan egat vositasida ajralib turadi. Bez asosining orqa yuzasida siydik chiqaruv nayi bilan urug' otuvchi nay o'rtasida bo'rtib chiqqan qismi prostata bezining siyiq bo'lagi (**isthmus prostatae**) yoki o'rta bo'lagi (**lobus medius**) deyiladi. siydik chiqaruv nayini berkitib qo'yishi mumkin.

Prostata bezi tashqi tomondan kapsula (**capsula prostatica**) bilan o'ralgan. Tuzilishi jihatidan u bez parenximasi (**parenchyma glandulare**) va silliq mushak to'qimasidan (**substantia muscularis**) iborat. Uning bez to'qimasi-prostata bezchalari (**glandulae prostaticae**) asosan bezning orqa va yon qismlarida joylashib, 30—40 ta naysimon alveolar bezlardan iborat. Ularning naychalari erkaklar siydik chiqaruv kanali (**colliculis seminalis**) sohasiga ochiladi. Prostata bezi spermatozoidlarning harakatini jadallashtiruvchi suyuqlik ishlab chiqaradi. Bezning mushak to'qimasi ko'proq uning oldingi qismida to'plangan bo'lib, siydik chiqaruv kanalining ixtiyordan tashqari qisqichini hosil qilishda qatnashadi.

Yangi tug'ilgan va emizikli bolalarda prostata bezi aylana shaklida va nisbatan yuqori joylashadi. Uchi, asosi yon bo'laklari yaxshi rivojlanmagan, bu davrda uning uzunligi 15-17 mm, kengligi 13-14 mm bo'ladi. Bola hayotining birinchi yillarida prostata bezi asosan mushak va birlashtiruvchi to'qimadan tuzilgan bo'lib, yumshoq va bez to'qimasi kam rivojlangan bo'ladi. U 2 yoshgacha sekin o'sib, 6 yoshdan so'ng uning o'sishi tezlashadi. Prostata bezining og'irligi yangi tug'ilgan chaqaloqda 0,82 g bo'lsa, balog'at davrida 8,8 g bo'ladi. Balog'at davrida uning bo'laklari yuzaga kelib, kattalarnikiga o'xshash shaklni oladi. Bu davrda bez qismi rivojlanib, naychalari paydo bo'ladi va bez to'qimasi qattiqlashadi.



85-rasm. Moyak va uning pardalari chizmasi. 1-urug' tizimchasi; 2-moyak qinsimon pardasining pariyetal varag'i; 3-moyak qinsimon pardasining visseral varag'i; 4-moyak; 5-moyak ortig'i boshchasi.

Bulbouretral bezlar

Bulbouretral (Kuper) bezlar (**glandulae bulbourethralis**) juft a'zo. Ular siydik chiqaruv nayining parda qismi orqasida, oraliqning chuqur ko'ndalang mushagi ichida joylashgan. Bu bezlar yumaloq shaklda, qattiqroq, diametri 0,3-0,8 sm bo'ladi. Tuzilishi jihatidan alveolar naysimon bezlar turkumiga kiradi. Bulbouretral bezning ingichka va uzun (3—4 sm) nayi (**ductus glandulae bulbourethralis**) erlik olati so'g'onini teshib o'tib, siydik chiqaruv nayiga ochiladi. Bulbouretral bezlar siydik chiqaruv nayi shilliq pardasini siydik ta'siridan saqlovchi yopishqoq suyuqlik ishlab chiqaradi. Bolalarda bulbouretral bezlar ham balog'at davrida tez o'sadi.

Urug' tizimchasi

Urug' tizimchasi (**funiculis spermaticus**) uzunligi 15-20 sm yumaloq shaklda bo'lib, chov kanalining chuqur teshigidan moyakning yuqori uchigacha cho'zilgan bo'ladi. U moyakning yorg'oqqa tushish jarayonida hosil bo'ladi. Urug' tizimchasi tarkibiga ductus defferens, moyak, moyak ortig'i va urug' olib ketuvchi nayning arteriya, vena, limfa tomirlari va nervlari kiradi. Urug' tizimchasi tashqi tomondan ichki urug' fassiyasi, moyakni ko'taruvchi mushak va uning fassiyasi, hamda tashqi urug' fassiyasi bilan o'ralgan.

Yangi tug'ilgan o'g'il bolaning urug' tizimchasi nisbatan yo'g'on bo'lib, ko'ndalang o'lchami 4—4,5 mm bo'ladi. Uning tarkibiga urug' olib ketuvchi nay, qorinpardaning qin o'simtasi, moyak, moyak ortig'i, qon, limfa tomirlari va nervlari kiradi. Ularning hammasi ichki urug' fassiyasi bilan o'ralgan. Moyakni ko'taruvchi mushak yaxshi rivojlanmagan. Yoshga qarab urug' tizimchasi tarkibi o'zgaradi. Bola hayotining birinchi oylarida qorinpardaning qin o'simtasi bekilib, birlashtiruvchi to'qimali tizimchaga aylanadi. Moyakni ko'taruvchi mushak balog'at davrida qalinlashadi. Urug' tizimchasi kengligi 15 yoshda 6 mm bo'ladi.

Erkamlarning tashqi tanosil a'zolari

Erkamlarning tashqi tanosil a'zolariga erlik olati va yorg'oq kiradi.

Erlik olati (**penis**) erkaklarda siydikni chiqarishga va urug'ni otishga xizmat qiladigan a'zo hisoblanadi. U uch qismdan iborat. Erlik olatining orqa qismi — ildizi (**radix penis**) qov suyaklariga birikkan. Uning oldingi erkin qismi — tanasi (**corpus penis**) oldingi yuqorigi yuzasi — olat orqasi (**dorsum penis**) deb ataladi. Erlik olati tanasi yupqa, oson so'riluvchi teri bilan qoplangan. Bu teri yuqori tomonga qov terisiga, pastga esa yorg'oq terisiga o'tib ketadi. Erlik olati tanasining oldingi qismida uning terisi erlik olati boshini yopuvchi yaxshi bilingan teri burmasini — erlik olati kertmagini (**preputium penis**) hosil qiladi va olat bo'yniga birikadi. Erlik olati boshining pastki tomonida kertmak olat boshi bilan siydik chiqaruv kanalini tashqi teshigigacha boruvchi

kertmak yuganchasini (**frenulum preputii**) hosil qilib birikadi. Erlik olatining oldingi qismi olat boshi (**glans penis**) bo'lib tugaydi. Unda kengaygan qismi -toji (**corona glandis**) va toraygan bo'yni (**collum glandis**) tafovut qilinadi. Olat boshi cho'qqisida erkaklarning siydik chiqaruv kanalini tashqi teshigi (**ostium uretrae externum**) joylashgan. Teri burmasining ichki yuzasi va olatning boshi olat tanasi terisidan farq qiluvchi yupqa, nozik teri bilan qoplangan. Erlik olati kertmagi ichki yuzasi terisida bezlar (**glandulae preputiales**) bo'ladi.

Erlik olati ustida yonma-yon joylashgan juft g'ovakli tana (**corpora cavernosa penis**) va ularning ostida yotgan toq g'ovakli tanadan (**corpus spongiosus penis**) iborat. Juft g'ovakli tananing har biri silindr shaklida bo'lib, orqa uchlari o'tkirlashib, erlik olati oyoqchalarini (**crura penis**) hosil qilib, qov suyaklarining pastki shoxlariga birikadi. Ularni ust tomondan oqliq parda (**tunica albuginea corporum cavernosorum**) o'ragan bo'lib, bu parda ularning o'rtasida erlik olati to'sig'ini (**septum penis**) hosil qiladi. Toq g'ovakli tana orqa tomonda kengayib, olat piyozchasini (**bulbus penis**) hosil qilsa, oldingi uchi qalinlashib, olat boshini hosil qiladi. Toq g'ovakli tana tashqi tomondan oqliq parda (**tunica albuginea corporis spongiosi**) bilan o'ralib, ichidan siydik chiqaruv nayi o'tadi.

Erlik olatining juft va toq g'ovakli tanalari endoteliy bilan qoplangan ko'pgina bo'shliqlardan iborat bo'lib, qon bilan to'lganida ular kengayib, erlik olati tanasi shishib qattiqlashadi (erlik olati ereksiyasi). Erlik olatining g'ovakli tanalari bo'shliqlarining devori to'siqlardan hosil bo'lib **trabeculae corporura cavernosum** va **trabeculae corporis spongiosi** deyiladi.

Erlik olatining juft va toq g'ovak tanalarini ust tomondan yuza va chuqur fassiyalar (**fascia penis profunda et fascia penis superficialis**) o'ragan bo'ladi, yuza va chuqur osiltirib turuvchi boylamlar bilan mustahkamlangan. Yuza boylam qorinning oq chizig'i sohasida boshlanib, erlik olatining yuza fassiyasiga birikadi. Chuqur boylam qov simfizining pastki qismidan boshlanib, juft g'ovak tanalar oqliq pardasiga birikadi.

Erlik olati yangi tug'ilgan o'g'il bolada qisqa, uzunligi 2-2,5 sm bo'ladi. Juft g'ovak tanalar kam taraqqiy etgan, toq g'ovak tana yaxshi rivojlangan bo'lsa ham, uning piyozchasi o'lchami kichik bo'ladi. Olat terisi harakatchan bo'lib, uning bosh sohasida kertmak hosil qiladi. Bu kertmak uzun bo'lib, olat boshini berkitib turadi. Erlik olati balog'at davrigacha sekin o'sadi, so'ng uning o'sishi tezlashadi.

Yorg'oq (**scrotum**) erlik olati ildizining orqasida va ostida yotadi. U ikki alohida bo'limdan iborat bo'lib, ularda moyaklar joylashadi. Yorg'oqda 7 qavat joylashgan moyak pardalari tafovut qilinadi.

1. Yorg'oq terisi tananing boshqa qismlari terisiga nisbatan yupqa va rangi to'qroq bo'lib, burmalar hosil qiladi, tuklar bilan qoplangan bo'ladi.

2. Go'shtdor parda (**tunica dartos**) teri osti yog' qatlami o'rnida, chov sohasi va oraliqni biriktiruvchi to'qimadan hosil bo'ladi. Tarkibida silliq mushak va elastik tolalari ko'p. Go'shtdor parda ikkala moyak o'rtasida to'siq (**septum**

scrotii) hosil qilib, o'ng moyakni chapidan ajratib turadi. Yorg'oq yuzasida to'siqlarning birikish chizig'i sagittal yo'nalgan yorg'oq chokiga (**raphe scroti**) to'g'ri keladi.

3. Tashqi urug' fassiyasi (**fascia spermatica externa**) qorin yuza fassiyasining davomi hisoblanadi.

4. Moyakni ko'taruvchi mushak fassiyasi (**fascia cremasterica**) shu nomli mushakni qoplab turadi.

5. Moyakni ko'taruvchi mushak (**m. cremaster**) qorinning ko'ndalang va ichki qiyshiq mushaklaridan boshlangan mushak tolalaridan iborat.

6. Ichki urug' fassiyasi (**fascia spermatica interna**) qorin ko'ndalang fassiyasining hosilasi hisoblanadi.

7. Moyakning qinsimon pardasi (**tunica vaginalis testis**) qorin pardaning qismi bo'lib, pariyetal va visseral varaqlardan iborat. Ular o'rtasida yopiq seroz bo'shliq (**cavitas vaginale**) bo'ladi.

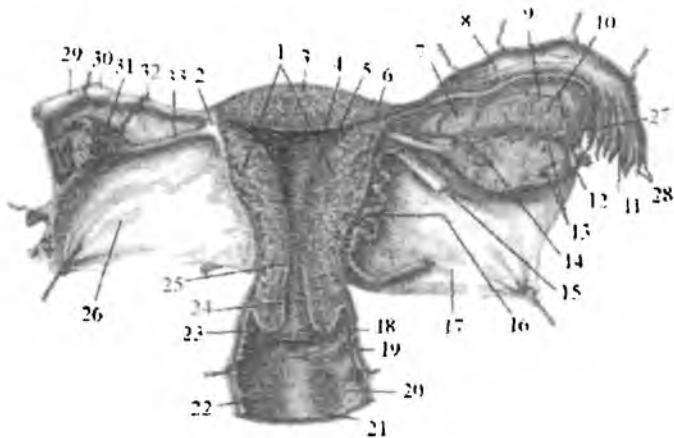
Yangi tug'ilgan o'g'il bolaning yorg'og'i nisbatan kichik bo'lib, uning go'shtdor qavati yaxshi rivojlangani uchun terisi burmalar hosil qiladi. Yorg'oq terisi o'rtasida chok bo'lib, u olatning pastki yuzasiga o'tib ketadi. Yorg'oq balog'at davrigacha kam o'zgaradi, keyin esa tez o'sadi va terisida pigmentlar ko'payadi.

Ayollarning jinsiy a'zolari.

Ayollarning jinsiy a'zolari ikki guruhga bo'linadi. Ichki jinsiy a'zolarga tuxumdon, bachadon, bachadon nayi va qin, tashqi jinsiy a'zolarga ayollarning jinsiy sohasi va klitor kiradi.

Tuxumdon

Tuxumdon (**ovarium**) (86-rasm) juft ayollar jinsiy bezi bo'lib, kichik chanoq bo'shlig'ida joylashgan. Unda ayollar jinsiy hujayralari (tuxum hujayra) rivojlanib yetiladi va jinsiy gormonlar ishlab chiqariladi. Tuxumdon cho'zinchoq shaklda bo'lib, oldindan orqaga qarab biroz yassilashgan. U och pushti rangli, tuqqan ayollarda usti g'adir-budir bo'ladi. Tuxumdonning uzunligi o'rtacha 2,5 sm, kengligi 1,5 sm, qalinligi 1 sm, og'irligi 5-8 g. Unda medial (**facies medialis**) va lateral yuzalari (**facies lateralis**), qavariq (orqa) erkin qirra (**margo liber**) va oldingi tutqichli qirrasida (**margo mesoovarius**) tafovut qilinadi. Tuxumdonning tutqichli qirrasida botiqlik, tuxumdon darvozasi (**hilus ovarii**) joylashgan. Undan arteriya va nervlar tuxumdon ichiga kirsa, vena va limfa tomirlar chiqadi. Tuxumdonning bachadon nayiga qaragan yuqori uchi (**extremitas tubaria**) va bachadonga qaragan pastki uchi (**extremitas uterina**) bo'lib u bachadonga tuxumdonning xususiy boylami (**lig. ovarii proprium**) vositasida birikkan. Bu boylam yumaloq tizimcha shaklida bachadonning keng boylami varaqlari ichida yotadi. U tuxumdonning bachadon uchidan boshlanib, bachadonning lateral burchagiga birikadi.



86-rasm. Ayollarning ichki tanosil a'zolari. Orqa tomondan ko'rinishi. 1-corpora uteri; 2-tun. serosa (perimetrium); 3-fundus uteri; 4-cavitas uteri; 5-tun. mucosa (endometrium); 6-ostium uterinum tubae; 7-mesosalpinx; 8-plicae tubariae; 9-ductus epoophori; 10-ductuli transversi; 11-infundibulum tubae uterinae; 12-appendix vesiculosa; 13-folliculi ovarici vesiculosi; 14-corpora luteum; 15-lig. teres uteri; 16-tun. muscularis (myometrium); 17-lig. latum uteri; 18-ostium uteri; 19-tun. muscularis vaginae; 20-tun. mucosa vaginae; 21-columna rigarum anterior; 22-rigae vaginales; 23-portio vaginalis uteri; 24-canalisis cervicis uteri; 25-cervix uteri (portio suprovaginalis); 26-lig. latum uteri; 27-fimbria ovarica; 28-fimbriae tubae; 29-ampulla tubae uterinae; 30-tuba uterinae; 31-ovarium; 32-isthmus tubae uterinae; 33-lig. ovarii proprium.

Bundan tashqari, tuxumdonni osiltirib turuvchi boylami (**lig. suspensorium ovarii**) bor. U kichik chanoq bo'shlig'i devoridan tuxumdonga keluvchi qorinparda burmasidan iborat.

Bu boylam ichida tuxumdonning qon tomirlari va fibroz tolalar joylashgan. Tuxumdon bachadonning keng boylami orqa varag'idan boshlanib, uning tutqichli qirasiga birikkan qisqa tutqich bilan mustahkamlanadi. Tuxumdon tashqi tomondan bir qavatli pusht epiteliyi bilan qoplangan bo'lib, uning ostida pishiq biriktiruvchi to'qimali oqliq parda (**tunica albuginea**) yotadi. Tuxumdon parenximasi (moddasi) ichki va tashqi qavatga ajratiladi. Ichki qavat o'rtada joylashib, mag'iz modda (**medulla ovarii**) deb ataladi. U yumshoq biriktiruvchi to'qima, qon va limfa tomirlar, hamda nervlardan iborat. Tashqi po'stloq qavatda (**cortex ovarii**) yetilgan follikulalar (**graaf pufakchalari**) (**folliculi ovarici maturis**) va birlamchi follikulalar (**folliculi ovarici primarii**) bo'ladi. Yetilgan follikulaning ichida ayollar jinsiy hujayralari bo'ladi. Follikula pufakchalari tuxumdonning yuza qavatiga yaqinlashib yoriladi va tuxum hujayra qorin bo'shlig'iga chiqib, bachadon nayi shokilalari yordamida bachadon nayining qorin teshigi orqali bachadon nayiga kiradi. Yorilgan follikula o'rinda qon bilan to'la pufak qolib, sariq tana (**corpus luteum**) hosil bo'ladi. Tuxum hujayra urug'lanmasa sariq tana kichrayib oq tanaga (**corpus albicans**) aylanadi. Tuxum hujayra urug'lanib, homila hosil bo'lsa, sariq tana kattalashib, diametri 1,5-2 smga yetadi va **corpus luteum graviditatis** deyiladi.

U o'zidan sariq tana gormonini ishlab chiqarib, homilaning o'sishida ishtirok etadi. Follikulalar yorilib, tuxum hujayra chiqqan sari tuxumdon kichrayib, yuzasi burishib qoladi.

Yangi tug'ilgan qiz bolaning tuxumdoni silindr shaklida bo'lib, uzunligi 1,9 sm, kengligi 3—7 mm, qalinligi 2,5 mm, og'irligi 0,16 g bo'ladi. Tuxumdon yuqori V bel umurtqasi sohasida katta bel mushagining oldingi yuzasida joylashadi. Ular oldinga tomon og'gan bo'lib, qorinning oldingi devoriga tegib turishi mumkin. 3-5 yoshlarda tuxumdon pastga tushib, o'z o'qi atrofida aylanishi natijasida ko'ndalang holatni oladi. Bolalikning birinchi davri oxirida u kichik chanoq bo'shlig'iga tushib doimiy joyini oladi.

Yangi tug'ilgan va emizikli qiz bolalarda tuxumdonning yuzasi silliq, bir qavat pusht epiteliyi bilan qoplangan bo'ladi. Uning ostida oqliq parda yotadi. Yangi tug'ilgan qiz bola tuxumdoni kesmasida po'stloq qavati keng, mag'iz qismi yumshoq tuzilishga ega. Unda qon tomirlar va biriktiruvchi to'qima ko'p bo'lib, po'stloq va mag'iz qismi bir-biridan ma'lum bir chegara bilan ajralmagan bo'ladi. Tuxumdonning po'stloq qismida 300—400 ming yetilmagan follikulalar bor. Emizikli davrda birlamchi follikulalar soni kamayadi va o'smirlilik davrida har bir tuxumdonda 10 mingga yaqin follikula qoladi. Bu davrda tuxum hujayralar birin-ketin yetila boshlaydi va birlamchi follikulalar ikkilamchi - pufakli folli-kulalarga aylanadi. Tuxumdon gormonlar ishlab chiqara boshlaydi. Bu gormonlar ta'sirida ayollarning jinsiy a'zolari rivojlanadi va ikkilamchi jinsiy belgilar paydo bo'ladi. O'smirlilik davrida yetilgan follikulalarning shishishi va sariq tananing hosil bo'lishi bilan birga tuxumdon yuzasida g'adir-budirlik paydo bo'ladi.

Bachadon

Bachadon (**uterus**, 86-rasm) toq mushakdan tuzilgan a'zo bo'lib, unda homila rivojlanadi. U noksimon shaklda bolib, oldindan orqaga qarab yassilashgan bo'ladi. Bachadon kichik chanoq bo'shlig'i o'rtasida qovuq orqasida, to'g'ri ichak oldida joylashgan. Bachadonda tubi, tanasi va bo'yni tafovut qilinadi.

Bachadonning tubi (**fundus uteri**) unga bachadon naylari kiradigan chiziqdan yuqorida do'ng shaklida ko'tarilib turadigan qismi.

Bachadonning konus shaklidagi o'rta katta qismi uning tanasi (**corpus uteri**) hisoblanadi. U pastga tomon torayib, yumaloq bachadon bo'yniga (**cervix uteri**) o'tib ketadi. Tananing bo'yinga o'tish joyi torayib bachadonning toraygan qismini (**isthmus uteri**) hosil qiladi. Bachadon bo'yni ikki: qin ichiga kirib turgan qin qismi (**portio vaginalis**) va qin usti qismidan (**portio supravaginalis**) iborat. Uning qin qismiga bachadon teshigi (**ostium uteri**) ochiladi. Bu teshik tug'magan ayollarda yumaloq yoki cho'zinchoq shaklda, tuqqan ayollarda esa ko'ndalang tiqqish shaklida bo'ladi. Bachadon teshigi oldingi va orqa lablar (**labium anterius et posterius**) bilan chegaralanib turadi. Orqa lab yuqqa bo'lib, unga qin devori yuqoriroq birikadi. Bachadonning qovuqqa

qaragan oldingi yuzasi (**facies vesicalis yoki anterior**), to'g'ri ichakka qaragan orqa yuzasidan (**facies intestinalis yoki posterior**) o'ng va chap chekkalari (**margo uteri dexter et margo uteri sinister**) bilan ajrab turadi. Katta yoshdagi ayollar bachadonining o'rtacha uzunligi 7-8 sm, kengligi 4 sm, qalinligi 2-3 sm, og'irligi tug'magan ayollarda 40—50 g, tuqqan ayollarda 80—90 g bo'ladi.

Bachadon devori qalin bo'lib, tor uchburchak shaklidagi bachadon bo'shlig'ini (**cavitas uteri**) chegaralab turadi. Uchburchakning asosi bachadon tubiga qaragan bo'ladi. Uning burchaklari torayib, bachadon nayining bachadon teshigi ochiladigan quyg'ichsimon botiqlik hosil qiladi. Bachadon bo'shlig'ining uchi esa pastga bachadon bo'yniga qaragan bachadon bo'yni kanaliga (**canalis cervicalis uteri**) o'tib ketadi va qinga bachadon teshigi bo'lib ochiladi.

Bachadon devori uch qavatdan iborat.

Tashqi seroz qavat (**tunica serosa**) yoki perimetriy (**perimetrium**) bachadon bo'ynining qin qismidan yuqorisini qoplagan qorinparda. Bachadonning qovuqqa qaragan yuzasidan qorinparda qovuqqa qovuq-bachadon chuqurligi (**excavatio vesicouterina**) hosil qilib o'tadi. Bachadonning to'g'ri ichakka qaragan yuzasidan to'g'ri ichakka to'g'ri ichak — bachadon chuqurligi (**excavatio rectouterine**) hosil qilib o'tadi.

Bachadonning chekkalarida uning oldingi va orqa yuzalarini qoplagan qorinparda o'zaro birikib, bachadonning keng boylamini (**lig. latum uteri**) hosil qiladi. Bachadonning keng boylami kichik chanoq yon devoriga yo'nalib, pariyaetal qorinpardaga o'tib ketadi. Bu boylamning yuqori chekkasida bachadon nayi joylashgan bo'lib, boylamning nayga tegib turgan qismi nay tutqichi (**mesosalpinx**) deyiladi. Bachadonning yumaloq boylami (**lig. teres uteri**) bachadonning yuqori burchagidan boshlanib, yumaloq tizimcha shaklida bachadonning keng boylami varaqlari ichida yotadi. U chov kanalidan o'tib, katta uyatli lablar sohasida tugaydi. Bachadonning bo'yin sohasida qorinparda ostida seroz osti asosni hosil qiluvchi bo'sh biriktiruvchi to'qima - bachadon yon kletchatkasi (**parametrium**) joylashgan.

O'rta mushak qavat (**tunica muscularis**) yoki miometriy (**myometrium**) eng qalin qavat hisoblanadi. U bir-biri bilan kesishib joylashgan silliq mushak to'qimasi va elastik tolalarga boy biriktiruvchi to'qimadan iborat. Mushak dastalarining yo'nalishiga qarab unda uch: tashqi bo'ylama, o'rta halqasimon va ichki bo'ylama qavatlar tafovut qilinadi. Uning o'rta qavati nisbatan qalin bo'lib, qon va limfa tomirlariga boy. Bu qavat bachadon bo'yni sohasida yaxshi rivojlangan.

Ichki shilliq qavat (**tunica mucosa**) yoki endometriyning (**endometrium**) qalinligi 3 mm bo'lib, uning yuzasi bachadon bo'shlig'ida silliq bo'ladi. Bo'yin kanalida esa bitta bo'ylama burma va undan ikki tomonga o'tkir burchak ostida yo'nalgan palmasimon burmalar (**plicae palmatae**) bor. Bu burmalar bachadon bo'ynining oldingi va orqa devorida joylashib, bir-biriga tegib turadi. Bachadonning shilliq pardasi bir qavatli prizmatik epiteliy bilan qoplangan. Unda oddiy naysimon bachadon bezlari (**glandulae uterinae**) bor.

Bachadon kichik chanoq bo'shlig'ida erkin joylashib, oldinga qovuq ustiga engashib turadi. Bu holatni **antiversio uteri** deyiladi. Bu holatda bachadon tanasi bo'yni bilan oldinga ochilgan burchak **antiflexio uteri** hosil qiladi. Goho bachadon orqaga qarab egilgan holatda (**retroversio, retroflexio**) bo'ladi.

Yangi tug'ilgan qiz bolaning bachadoni yuqori, qov ustida joylashgan va oldinga biroz bukilgan bo'lib, uning uzunligi 3-3,5 sm, bo'yni 2/3 qismini tashkil qiladi. Og'irligi 3—5 g. Shakli silindrsimon oldindan orqaga qarab yassilangan, devori ancha qalin (8—10 mm), bo'shlig'i tor, bo'yin kanali keng bo'lib, odatda shilimshiq qopqog'i bo'ladi. Shilliq qavati tanasi va bo'ynida burmalar hosil qiladi. Mushak qavati kam rivojlangan bo'ladi. Ikki yoshdan boshlab halqasimon mushak qavati rivojlana boshlaydi. Yosh bolalarda bachadon sekin o'sadi. Bolalikning ikkinchi davri oxirida uning o'sishi tezlashib, mushak qavati takomillashadi. Bu davrda uning tanasi o'sib, tubi va bo'ynining qin qismi hosil bo'ladi. Shakli yumaloq bo'lib, uzunligi 5 sm ga, devori sezilarli qalinlashib 15—25 mm ga yetadi. O'smirlik davrida tanasi kattalashib, devorining hamma qavatlarini yaxshi takomillashadi. Bu davrda uning og'irligi 6,5 g bo'lsa, 20 yoshlarda 20—25 g ga yetadi. Yangi tug'ilgan va yosh qiz bola bachadonining keng va yumaloq boylamlari kam taraqqiy etgani va ularning ichida yog' to'qimasi bo'lmagani uchun bachadon harakatchan bo'ladi. 7 yoshdan keyin bachadon atrofida va boylamlari orasida yog' va biriktiruvchi to'qima to'planadi. Chanoqning o'lchamlari kattalashuvi bilan birga bachadon asta-sekin pastga tushib, o'zining doimiy joyini egallaydi.

Bachadon nayi

Bachadon nayi (**tuba uterina, salpinx, tuba Fallopii**) (86-rasm) tuxum hujayrani qorinparda bo'shlig'idan bachadonga o'tkazib beruvchi naysimon a'zo. Bachadon nayi kichik chanoq bo'shlig'ida bachadonning keng boylamining yuqori chekkasida joylashgan. Uning uzunligi 10-12 sm, bo'shlig'ining kengligi 2-4 mm. Bachadon nayining bir uchi tor bachadon teshigi (**ostium uterinum tubae**) bilan bachadon bo'shlig'iga ochilsa, ikkinchisi qorin teshigi (**ostium abdominalis tubae uterinae**) bilan qorin bo'shlig'iga ochiladi. Unda to'rt qism tafovut qilinadi. Nayning bachadon devoridagi qismi (**pars uterina**) bachadon devori ichida joylashgan.

Nayning siqilgan bo'yin qismi (**isthmus tubae uterina**) enetor va devori qalin qismi bo'lib, bachadonning keng boylami ichida yotadi. Bachadon nayining kengaygan qismi (**ampulla tubae uterina**) eng uzun qismi bo'lib, diametri asta - sekin kengayib borib quyg'ichsimon kengaygan qismiga (**infundibulum tubae uterina**) o'tadi. Uning chekkalari uzun va qisqa nay shokilalari (**fimbriae tubae uterina**) bilan tugaydi. Shokilalarning bittasi nisbatan uzun bo'ladi. U tuxumdonga yetib borib, unga birikib ketadi va tuxumdon shokilasi (**fimbria ovarica**) deb ataladi. Bu shokilalar tuxum hujayrani bachadon nayi quyg'ichidagi nayning qorin teshigiga yo'naltirib beradi.

Bachadon nayining devori to'rt qavatdan iborat: 1. Tashqi seroz qavat (**tunica serosa**). 2. Seroz osti tana (**tela subserosa**). 3. Mushak qavat (**tunica muscularis**) ikki: tashqi qavat bo'ylamasiga yo'nalgan silliq mushak tolalaridan iborat. Ichki qavat nisbatan qalin, halqasimon yo'nalgan mushak tolalaridan iborat. 4. Ichki shilliq qavat (**tunica mucosa**) bachadon nayining bor bo'yiga bo'ylama burmalar (**plicae tubariae**) hosil qiladi. Bu burmalar nayning quymichsimon qismidako'proq bo'ladi. Shilliq parda kiprikli epiteliy bilan qoplangan bo'lib, ki prikchalar bachadonga qarab harakat qiladi.

Yangi tug'ilgan va yosh qiz bolalarda bachadonning keng boylami naydan qisqa bo'lgani uchun, uning ichida yotgan bachadon nayi bukilmalar hosil qiladi va tuxumdonga yetib bormaydi, uning uzunligi 16—35 mm, bo'yin qismi tor, ampulasi keng, shokilalari yaxshi rivojlanmagan. Shilliq parda burmalari yaxshi bilingan bolib, mushak qavatini kam rivojlangan. Balog'at davrida bachadon va uning keng boylami o'sishi munosabati bilan bachadon nayi bukilmalari yo'qoladi va pastga tushib tuxumdonga yaqinlashadi. Bu davrda u tez o'sib, mushak qavatini va shokilalari takomillashadi.

Qin

Qin (**vagina**) kichik chanoq bo'shlig'ida joylashib, bachadondan jinsiy yoriqqacha cho'zilgan naysimon toq a'zo. Uning uzunligi 8—10 sm, devorining qalinligi 3 mm. Qin biroz orqaga bukilgan bo'lib ikki: oldingi devor (**paries anterior**) va orqa devor (**paries posterior**) tafovut qilinadi. Qin oldingi devorining yuqori qismi qovuq tubiga tegib tursa, pastki qismi ayollar siydik chiqarish kanali devoriga birikib ketgan. Orqa devorining yuqori qismi qorinparda bilan qoplangan, pastki qismi to'g'ri ichakning oldingi devoriga tegib turadi. Qin devorlari odatda bir-biriga tegib turadi. Ular bachadon bo'ynining qin qismini o'rab olib, uning atrofiga tor yoriq qin gumbazi (**fornix vaginae**) ni hosil qiladi. Qinning orqa devori uzun bo'lgani uchun gumbazning orqa qismi (**pars posterior**) oldingi qismidan (**pars anterior**) chuqurroq bo'ladi. Qinning pastki uchi qin dahliziga qin teshigi (**ostium vaginae**) bilan ochiladi. U qizlik pardasi (**hymen**) bilan bekilgan. Qizlik pardasi qin dahlizini, qin bo'shlig'idan ajratib turadi. U yarimoysimon yoki ilma-teshik plastinka shaklida bo'ladi. Ba'zida qizlik pardasida teshik bo'lmashligi (**hymen imperforatus**) mumkin. Qizlik pardasi yirtilganidan so'ng, uning qoldiqlari — qizlik pardasining laxtaklari (**carunculae hymenales**) hosil bo'ladi. Qin devori uch: tashqi adventitsial qavat (**tunica adventitia**) yumshoq biriktiruvchi to'qima, elastik va silliq mushak tolalaridan iborat. O'rta mushak qavat (**tunica muscularis**) bo'ylama va ko'ndalang yo'nalishga ega mushak tutamlaridan iborat. Qinning yuqori qismida mushak qavat bachadon mushak qavatiga o'tib ketsa, pastki qismida mushak qavatini nisbatan kuchli rivojlangan bo'lib, oraliq mushaklari bilan qo'shilib ketadi. Qinning pastki uchini va siydik chiqaruv kanalini o'rgan ko'ndalang-targ'il mushak tolalari o'ziga xos qisqichni hosil qiladi. Ichki shilliq qavat (**tunica mucosa**) shilliq osti

tana bo'lmagani uchun mushak qavatga birikib ketgan. U nisbatan qalin (2 mm) bo'lib, ko'ndalang burmalar (**rigae vaginales**) hosil qiladi. Qinning oldingi va orqa devorida o'rta chiziqqa yaqin burmalar balandlashib burmalar ustunini (**columna rugarum**) hosil qiladi. Qinning oldingi devorida joylashgan oldingi burmalar ustuni orqa devordagi ustunga nisbatan yaxshi bilinadi. Yangi tug'ilgan qiz bolaning qini qisqa bo'lib, bachadon yuqori turgani uchun ko'p qismi kichik chanoq bo'shlig'ida yotadi. U ravoq shaklida bukilgan, oldingi devorining uzunligi 25 mm, orqa devori esa 35 mm, kengligi gumbaz sohasida 15 mm bo'ladi. Qiz bola ikki yoshga to'lgunicha qinning orqa tomonida to'g'ri ichak, old tomonida siydik chiqaruv nayi joylashadi. Ikki yoshdan so'ng qovuq pastga tushishi munosabati bilan u qinning old tomonida joylashadi. Qin 10 yoshgacha sekin o'sadi, balog'at yoshida esa tez o'sib, gumbazlari paydo bo'ladi. Shilliq pardasida birinchi burmalar 7 yoshlarda paydo bo'lib, balog'at yoshida ularning soni va shilliq parda qon tomirlari ko'payadi.

Ayollarning tashqi tanosil a'zolari

Ayollarning tashqi tanosil a'zolariga ayollar jinsiy sohasi va klitor kiradi.

Ayollarning jinsiy sohasiga (**pudendum feminina**) qov do'mbog'i, katta va kichik jinsiy lablar hamda qin dahlizi kiradi.

Qov do'mbog'i (**mons pubis**) qorin sohasidan qov egati, sonidan esa chanoq-son egati bilan ajrab turadi. U tuklar bilan qoplangan va teri osti yog' kletchatkasi yaxshi rivojlangan bo'ladi.

Yangi tug'ilgan qiz bolada qov do'mbog'i uchburchak shaklidagi do'ng bo'lib, qorin osti sohasidan egat bilan ajragan bo'ladi.

Katta jinsiy lablar (**labium majus pudendi**) juft yumaloq teri burma shaklida bo'lib, uning uzunligi 7—8 sm, kengligi 2—3 sm bo'ladi. Ular jinsiy tirqishni (**rima pudendi**) yon tomondan chegaralab turadi. Katta jinsiy lablar old tomondan lablarning keng oldingi bitishmasini (**commisura labiorum anterior**), orqa tomondan orqa bitishmani (**commisura labiorum posterior**) hosil qilib birikadi. Katta lablarning ichki yuzasi pushti rangda bo'lib, bir-biriga qaragan. Katta jinsiy lablar terisining pigmenti ko'p bo'lib, ko'plab yog' va ter bezlari bo'ladi.

Yangi tug'ilgan qiz bolaning katta jinsiy lablarining orqa qismi yaxshi rivojlangan bo'lib, kichik lablarni butunlay berkitmaydi. Qiz bola hayotining birinchi yili oxirida katta jinsiy lablar kichigini ustidan berkitib turadi. Ular tarang bolgani uchun jinsiy yorig' yopiq bo'ladi.

Kichik jinsiy lablar (**labium minus pudendi**) juft, yupqa bo'ylama teri burma shaklida bo'lib, ular katta lablar ichida joylashib, qin dahlizini chegaralab turadi. Kichik jinsiy lablar tarkibida elastik va mushak tolalari ko'p bo'lgan biriktiruvchi to'qimadan tuzilgan. Kichik jinsiy lablar terisida yog' bezlari bo'lib, ularning orqa uchlari o'zaro birikib, ko'ndalang burma — jinsiy lablar yuganchasini (**frenulum labiorum**) hosil qilib, qin dahlizi chuqurchasini (**fossa vestibuli vaginae**) o'rab turadi. Kichik jinsiy lablarning yuqori uchlari

ikki burmaga (oyoqchaga) bo‘linib, klitorga qarab yo‘naladi. Lateral oyoqchalar klitorni yon tomonidan aylanib o‘tadi va uni ustida o‘zaro birikib — **preputum clitoridis** ni hosil qiladi. Medial oyoqchalar klitor ostida birikib, klitor yuganchasini (**frenulum clitoridis**) hosil qiladi.

Yangi tug‘ilgan qiz bolaning kichik jinsiy lablari jinsiy yorig‘dan chiqib turadi. Bezlari kam va yaxshi takomillashmagan bo‘ladi. Qiz bola hayotining 3—4 yilida kichik jinsiy lablar rivojlana boshlaydi.

Qin dahlizi (**vestibulum vaginae**) qayiqsimon chuqurlik, yon tomondan kichik jinsiy lablar, pastdan qin dahlizi chuqurchasi, yuqoridan klitor bilan chegaralanadi. Uning tubida qin teshigi, siydik chiqarish kanalining tashqi teshigi, katta va kichik dahliz bezlarining naychalari ochiladi.

Yangi tug‘ilgan qiz bola qin dahlizining siydik chiqaruv kanali joylashgan oldingi qismi chuqur bo‘ladi. Uning oldingi 2/3 qismi kichik jinsiy lablar, orqa 1/3 qismi esa katta jinsiy lablar bilan chegaralanadi.

Dahlizning katta bezi (Bartolin bezi) (**glandulae vestibularis major**) juft, ovalsimon bo‘lib, kattaligi no‘xatdek alveolar naysimon bez bo‘ladi. Ular kichik jinsiy lablar asosida joylashib, naychasi kichik jinsiy lablar asosiga ochiladi. Bez qinning kirish qismini namlab turuvchi shilliq suyuqlik ishlab chiqaradi.

Dahlizning kichik bezlari (**glandulae vestibularis minores**) qin dahlizi devorida joylashib, naychalari shu yerga ochiladi.

Dahlizning katta va kichik bezlari qiz bola hayotining 3—4-yilida rivojlana boshlaydi.

Dahliz so‘g‘oni (**bulbus vestibuli**) biriktiruvchi to‘qima va silliq mushak dastalari bilan o‘ralgan vena chigallaridan iborat. U taqasimon shaklda klitor bilan siydik chiqarish kanalining tashqi teshigi o‘rtasida joylashgan. Tashqi tomondan uni so‘g‘on-g‘ovak tana mushagi tolalari yopib turadi.

Klitor (**clitoridis**) erlik olati g‘ovak tanasiga o‘xshagan juft g‘ovak tanadan (**corpus cavernosum clitoridis**) iborat. Uning silindsimon oyoqchalari (**crus clitoridis**) qov suyagi pastki shoxi suyak pardasidan boshlanadi va simfizning pastki qismi ostida o‘zaro birikib klitor tanasini (**corpus clitoridis**) hosil qiladi. Klitor tanasining uzunligi 2,5-3,5 sm bo‘ladi. U tashqi tomondan oqliq parda (**tunica albuginea corporum cavernosorum**) bilan o‘ralib, klitor boshi (**glans clitoridis**) bo‘lib tugaydi.

G‘ovakli tanalar o‘zaro to‘siq (**septum corporum cavernosum**) bilan ajralgan. Klitorning g‘ovakli tanasi xuddi erlik olati g‘ovakli tanasiga o‘xshash mayda katakchalari bo‘lgan g‘ovakli to‘qimadan iborat. Klitor yuqoridan klitor kertmagi (**preputium clitoridis**) bilan chegaralansa, pastda klitor yuganchasi (**frenulum clitoridis**) bo‘ladi. Klitorning boshidan tashqari qismi fassiya (**facia eclitoridis**) bilan o‘ralib, klitorni osiltirib turuvchi boylam (**lig. suspensorium clitoridis**) vositasida mustahkamlanib turadi.

Yangi tug‘ilgan qiz bolada klitor nisbatan uzun, uning kertmagi va yuganchasi yaxshi rivojlangan bo‘ladi. Qizlarning tashqi tanosil a‘zolari balog‘at davrida tez o‘sadi.

Oraliq

Oraliq (**perineum**) kichik chanoqning chiqish teshigini qoplab turuvchi yumshoq to'qima to'plami. Oraliq old tomondan qov simfizining pastki chekkasi, orqadan dum suyagining uchi, yon tomondan qov va o'tirg'ich suyaklarining pastki shoxlari va o'tirg'ich bo'rtig'i bilan chegaralangan. U romb shaklida bo'lib, o'tirg'ich bo'rtiqlarini o'zaro biriktiruvchi chiziq uni ikki uchburchakka: oldingi-yuqori - siydik-tanosil to'sig'i, pastki-orqa qismi chanoq to'sig'iga ajratadi. Ikkala to'siq bir-biriga asosi bilan tegib tursa, uchlari qov simfiziga va dum suyagiga qaragan bo'ladi. Tor ma'noda oraliq deganda old tomondan tashqi tanosil a'zolari, orqadan orqa teshik o'rtasida joylashgan oraliqning pay markaziga to'g'ri kelgan soha tushuniladi. Ayollarda bu soha jinsiy yorig'ning orqa chekkasidan orqa teshikning oldingi chekkasigacha davom etsa, erkaklarda yorg'oqning orqa chekkasidan orqa teshikning oldingi chekkasigacha davom etadi. Oraliq terisida oldindan orqaga qarab chok yo'nalgan bo'lib, erkaklarda yorg'oq chokiga davom etadi.

Siydik-tanosil to'siq (**diaphragma urogenitalis**) oraliqning old tomonini egallagan uchi qov simfiziga qaragan uchburchak shaklida bo'ladi. Uning yon tomonlarini qov va o'tirg'ich suyagi, pastki shoxlari asosini esa o'tirg'ich bo'rtiqlarini biriktiruvchi chiziq hosil qiladi. Siydik-tanosil to'sig'i orqali erkaklarda siydik chiqaruv nayi, ayollarda esa siydik chiqaruv nayi va qin o'tadi. Siydik-tanosil to'sig'i mushaklari yuza va chuqur qavatlariga bo'linadi. Yuza qavatda o'tirg'ich-g'ovak tana, so'g'on-g'ovak tana va oraliqning yuza ko'ndalang mushaklari joylashadi.

O'tirg'ich-g'ovak tana mushagi (**m. ischiocavernosus**) juft bo'lib, o'tirg'ich suyagining pastki shoxidan boshlanib, erkaklarda olatning ayollarda klitorning g'ovak tanasini o'ragan oqliq pardasiga birikadi. Ikkala mushak qisqarganida erlik olatini va klitorni ereksiya qiladi.

So'g'on-g'ovak tana mushagi (**m. bulbospongiosus**) erkaklarda erlik olati so'g'oni pastki yuzasidagi chokdan boshlanib, o'ng va chap tomondan erlik olati so'g'oni va **corpora spongiosa** ni o'rab, uning oqliq pardasiga birikadi. Qisqarganida olat so'g'onini, g'ovak tanasini, olatning dorsal venasini va bulbouretal bezlarni siqib ereksiyada ishtirok etadi. Ayollarda bu mushak oraliqning pay markazi va orqa teshikning tashqi sfinkteridan boshlanib, qinni teshigi sohasida o'rab qinni qisuvchi mushakni (**m. constrictor cunni**) hosil qiladi va klitorning dorsal yuzasiga birikadi. Qisqarganida qinning kirish teshigini toraytirib, dahlizning katta bezini, dahliz so'g'onini va undan chiqayotgan venalarni siqadi.

Oraliqning ko'ndalang yuza mushagi (**m. transversus perinei superficialis**) juft bo'lib, o'tirg'ich suyagi pastki shoxidan boshlanib, pay markazida qarama-qarshi tomondagi mushak bilan birikadi. Oraliqning pay markazini mustahkamlashda ishtirok etadi.

Siydik-tanosil to'sig'ining chuqur mushaklariga oraliqning chuqur ko'ndalang mushagi va siydik chiqaruv kanalini qisuvchi mushak kiradi.

Oraliqning ko'ndalang chuqur mushagi (**m. transversus perinei profundus**) juft bo'lib, o'tirg'ich va qov suyaklari shoxlaridan boshlanib o'rta chiziqda qarama-qarshi tomondagi mushak bilan birikib, oraliqning pay markazini hosil qilishda ishtirok etadi.

Siydik chiqaruv nayini qisuvchi mushak (**m. sphincter uretrae**) halqasimon tolalardan iborat bo'lib, erkaklarda siydik chiqaruv nayining parda qismini o'rasa, ayollarda siydik chiqaruv nayini o'rab qin devoriga yopishadi. Bu mushak siydik chiqaruv nayining ixtiyoriy qisuvchisi hisoblanadi.

Chanoq to'sig'i (**diaphragma pelvis**) uchburchak shaklida oraliqning orqa qismini hosil qiladi. Uchburchakning uchi dum suyagiga qaragan bo'lib, undan to'g'ri ichakning oxirgi qismi o'tadi. Chanoq diafragmasining yuza qavatida to'g'ri ichakning chiqish teshigini qisuvchi mushak (**m. sphincter ani**) joylashadi. Bu mushakning yuza tutamlari teri osti yog' qatlamida tugaydi. Dum suyagi uchidan boshlanuvchi tutamlar esa orqa teshikni o'rab olib oraliqning pay markazida tugaydi. Chuqur tutamlar esa to'g'ri ichakning pastki qismini o'rab olib orqa teshikning ko'taruvchi mushagiga yondoshadi. Uning barcha tutamlari qisqargan vaqtda orqa teshikni qisadi.

Chanoq diafragmasining chuqur mushaklariga orqa teshikni ko'taruvchi mushak va dum mushagi kiradi.

Orqa teshikni ko'taruvchi mushak (**m. levator ani**) uchburchak shaklidagi juft mushak bo'lib, uning oldingi tutamlari qov suyagi pastki shoxining ichki yuzasidan, yon tutamlari chanoq fassiyasining qalinlashuvidan hosil bo'lgan mushakning pay ravog'idan boshlanadi. O'ng va chap mushak tutamlari pastga va orqaga yo'nalib to'g'ri ichakni o'rab bir-biri bilan qo'shiladi va orqa teshik dum boylami (**lig. anacoccygeum**) vositasida dum suyagi uchiga birikadi. Erkaklarda bu mushak tolalarining bir qismi prostata beziga, ayollarda esa qin, shuningdek qovuq va to'g'ri ichak devorlariga chatishadi. Orqa teshikni ko'taruvchi mushak qisqarganida chanoq tubini mustahkamlaydi, to'g'ri ichakning pastki qismi oldinga va yuqoriga tortilib siqiladi. Ayollarda qinning kirish teshigi torayib, uning orqa devori oldingisiga yaqinlashadi.

Dum mushagi (**m. coccygeus**) juft, o'tirg'ich o'simtasi va dumg'aza-o'simta boylamidan boshlanib, dum suyagi tashqi chekkasiga va dumg'aza suyagi uchiga birikadi. Bu mushak chanoq to'sig'ini mustahkamlashda ishtirok etadi.

Oraliq fassiyalari

Oraliqda oraliqning yuza fassiyasi, siydik-tanosil to'sig'ining ustki va pastki fassiyalari, shuningdek, chanoq to'sig'ining ustki va pastki fassiyalari tafovut qilinadi.

Oraliqning yuza fassiyasi (**f. superficialis perinei**) tananing umumiy teri osti fassiyasining bir qismi bo'lib, siydik-tanosil to'sig'i yuza mushaklarini tashqi tomondan qoplaydi. Bu fassiya old tomondan erlik olatining yuza fassiyasiga davom etib, yon tomonda o'tirg'ich bo'rtiqlariga yopishib ketadi.

Siydik-tanosil to'sig'ining pastki fassiyasi (**f. diaphragmatis urogenitals inferior**) yuza va chuqur qavat mushaklarining o'rtasida yotib, oraliqning chuqur ko'ndalang mushagi va siydik chiqaruv nayining qisuvchi mushagini tashqi tomondan qoplaydi. Bu mushaklarning ust tomonida siydik-tanosil to'sig'ining ustki fassiyasi yotadi. Bu fassiyalar o'rtasida erkaklarda bulbouretral bez, ayollarda esa dahlizning katta bezi yotadi. Siydik-tanosil to'sig'ining ustki va pastki fassiyalari yon tomondan qov va o'tirg'ich suyaklari pastki shoxlarining suyak pardasiga yopishadi. Qov simfizi sohasida ularning o'zaro birikishidan oraliqning ko'ndalang boylami (**lig. transversum perinei**) hosil bo'ladi.

Chanoq to'sig'i sohasida oraliqning yuza fassiyasining ostida chanoq to'sig'ining pastki fassiyasi (**f. diaphragmatis pelvis inferior**) yotadi. U orqa tomonda katta dumba mushagining xususiy fassiyasiga birikadi. Old tomondan u siydik-tanosil to'sig'ining orqa chekkasiga kelib, uning ustki va pastki fassiyalariga birikadi. Chanoq to'sig'ining ustki fassiyasi chanoq fassiyasi pariyetal varag'ining bir qismi bo'lib, chanoq to'sig'ini ust tomondan o'rab undan o'tuvchi chanoq a'zolariga o'tib ketadi.

Ayollar oralig'i o'ziga xos xususiyatlarga ega bo'lib, siydik-tanosil to'siqning kengligi katta bo'ladi, undan siydik chiqaruv kanalidan tashqari qin ham o'tadi. Ularda bu sohaning mushaklari erkaklarga nisbatan kuchsiz, siydik-tanosil to'siqning ustki va pastki fassiyalari esa aksincha pishiq bo'ladi. Ayollar siydik chiqaruv nayining qisuvchi mushagi tolalari qinni o'rab, uning devoriga chatishib ketadi. Oraliqning pay markazi qin bilan orqa teshik o'rtasida joylashib, pay va elastik tolalardan iborat.

ICHKI SEKRETSIYA BEZLARI

Ichki sekretsiya yoki endokrin bezlar alohida a'zolar tizimini hosil qiladi. Ularning ishlab chiqargan suyuqligi qonga yoki limfaga o'tadi. Ichki sekretsiya bezlariga gipofiz, epifiz, qalqonsimon bez, qalqonsimon orqa, ayrisimon, buyrak usti bezi, me'da osti bezining Langengars orolchalari, erkaklar va ayollar jinsiy bezlarining ichki sekretsiya qismi, interrenal tizim va paragangliyalar kiradi. Ichki sekretsiya bezlari biologik faol modda — gormonlar ishlab chiqaradi. Bu gormonlar juda oz miqdorda bo'lsa ham, organizm faoliyatiga ma'lum bir ta'sir ko'rsatadi. Gormonlar tanlab ta'sir qilish xususiyatiga ega bo'lib, organizmning taraqqiyotini, o'sishini boshqarib turadi. Agar gormonlar kam yoki ko'p ishlab chiqarilsa, organizmda har xil kasalliklar kelib chiqadi.

Ichki sekretsiya bezlari o'z taraqqiyoti davrida turli epiteliydan kelib chiqqani uchun ular bir necha guruhga bo'linadi.

1. Entodermadan hosil bo'lgan visseral ravoqlar epiteliyidan taraqqiy etuvchi bezlar (qalqonsimon, qalqonsimon orqa va ayrisimon bezlar).

2. Entodermadan hosil bo'lgan, ichak nayi epiteliyidan taraqqiy etuvchi bezlar (me'da osti bezi orolchalari).

3. Mezodermadan taraqqiy etuvchi bezlar (buyrak usti bezining po'stloq qismi, jinsiy bezlar va interrenal tizim).

4. Ektodermadan taraqqiy etuvchi — nerv nayining oldingi qismidan hosil bo'lgan bezlar (gipofiz va epifiz).

5. Ektodermadan taraqqiy etuvchi simpatik nerv tizimidan hosil bo'lgan bezlar (buyrak usti bezining mag'iz qismi va paragangliyalar).

Qalqonsimon bez

Qalqonsimon bez (**glandula thyroidea**) toq a'zo bo'lib, ichki sekretsiya bezlari ichida eng kattasidir. Uning o'sayotgan organizm uchun ahamiyati juda katta. U bo'yinning oldingi sohasida hiqildoqning qalqonsimon tog'ayi bilan kekirdakning yuqorigi III-IV tog'ay halqalari oldida joylashgan. Bez yuza joylashib, uni old tomondan til osti suyagining ostidagi mushaklar, bo'yinning yuza va kekirdak oldi fassiyalari qoplab turadi. Qalqonsimon bez ikki: o'ng va chap bo'lakdan (**lobus dexter et sinister**) iborat. Bo'laklari tor bo'yincha (**isthmus gl. thyroidei**) vositasida o'zaro qo'shilgan. 30% holatda uning bo'yinchasidan yuqoriga qarab piramidasimon bo'lagi (**lobus pyramidalis**) joylashadi. Bezning ko'ndalang o'lchami katta yoshdagi odamlarda 50—60 mm, qalqonsimon bez bo'laklarining balandligi 50 mm atrofida bo'ladi. Uning bo'laklarini orqa-yon yuzasi halqummining hiqildoq qismi va qizilo'ngachning

boshlang'ich qismiga tegib turadi. Bez bo'yinchasining balandligi 5—15 mm, qalinligi 6—8 mm bo'lib, kekirdakning II—III tog'ay halqalari sohasida joylashadi. Bezning og'irligi 30—50 g. Qalqonsimon bezning og'irligi ayollarda erkaklarga nisbatan katta bo'lib, u tashqi tomondan hiqildoq va kekirdakka birikkan fibroz kapsula (**capsula fibrosa**) bilan o'ralgan. Undan bez ichiga trabekulalar kirib, bezni bo'laklarga ajratadi. Bez bo'laklarining ichi qalqonsimon bezning tarkibiy-vazifaviy birligi — folikullalardan iborat. Folikullalarning devori bir qavatli epiteliy bilan qoplangan bo'lib, o'lchamlari 25 dan 300—500 mkm gacha. Uning bo'shlig'ida epiteliy hujayralari ishlab chiqargan quyuq oqsillarga boy kolloid modda bo'ladi. Uning tarkibidagi yod miqdori qon plazmasidagidan 300 marta ko'p.

Mo'tadil holatda qalqonsimon bez 80% tiroksin va 20% triyodotironin ishlab chiqaradi. Uning gormonlari organizmdagi asosiy modda almashinuviga ta'sir qilib, issiqlik almashinuvini, oqsil, yog', uglevodlar sarflanishini kuchaytiradi. Kaliy va suvni organizmdan chiqishini, organizmning o'sishini boshqaradi, buyrak usti, jinsiy, sut bezlari va markaziy nerv tizimi faoliyatini kuchaytiradi. Qalqonsimon bezning follikulalararo epiteliy hujayralari tarkibida yod bo'lmagan gormon — kalsitoninni ishlab chiqaradi. U qondagi kalsiy miqdorini kamaytirib, uni suyaklarda to'planishini ta'minlaydi va paratireoidinga antagonist bo'ladi. Bu gormon, shuningdek, hazm bezlari faoliyatini pasaytiradi.

Taraqqiyoti: homila hayotining 3-4-haftasida oldingi ichakning I—II visseral ravoqlari o'rtasidagi entoderma qalinlashib, o'simta hosil qiladi. O'simta ichida dastlab bo'shliq bo'lib, uni qalqonsimon-til nayi deyiladi. O'simtaning uchi qattiqlashib, homila hayotining 4-haftasida naycha atrofiyaga uchraydi va uning boshlang'ich qismi tilning tanasi bilan ildizi o'rtasidagi ko'r teshikka aylanadi. Nayning qattiqlashgan uchida qalqonsimon bez kurtagi hosil bo'ladi. Bu kurtak kattalashib, mezenxima bilan o'raladi va ikki bo'lakka bo'linadi. Bezning hosil bo'lgan bo'laklari pastga tomon surilib, o'z joyini egallaydi. Qalqonsimon-til o'simtaning qalqonsimon qismi esa bezning piramida bo'lagini hosil qiladi.

Yangi tug'ilgan chaqaloqda qalqonsimon bez tuzilishi takomillashmagan bo'ladi. U ko'proq taqasimon, yarimoysimon shakllarda uchraydi. Uning kengligi bo'yin sohasida 30 mm, og'irligi 3 g. bo'ladi. Bez bo'laklari yaxshi bilinadi. Ko'p hollarda bezning pastki chegarasi kekirdakning 5—6 tog'ayi sohasigacha tushishi mumkin. Bola hayotining birinchi yilida bez parenximasi tuzilishi takomillashsa ham o'smaydi. Keyinchalik, balog'at davrigacha asta-sekin o'sib 10—14 g, balog'at davrida o'sishi tezlashib, og'irligi 25 g, 20 yoshdan keyin esa 35 g bo'ladi.

Bolada qalqonsimon bez faoliyatining pasayishi natijasida kretinizm xastaligi kuzatiladi. Bunday bolalarning bo'yi sekin o'sadi, jinsiy taraqqiyoti to'xtaydi, ruhiy rivojlanishdan orqada qoladi. Katta yoshdagi odamlarning qalqonsimon bezi faoliyatining pasayishi miksidema kasalligiga olib keladi. Qalqonsimon bez faoliyatining oshib ketishi esa tireotoksikozga olib keladi.

Qalqonsimon orqa bezlari

Qalqonsimon orqa bezlari (***glandula parathyroidea***), odatda, to'rtta (ikkita yuqorigi va ikkita pastki) bo'lib, qalqonsimon bez bo'laklari orqa yuzasida joylashgan yumaloq yoki cho'zinchoq tanachalardan iborat. Bu bezlar qalqonsimon bezdan rangi bilan (bolalarda och pushti rang, kattalarda sarg'imgir jiggar rang) ajralib turadi. U tashqi tomondan fibroz kapsula bilan o'ralgan bo'lib, undan bez ichiga qatlamlar kiradi. Qalqonsimon orqa bezlari har birining uzunligi 4—8 mm, kengligi 3—4 mm, qalinligi 2—3 mm, umumiy og'irligi 0,13—0,36 g bo'ladi. Qalqonsimon orqa bezlari paratgormon ishlab chiqaradi. Bu gormon suyak to'qimaning parchalanishini va kalsiyning qonga chiqishini ta'minlaydi. Paratgormon ikki qismdan iborat bo'lib: birinchi qismi fosforni buyrak orqali ajralib chiqishini, ikkinchi qismi kalsiy to'qimalarda to'planishini boshqaradi. Shuning uchun bu gormon ko'p ishlab chiqarilsa, qonda kalsiy miqdori oshadi. Shu bilan birga, qonda fosfor miqdori kamayadi. Paratgormon kaltsitonin va vitamin D bilan birgalikda organizmdagi kaltsiy almashinuvini ta'minlaydi.

Taraqqiyoti: qalqonsimon orqa bezlari uchinchi (pastki) va to'rtinchi (yuqori) jabra cho'ntaklari epiteliyidan rivojlanadi. Homila taraqqiyotining 7-haftasida epiteliy kurtaklari jabra cho'ntaklaridan ajrab chiqib kaudal tomonga suriladi va o'zining doimiy joyini egallaydi.

Yangi tug'ilgan chaqaloqda bezning uzunligi 3 mm, kengligi 1,5-2 mm, uch yoshda uning uzunligi 3 mm, kengligi 5 mm, balog'at davrida esa 7 mm bo'ladi. Bu davrda bez to'qimalari orasida yog' paydo bo'lishi munosabati bilan uning rangi och pushtidan sarg'imgir rangga o'zgaradi va yuqorigi bezlar pastkisiga nisbatan kattalashadi. Yangi tug'ilgan chaqaloqda qalqonsimon orqa bezlarining umumiy og'irligi 6—9 mg bo'ladi. Emizikli davrda ularning umumiy og'irligi 3—4 marta ortsa, 5 yoshda unga nisbatan ikki marta, 10 yoshda esa 3 marta kattalashadi va 20 yoshda 120—140 mg bo'ladi. Hamma yosh davrlarida bu bezning og'irligi ayollarda erkaklarga nisbatan katta bo'ladi.

Qalqon orqa bezlarining faoliyati bolada oshib ketsa, giperkalsiyemiya ro'y berib, suyaklanish jarayoni buziladi. Agar bezning faoliyati pasayib ketsa gipokalsiyemiya va giperfosfatemiya ro'y berib, nerv mushak qo'zg'alishi oshib ketadi.

Buyrak usti bezi

Buyrak usti bezi (***glandula suprarenalis***) juft a'zo bo'lib, qorinparda orqa bo'shlig'ida buyraklarning yuqori uchida joylashgan. U uchburchak, yarimoysimon, ispan shlapasi shakllarida uchraydi. Bezning uchta: oldingi (***facies anterior***), orqa (***facies posterior***) va pastki (***facies renalis***) yuzasi tafavut qilinadi. Buyrak usti bezlari XI—XII ko'krak umurtqalari sohasida turadi. O'ng buyrak usti bezi chapiga nisbatan pastroq turadi. O'ng buyrak usti bezining orqa yuzasi diafragmaning bel qismiga, oldingi yuzasi jigarning

visseral yuzasi va o'n ikki barmoq ichakka, pastki yuzasi o'ng buyrakning yuqori uchiga, medial chekkasi esa pastki kovak venaga tegib turadi. Chap buyrak usti bezining orqa yuzasi diafragma, oldingi yuzasi me'da osti bezining dumiga, pastki yuzasi chap buyrakning yuqori uchiga, medial chekkasi esa aortaga tegib turadi. O'ng va chap buyrak usti bezlarining oldingi yuzasi qisman pariyetal qorinparda bilan yopilib turadi. Buyrak usti bezining uzunligi 40—60 mm, balandligi 20—30 mm, qalinligi 2—8 mm, og'irligi 12—13 g. Buyrak usti bezining usti silliq bo'lmay, uning oldingi yuzasida egat-darvoza (**hilus**) joylashgan. Bez tashqi tomondan fibroz kapsula bilan o'ralgan, undan a'zo ichiga biriktiruvchi to'qimali trabekulalar kiradi. Fibroz kapsulaning ostida bezning sarg'imgir po'stloq moddasi (**cortex**), uning o'rtasida esa qoramtir mag'iz modda (**medulla**) joylashgan. Buyrak usti bezining po'stloq moddasi uch: tashqi ko'ptokchali, o'rta dastali va ichki to'r qavatga bo'linadi. Buyrak usti bezining po'stloq moddasi hayot uchun katta ahamiyatga ega bo'lgan kortikosteroid gormonlar ishlab chiqaradi.

Po'stloqning ko'ptokchali qavati ishlab chiqargan mineralokortikoidlar (**aldosteron**) mineral va suv almashinuvini boshqaradi. Aldosteron nefron naychalarida natriy va suvni birlamchi siydikdan qayta so'rilishini kuchaytiradi. Bu gormon yetishmaganda natriy ko'p yo'qotiladi va organizm suvsizlanadi.

Dastali qavat ishlab chiqargan glyukokortikoidlar (gidrokortizon, kortikosteron) modda almashinuviga ta'sir qiladi. Ular ta'sirida oqsil moddalar parchalanishida hosil bo'lgan moddalardan uglevodlar hosil bo'ladi. Glukokortikoidlar yallig'lanishga va allergiyaga qarshi kuchli ta'sirga ega.

To'r qavat hujayralari ishlab chiqargan androgenlar ikkilamchi jinsiy belgilarning hosil bo'lishida ishtirok etadi.

Buyrak usti bezining mag'iz moddasida ikki xil hujayralar bo'ladi. Epinefrotsitlar mag'iz moddasining asosini tashkil qilib, adrenalin gormonini ishlab chiqaradi. Norepinefrotsitlar uncha katta bo'lmagan guruhlar shaklida joylashib, noradrenalin gormonini ishlab chiqaradi. Adrenalin yurak qisqarishini tezlatadi, yurak mushaklarining qo'zg'alishini va o'tkazuvchanligini oshiradi. Ten va ichki a'zolarining mayda arteriyalarini toraytirib, arterial bosimni ko'taradi. U me'da va ichak mushaklari qisqarishini kamaytirib, bronx mushaklarini bo'shashtiradi. Adrenalin ta'sirida jigarda glikogenning parchalanishi kuchayib gi perglükemiya paydo bo'ladi. Noradrenalin arterial bosimni ko'taradi.

Taraqqiyoti: buyrak usti bezining po'stloq va mag'iz qismlarining rivojlanishi har xil. Po'stloq qismi birlamchi ichakning dorsal tutqichi ildizi bilan siydik-tanosil burma o'rtasida joylashgan mezodermadan rivojlanadi. Bezning mag'iz qismi po'stloq qismidan kechroq, ektodermadan hosil bo'ladi.

Yangi tug'ilgan chaqaloq buyrak usti bezi bittasining og'irligi 8—9 g bo'lib, o'lchamlari: ko'ndalangiga 3,3—3,5 sm, qalinligi 1,2—1,3 sm, balandligi 2,3—2,8 sm. Uning buyrak usti bezida po'stloq qismi yaxshi, mag'iz qismi esa kam rivojlangan bo'ladi. Bola hayotining dastlabki uch oyida buyrak usti bezining og'irligi sezilarli (3,5 g gacha) kamayadi. Bez hajmining bunday

kamayishi uning po'stloq qismini yupqalashuvi va qayta o'zgarishiga bog'liq. Keyingi davrlarda buyrak usti bezining o'lchami kattalasha boshlaydi. Uning og'irligi 5 yoshda 4,6 g, 10 yoshda 6,6 g, 15 yoshda 8,63 g va 16—20 yoshda 12,95 ga yetadi.

Me'da osti bezining endokrin qismi

Me'da osti bezining endokrin qismi (**pars endocrinica pancreatis**) epiteliy hujayralaridan tashkil topgan pankreatik (**langergans**) orolchalaridan (**inculae pancreaticae**) iborat. Ular bezning ekzokrin qismidan birlashtiruvchi to'qimali qatlamlar vositasida ajralgan. Orolchalar bezning hamma qismida bo'lsa-da, dum qismida ko'p bo'ladi. Bu orolchalarning soni bir millionga yaqin, kattaligi 0,1—0,3 mm bo'lib, umumiy massasi bez og'irligining 1—2 % ini tashkil qiladi. Pankreatik orolchalar α va β hujayralardan iborat. β hujayralar insulin gormoni ishlab chiqaradi. Uning ta'sirida qonda qand moddasi kamayib jigar va mushaklarda glikogen holida to'planadi. U glukozadan yog' hosil bo'lishini kuchaytirib, yog'ning parchalanishini sekinlatadi. Insulin oqsil hosil bo'lishini faollashtiradi. Uning yetishmovchiligi qandli diabet kasalligiga olib keladi. α hujayralar glukagon gormoni ishlab chiqaradi. Glukagon gormoni ta'sirida jigarda glikogen glukozaga parchalanadi. Uning miqdorini ko'payishi qonda qand miqdorining oshishiga, giperglikemiyaga olib keladi. Undan tashqari, glukagon yog'ni yog' to'qimasiga parchalanishini kuchaytiradi.

Taraqqaotyoti: me'da osti bezi orolchalari homila taraqqiyotining 3-oyida birlamchi ichak epiteliyi kurtagidan paydo bo'ladi.

Yangi tug'ilgan chaqaloqda orolchalar soni 120 ming bo'lib, ular me'da osti bezi hajmining 3,5% ini tashkil qiladi. Bola hayoti davomida ularning soni ko'payib 800 mingdan oshadi va bez massasining 1—2% ini tashkil qiladi. Orolchalar qon tomirlarga boy.

Jinsiy bezlarning endokrin qismi. Eraklarda moyak, ayollarda tuxumdon jinsiy hujayralardan tashqari, qonga jinsiy gormonlar ham ishlab chiqaradi. Bu gormonlar ta'sirida ikkilamchi jinsiy belgilar paydo bo'ladi. Moyakning endokrin qismi buralma urug' naychalarining o'rtasidagi qon va limfa kapillarlarini yonidagi interstitsial to'qimada joylashgan o'ziga xos Leydig hujayralaridan iborat. Bu hujayralar eraklar jinsiy gormoni testosteron ishlab chiqaradi. Bundan tashqari, kamroq ta'sir kuchiga ega gormonal moddalar va oz miqdorda ayollar jinsiy gormoni estrogen ishlab chiqariladi. Androgenlar jigar, buyrak, ayniqsa, mushaklarda oqsil moddalar sintezini kuchaytiradi va oliy nerv faoliyatiga ta'sir qiladi.

Eraklarning jinsiy gormoni — androgenlarni homila davrida o'sayotgan moyaklar ishlab chiqaradi. Ular eraklar ichki va tashqi jinsiy a'zolarining takomillashuvini ta'minlab, ayollar jinsiy naylarining o'sishini to'xtatadi.

Ayollar jinsiy bezlari follikularining donador qavati va tuxumdon interstitsial to'qimasi hujayralari estrogen gormonlar va oz miqdorda testosteron ishlab chiqaradi. Sariq tana esa progesteron ishlab chiqaradi. Ayollarning

jinsiy gormonlari asosan qiz bola balog'atga yetganidan keyin ishlab chiqarila boshlaydi.

Estrogenlar ayollar organizmi jinsiy a'zolarining taraqqiyoti va o'sishiga, progesteron sut bezlari rivojlanishi va homila taraqqiyotiga ta'sir qiladi.

Gipofiz

Gipofiz (hypophysis) ponasimon suyakdagi turk egarining gipofiz chuqurchasida joylashgan. Uning ko'ndalang o'lchami 10—17 mm, oldingi-orqa o'lchami 5—15 mm, vertikal o'lchami 5—10 mm, og'irligi erkaklarda 0,5 g, ayollarda 0,6 g. Gipofiz tashqi tomondan kapsula bilan o'ralgan. Gipofiz ikki kurtakdan taraqqiy etgani uchun uning ikki bo'lagi bor.

Oldingi bo'lagi adenogipofiz (**lobus anterior**) nisbatan katta bo'lib, gipofiz massasining 70—80% ini tashkil qiladi. Adenogipofiz tarkibiga oldingi, o'rta yoki oraliq va tuberal bo'laklar kiradi.

Orqa bo'lak—neyrogipofiz (**lobus posterior**) tarkibiga orqa bo'lak, quy'ich, adenogipofiz va gipotalamus o'rtasida joylashgan o'rtatepalik kiradi.

Gipofizning oldingi bo'lagi hujayralari boshqa ichki sekretiya bezlari faoliyatini boshqaruvchi gormonlar ishlab chiqaradi. Uning gormonlari somatotropin oqsillar sintezini kuchaytiradi va yog'ning parchalanishini tezlatadi, shuning uchun o'sish davrida bolalar va o'smirlarda yog' to'planishi pasayadi. Agar bolalik davrida somatotropin kam ishlab chiqarilsa gipofizar karlikizimga, ko'p ishlab chiqarilsa gipofizar gigantizimga olib keladi. Agar bu gormon katta yoshdagi odamlarda ko'payib ketsa kallingning yuz qismi, oyoq panjasi suyaklari kattalashib akromelogiya holati paydo bo'ladi.

Kortikotropin yoki AKTG buyrak usti bezining dastali va to'r qavati o'sishini va gormonlar ishlab chiqarishini kuchaytiradi.

Tirotropin gormoni qalqonsimon bez follikulasi epiteliyi yetilishini boshqaradi.

Gonadotropin erkaklarda moyaklar o'sishini va spermatogenezni kuchaytiradi. Ayollarda ovulyatsiya va sariq tana hosil bo'lishiga ta'sir qiladi.

Gipofizning o'rta bo'lagi gormoni melotonin teri pigmentatsiyasiga ta'sir ko'rsatadi.

Gipofizning orqa bo'lagi neyrogial hujayralardan, gipotalamusdan neyro gipofizgakelevchi nerv tolalaridan vaneyrosekretor tanachalardan iborat. Neyrogipofiz gormonlari gipotalamusning supraoptik va paraventrikular o'zaklarid hosil bo'lib, aksonlar orqali neyrogipofizga tushadi. Vazopressin buyrak naychalarida suvni qayta so'rilishini kuchaytirib, antidiuretik ta'sir ko'rsatadi, natijada siydik ajralishi kamayadi. Oksitotsin bachadon mushaklarining qisqarishini kuchaytirib, tug'ish jarayonini tezlatadi. Bundan tashqari, u sut bezlarining faoliyatini oshiradi.

Taraqqiyoti: gipofizning oldingi bo'lagi og'iz ko'rfazi devori epiteliydan hosil bo'lgan bo'rtmadan (Ratke cho'ntagi) taraqqiy etadi.

Bu ektodermal bo'rtma bo'lajak III qorincha tubiga qarab o'sadi va adenogipofizni hosil qiladi.

Neyrogi pofiz ikkinchi miya pufagi o'simtasidan hosil bo'ladi. Bu o'simta Ratke cho'ntagi o'simtasiga qarma-qarshi yo'nalgan bo'lib, undan kulrang tepacha, quyg'ich vaneyro gipofiz hosil bo'ladi.

Yangi tug'ilgan chaqaloqda gipofiz noksimon shaklida bo'lib, o'rtacha og'irligi 0,12 g. Uning o'lchamlari bo'yiga 5,7—7,5 mm, ko'ndalangiga 7,9—8,5 mm va balandligi 4—4,9 mm. Gipofiz bolahayotining ikkinchi yilida, 4—5 va 11—12 yoshlarda tez o'sadi. Bola 10 yoshga to'lganida uning og'irligi ikki marta, 15 yoshda esa uch marta oshadi. 20 yoshda u eng katta og'irlikka (530—560 mg) ega bo'ladi. Hamma yoshda ham gipofizning o'lchamlari va og'irligi ayollarda kattaroq bo'ladi. Gipofizning faoliyati homila davrida boshlanib, bu davrda u boshqa endokrin bezlarga ta'sir qiluvchi gormonlar ishlab chiqara boshlaydi.

Epifiz

Epifiz yoki shishsimon tana (**corpus pineale**) cho'zinchoq yoki sharsimon shakllarda uchraydi. Uning og'irligi katta odamlarda 0,2 g, uzunligi 8—15 mm, kengligi 6—10 mm, qalinligi 6—10 mm bo'ladi. Tashqi tomondan biriktiruvchi to'qimali kapsula bilan o'ralgan bo'lib, undan shishsimon tana ichiga trabekulalar kirib bezni bo'laklarga bo'ladi. Bez parenximasi tarkibini ko'p sonli ixtisoslashgan bez hujayralar—pinealositlar va kamroq glial hujayralari hosil qiladi. Uning hujayralari balog'at davrigacha gipofiz faoliyatini tormozlovchi vamoddaalmashuvini boshqarishdaishtirok etadigan modda ishlab chiqaradi.

Hozirgi vaqtda epifizda ikki xil modda — serotonin va melatonin hosil bo'lishi aniqlangan. Serotonin arteriyalarni toraytirib, mediator vazifasini bajaradi. Melatonin esa jinsiy bezlar taraqqiyoti uchun fiziologik tormoz vazifasini bajaradi. Epifizning buzilishi bolalarda erta jinsiy balog'atga yetishga olib keladi.

Taraqqiyoti: epifiz bo'lajak III qorincha tomining toq bo'rtmasi shaklida rivojlanadi. Bu bo'rtma hujayralari hosil qilgan zich hujayra massasiga mezoderma o'sib kiradi va undan epifizning biriktiruvchi to'qimali asosi paydo bo'ladi. Bu asos qon tomirlar bilan birgalikda bez parenximasini bo'laklariga bo'ladi.

Yangi tug'ilgan chaqaloq shishsimon tanasi yumaloq shaklda bo'lib, oyoqchalari boimaydi va to'rt tepalikka yetmaydi. Uning og'irligi 7 mg, o'lchamlari ko'ngdalangiga 2,5 mm, vertikaliga 2 mm, oldingi-orqa o'lchami 3 mm bo'ladi. Bola hayotining birinchi yilida bez tez o'sib og'irligi 100 mg bo'ladi. Olti yoshda shishsimon tana o'zining doimiy kattaligiga: bo'yi 10 mm, kengligi 5 mm, og'irligi esa 157 mg ega bo'ladi. Keyinchalik bezning o'ziga xos hujayralari buzilib, biriktiruvchi to'qima ko'payadi.

QON TOMIRLAR TIZIMI HAQIDAGI ILM – ANGIOLOGIA

Qon tomirlar tizimining umumiy anatomiyasi

Tomirlar tizimi organizmda muhim vazifani bajaradi. Ularning ichida suyuqlik (qon, limfa) oqadi. Bu suyuqlik hujayra, to'qimalar hayoti uchun kerak bo'lgan ozuqa moddalar va kislorodni (arteriyalar) yetkazib beradi, ulardan organizm uchun keraksiz moddalarni ekskretor a'zolariga (venalar) olib borib tashqariga chiqaradi. Tomirlar ichidagi suyuqlik tarkibiga qarab ikki qismga: qon tomirlar va limfa tomirlarga bo'linadi. Qon tomirlar teri va shilliq pardalar epiteliyida, sochlarda, ko'z olmasining shox pardasida va bo'g'imlar tog'ayida bo'lmaydi.

Qon tomirlar tizimida qon oqadi. Bu tizimga arteriyalar, venalar, mikrosirkulator tizim va yurak kiradi. Bu tizim organizmda modda almashinuvini ta'minlaydi. Qon tomirlar tizimining markaziy a'zosi yurak hisoblanadi. U ritmik ravishda qonni harakatga keltiradi. Yurakdan boshlanib, organizmga tarqaladigan tomirlar arteriyalar deb ataladi. Bu nomni birinchi bo'lib eramizdan oldingi uchinchi asrda yashagan Gippokrat bergan bo'lib **aer** — havo, **tereo** — saqlayman degan ma'noni bildiradi.

Hujayra va to'qimalardan qonni yurakka olib keluvchi tomirlar venalar deyiladi. Arteriya va venalar o'rtasidagi mikrotsirkulator qism: arteriola, prekapillar, kapillar, postkapillar va venulalardan iborat.

Odam tanasida ikkita (katta va kichik) qon aylanish doirasi tafovut qilinadi. Kichik (o'pka) qon aylanish doirasi o'pkada qonni kislorod bilan boyitish uchun xizmat qiladi. U o'ng qorinchadan o'pka poyasi bo'lib boshlanib, o'pkaga yetib kelib o'ng va chap o'pka arteriyasiga bo'linadi va alveolalarni o'rab karbonat angidridni alveolaga berib, kislorodni qabul qiladi. Kislorodga to'yingan qon 4 ta o'pka venalari orqali chap bo'lmachaga quyiladi.

Katta qon aylanish doirasi chap qorinchadan aorta bo'lib boshlanadi. Aortadan chiqqan arteriyalar a'zolar va to'qimalarga tarqaladi. To'qima va a'zolardan chiqqan venalar o'zaro qo'shilib ikkita yirik: yuqori va pastki kovak venalarni hosil qilib o'ng bo'lmachaga quyiladi.

Bundan tashqari, uchinchi (yurak) qon aylanish doirasi yurakning o'zini qon bilan ta'minlaydi. U aortadan chiqadigan yurakning toj arteriyalari bo'lib boshlanib, yurak venalari bo'lib tugaydi. Yurak venalari vena sinusini hosil qilib o'ng bo'lmachaga ochiladi.

Arteriya va venalarning o'rtasida mikrotsirkulator tizim joylashgan bo'lib, qon bilan to'qima o'rtasidagi aloqani ta'minlaydi. Bu tizim arterioladan

boshlanadi. Uning tarkibiga prekapillar, kapillar va postkapillar kirib venullaga o'tib ketadi.

Qon tomirlar tizimining filogenezi

Past tabaqali hayvonlarda yurak bo'lmadan, ularda qon tomirlarning qisqarishi hisobiga harakat qiladi. Umurtqali hayvonlarda yurak urib turuvchi a'zo sifatida paydo bo'ladi va filogenez bo'ylab murakkablashib boradi. Baliqlarning yuragi ikki kamerali bo'lib, qon qabul qiluvchi bo'lmacha va haydovchi qorinchadan iborat. Yurakdan vena qoni oqib o'tib, jabra arteriyalari vositasida baliq jabralariga boradi va u yerda kislorod bilan to'yinadi.

Amfibiyalar quruqlikka chiqishi munosabati bilan ularda jabralar bilan birga o'pka vujudga keladi. Shu sababli yurak bo'lmachasi to'siq vositasida ikki bo'lakka bo'linib uch kamerali yurak paydo bo'ladi. Oxirgi jabra arteriyasidan o'pka arteriyasi paydo bo'lib, qonni yurakdan o'pkaga olib borib gaz almashinuvini ta'minlaydi.

Reptiliyalarda o'pka bilan nafas olish paydo bo'lganidan keyin ikkita qon aylanish doirasi vujudga keladi. Ularning yuragida qorinchalar to'liq bo'lmagan to'siq vositasida ikki bo'lakka bo'linadi.

Yurakning taraqqiyoti

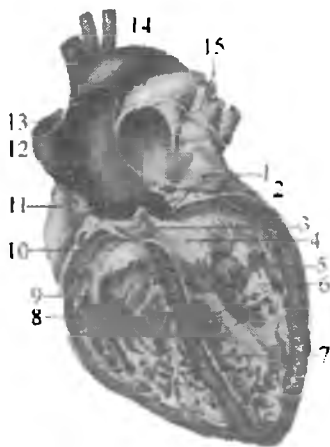
Pusht taraqqiyotining taxminan 17-kunida bo'yin sohasida yurakning juft kurtaklari ikkita endokardial qopchalar shaklida paydo bo'ladi. Visseral mezodermadan mioepikardial qatlam hosil bo'lib, endokardial qopchalarni o'raydi va yurak qopchalari hosil bo'ladi. 3-haftalik pushtda yurak kurtaklari birikib ikki qavatli yurak nayini hosil qiladi. Yurak nayining endokardial qavatidan keyinchalik endokard, mioepikardial qavatidan epikard va miokard rivojlanadi. Yurak nayi rivojlanayotgan qon tomirlar bilan qo'shiladi. Uning orqa qismi — vena sinusiga ikkita kindik venasi va tuxum sarig'i venasi qo'shiladi. Uning oldingi qismidan esa ikkita birlamchi aorta chiqadi. Yurak nayi bir tekis o'smaydi. Uning o'rta qismi tez o'sgani uchun u S shaklini oladi. Yurak nayining pastki uchi yuqoriga va orqaga, yuqori uchi pastga va oldinga aylanadi. S-simon yurakning arteriya va vena qismlari tez o'sadi. Ular o'rtasida toraygan joy paydo bo'lib, ikkala qismi tor kanal vositasida o'zaro qo'shiladi. Shu davrda umumiy bo'lmacha bo'lgan vena qismidan ikkita o'simta bo'lajak yurak quloqlari paydo bo'lib, arteriya poyasini o'rab oladi. Yurak arteriya qismining ikkala tizzasi bir-biri bilan qo'shilib, umumiy qorincha hosil bo'ladi. Homila hayotining 4-haftasida umumiy bo'lmachaning ichki yuzasida burma hosil bo'ladi. Bu burma pastga qarab o'sib 5-hafta boshlarida umumiy bo'lmachani ikkiga bo'luvchi to'siqqa aylanadi. To'siqda oval teshik bo'lib undan qon o'ng bo'lmachadan chapiga o'tadi. 5-haftaning oxirida umumiy qorinchada pastdan yuqoriga qarab o'suvchi to'siq hosil

bo‘lib, umumiy qorinchani o‘ng va chapga ajratadi. Umumiy arteriya poyasi ham ikki qismga: aorta hamda o‘pka poyasiga bo‘linadi va to‘rt kamerali yurak hosil bo‘ladi. Vena sinusi torayadi va kengaygan chap umumiy kardinal vena bilan birgalikda yurakning toj sinusiga aylanib o‘ng bo‘lmachaga quyiladi.

Yurak

Yurak (**cor**) mushakdan tuzilgan (87-rasm) qon aylanish tizimining markaziy a‘zosi. U ko‘krak qafasida oldingi ko‘ks oralig‘ining pastki qismida joylashib, konussimon shaklga ega. Yurakning bo‘ylama o‘qi qiyshiq bo‘lib, orqadan oldinga, yuqoridan pastga va o‘ngdan chapga yo‘nalgan bo‘ladi. Uning toraygan uchi (**apex cordis**) chapga, pastga va oldinga, keng asosi (**basis cordis**) yuqoriga va orqaga qaragan. Yurakning oldingi to‘sh-qovurg‘a yuzasi (**facies sternocostalis**) qavariq bo‘lib to‘sh va qovurg‘aning orqa yuzasiga qaragan. Pastki diafragma yuzasi (**facies diaphragmatica**) diafragmaning pay markaziga tegib turadi. Yurakning yon yuzalari o‘pkaga qaragan bo‘lib, o‘ng va chap o‘pka yuzalari (**facies pulmonalis dextra et sinistra**) deb ataladi. Yurakning o‘rtacha og‘irligi erkaklarda 300 g, ayollarda 250 g, uzunligi 10–15 sm, ko‘ndalang o‘lchami 9–11 sm, oldingi-orqa o‘lchami 6–8 sm bo‘ladi.

Yurak yuzasida bo‘lmacha va qorinchalar o‘rtasida chegara bo‘lib tojsimon arteriya egati (**sulcus coronarius**) o‘tadi. Yurakning to‘sh-qovurg‘a yuzasida qorinchalar o‘rtasidagi oldingi egat (**sulcus interventricularis anterior**), pastki yuzasida qorinchalar o‘rtasidagi orqa egat (**sulcus interventricularis posterior**) yotadi. Bu ikkala egat yurakning uchida o‘yma (**incisura apicis cordis**) hosil qilib qo‘shiladi. Yurak 4 kameradan iborat. Unda o‘ng, chap bo‘lmacha va o‘ng, chap qorincha tafovut qilinadi. Bo‘lmachalar venalardan qonni qabul qilib olsa, qorinchalar qonni haydab chiqaradi. Yurakning o‘ng bo‘lagida vena qoni, chap bo‘lagida arteriya qoni oqadi. Bo‘lmachalar qorinchalar bilan o‘zaro tabaqali klapani bo‘lgan o‘ng va chap bo‘lmacha-qorinchalararo tirqish orqali qo‘shilib turadi.



87-rasm. Yurakning bo‘ylama kesmasi (old tomondan ko‘rinishi). 1-auricula sinistra; 2-valva aortae; 3-ostium aorticum; 4-cuspis anterior valvae atrioventriculare sinistrae; 5-cuspis posterior valvae atrioventricularis sinistrae; 6-m.m. papillares; 7-septum interventriculare (pars muscularis); 8-cuspis septalis valvae atrioventricularis dextrae; 9-cuspis posterior valvae atrioventricularis dextrae; 10-septum interventriculare (pars membranasea); 11-auricula dextra; 12-pars ascendens aortae; 13-v.cava superior; 14-truncus pulmonalis; 15-v.v. pulmonales sinistrae.

Yurak kameralari

O'ng bo'lmacha (**atrium dextrum**) kub shaklida bo'lib, chap bo'lmachadan bo'lmachalararo to'siq (**septum interatriale**) vositasida ajrab turadi. To'siqda bitib ketgan oval teshik qoldig'i bo'lgan oval chuqurcha (**fossa ovalis**) yaqqol ko'rinadi. O'ng bo'lmacha hajmi ancha katta bo'lib, o'ng quloqcha (**auricula dextra**) bo'shlig'i hisobiga kattalashadi. Bo'lmacha devorining qalinligi 2—3 mm bo'lib, ichki yuzasi silliq. Quloqchaning ichki yuzasida taroqsimon mushak (**mm. pectinati**) tutamlari bo'ladi. O'ng bo'lmacha devorida yuqori (**ostium venae cavae superioris**) va pastki kovak vena teshigi (**ostium venae cavae inferioris**), o'rtasida kichkina do'ng (**tuberculum intervenosum**) bor. Pastki kovak vena teshigining pastki qirrasida bo'ylab yarimoysimon burma (**valvula venae cavae inferioris**) joylashgan. Bu burma homila davrida qonni o'ng bo'lmachadan oval teshik orqali chap bo'lmachaga yo'naltiradi. Bo'lmacha qorincha bilan **ostium atrioventricularae dextrum** orqali qo'shilib turadi. Pastki kovak vena teshigi bilan bo'lmacha-qorinchaaro tirqish o'rtasida tojsimon sinus (**sinus coronarius**) teshigi ochiladi. Uning atrofini ingichka o'roqsimon burma — tojsimon sinus klapani (**valvula sinus coronaria**) o'rgan. Tojsimon sinus yoniga mayda yurak vena teshiklari (**foramina venorum minimarium**) ochiladi.

O'ng qorincha (**ventriculus dexter**) uchi pastga qaragan uch qirrali piramida shaklida bo'lib, devorining qalinligi 5—8 mm. Uning medial devori qorinchalararo to'siq (**septum interventricularae**) hosil qilib, ko'p qismi mushakdan (**pars muscularis**) va yuqori bo'lmachaga yaqin qismi pardadan (**pars membranacea**) iborat. Uning diafragmani pay markaziga tegib turuvchi pastki devori yassi, oldingisi esa qavariq bo'lib, o'ng qorinchaning yuqori keng qismida ikkita teshik bor. Orqadagi bo'lmacha — qorinchaaro tirqish (**ostium atrioventricularae**) bo'lib, u orqali vena qoni o'ng bo'lmachadan o'ng qorinchaga o'tadi. Oldingi teshik - o'pka poyasi teshigi (**ostium trunci pulmonalis**) orqali qon o'pka poyasiga o'tadi. Bo'lmacha-qorinchaaro tirqish uch tabaqali qopqoq (**valva atrioventricularis dextra seu tricuspidalis**) bilan bekilgan. Qopqoq tabaqalari uchburchak shaklidagi pay qatlamcha ko'rinishida bo'lib, ularning asosi teshik aylanasiga birikkan, erkin chekkalari esa qorincha bo'shlig'iga qaragan. Tirqishning oldingi yarim aylanasiga qopqoqning oldingi tabaqasi (**cuspus anterior**), orqa tashqi yarim aylanasiga orqa tabaqasi (**cuspus posterior**) va ichki yarim aylanasiga qopqoqning ichki to'siq tabaqasi (**cuspus septalis**) birikkan. Bo'lmacha qisqarganida qon bosimi ta'siri ostida qopqoq tabaqalari qorincha devoriga yopishadi va qonning qorinchaga o'tishiga qarshilik qilmaydi. Qorincha qisqarganida qopqoq tabaqalarining erkin chekkalari yopiladi, ammo bo'lmachaga qarab bukilmaydi, chunki qorincha tomonidan ularni pishiq biriktiruvchi to'qimali pajsimon ipchalar (**chordae tendineae**) ushlab turadi. O'ng qorincha ichida mushak trabekulalari va so'rg'ichsimon mushaklar (**mm. papillaris**) bor. O'ng qorinchada uchta: oldingi, orqa va

to'siq so'rg'ichsimon mushaklar (**mm. papillares anterior, posterior et septales**) tafovut qilinadi. Bu mushaklar uchidan boshlangan paysimon ipchalar ikkita qo'shni tabaqalarning erkin chekkasiga va ularning qorinchaga qaragan yuzasiga birikadi.

Oldingi o'pka poyasi teshigi (**ostium truncus pulmonalis**) ustida 3 ta yarimoysimon qopqoq (**valva trunci pulmonalis**) joylashgan. Unda aylana bo'ylab joylashgan oldingi, o'ng va chap yarimoysimon qopqoqlar (**valva semilunaris anterior, dextra et sinistra**) tafovut qilinadi. Ularning qavariq yuzasi o'ng qorincha bo'shlig'iga, botiq yuzasi va erkin chekkasi o'pka poyasi bo'shlig'iga qaragan. Har bir qopqoqning erkin chekkasining o'rtasida qalinlashgan tugunchasi (**nodulus valvulae semilunaris**) bo'lib, qopqoqlarning zich yopilishini ta'minlaydi. Yarimoysimon qopqoq bilan o'pka poyasi o'rtasida bo'shliq (**sinus trunci pulmonalis**) bor. Qorinchalar qisqarganida yarimoysimon qopqoqlar qon bosimi ta'sirida o'pka poyasi devoriga yopishadi. Qorinchalar bo'shshaganida esa, orqaga qaytgan qon qopqoq bo'shlig'ini to'latib, ularni yopadi va qon orqaga qaytmaydi.

Chap bo'lmacha (**atrium sinistrum**) noto'g'ri kub shaklida bo'lib, o'ng bo'lmachadan silliq boimachalararo to'siq vositasida chegaralanib turadi. Unda joylashgan oval chuqurcha o'ng qorincha tomonida yaxshi bilinadi. Chap bo'lmachaning oldingi yuzasida chap quloqcha (**auricula sinistra**) joylashgan. Bo'lmachaning ichki yuzasi silliq, quloqcha ichida taroqsimon mushaklari bor. Chap bo'lmachaga ochiladigan 5 ta teshikdan to'rttasi yuqori va orqa tomonda joylashgan. Bular o'pka venalari teshigidir (**ostia venarum pulmonatum**). Beshinchi katta chap atrioventrikular tirqish (**ostium atrioventriculare sinistrum**) chap bolmachani chap qorinchaga qo'shib turadi. Chap bo'lmachaning devori ichki tomondan silliq bo'ladi.

Chap qorincha (**ventriculus sinister**) asosi yuqoriga qaragan konus shaklda. Uning yuqori keng qismining o'ng tomonida aorta teshigi (**ostium aorticum**) chap tomonida bo'lmacha-qorinchaaro tirqish joylashgan. Atrioventrikular tirqishda ikki tabaqali (mitral) qopqoq (**valva atrioventricularis sinistra seu bicuspidalis**) joylashgan. Unda uchburchak shaklidagi oldingi va orqa tabaqalari bor. Oldingi tabaqa (**cuspus anterior**) tirqishning ichki yarimaylanasidan boshlansa, undan kichikroq orqa tabaqa (**cuspus posterior**) tirqishning tashqi orqa yarimaylanasidan boshlanadi. Chap qorinchaning ichida ko'p sonli mushak trabekulalari va ikkita: oidingi va orqa so'rg'ichsimon mushaklar (**mm. papillaris anterior et posterior**) bor. Ularning paysimon ipchalari qopqoq tabaqalarini erkin chekkasigabirikadi. Aortateshigi (**ostium aorticum**) sohasida qorinchaning ichki yuzasi silliq bo'ladi. Aortaning boshlanish joyida 3 ta: orqa, o'ng va chap yarimoysimon qopqoq (**valva semilunaris posterior, dexter et sinister**) joylashgan. Qopqoqlar va aorta devori o'rtasida bo'shliq (**sinus aortae**) bor. Aorta qopqog'i o'pka poyasinikiga nisbatan qalin va tugunlari kattaroq bo'ladi.

Yurak devori uch qavatdan iborat. Ichki yupqa endokard (**endocardium**) yurakni ichki tomondan qoplaydi. Yurak qopqoqlari, pastki kovak vena va

toj sinus burmalari endokard duplikaturasidan hosil bo'lib, o'rtasida biriktiruvchi to'qima joylashgan.

O'rta qavat miokard (**myocardium**) (88-rasm) yurakning ko'ndalang-targ'il mushagidan tuzilgan bo'lib, ularning qisqarishi odam ixtiyoridan tashqariligi bilan skelet mushaklaridan ajralib turadi. Bu mushak hujayralarining o'zaklari markazda joylashgan bo'lib, o'zaro sintistiylar hosil qilgan holda birikib mushak to'rini hosil qiladi. Bo'lmacha va qorinchalar miokardi o'zaro tutashmagan. Ular o'ng va chap atrioventrikular tirqishni o'ragan o'ng va chap fibroz halqalardan (**annuli fibrosi dexter et sinister**) boshlanadi.

Bo'lmachalar miokardi ikki: 1. Yuza qavati ikkala bo'lmacha uchun umumiy ko'ndalang tolalardan iborat. 2. Chuqur qavati har bir bo'lmacha uchun alohida, bo'ylama yo'nalishdagi mushak tolalaridan iborat. Bo'ylama tolalar fibroz halqadan boshlansa, aylanma tolalar bo'lmachaga quyilgan venalarni o'rab turadi.

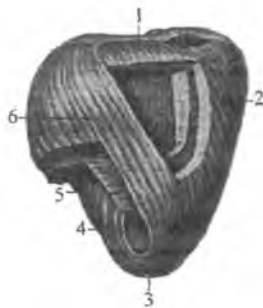Qorinchalar miokardi turli yo'nalishdagi uch qavatdan iborat. Tashqi qiyshiq qavat fibroz halqadan boshlanib, yurak uchida yurak girdobi (**vortex cordis**)ni hosil qilib, ichki bo'ylama qavatga o'tib ketadi. So'rg'ichsimon mushaklar va mushak trabekullari shu qavat mushaklari hisobiga hosil bo'ladi. Bu ikkala qavat qorinchalar uchun umumiy. Ular o'rtasida joylashgan aylanma qavat esa qorinchalar uchun alohida. Qorinchalararo to'siq shu qavat mushak tutamlaridan iborat.

Yurak devorining tashqi qavati epikard (**epicardium**) miokardni ustidan qoplab turuvchi yurak xaltasining visseral varag'idan iborat. U yupqa biriktiruvchi to'qima qatlami bo'lib, mezoteliy bilan qoplangan. Epikard yurakka keluvchi va yurakdan chiquvchi yirik qon tomirlarni o'rab, perikardning pariyetal varag'iga o'tib ketadi.

Yurakning o'tkazuvchi tizimi. Yurak miokardining ritmik ravishda qisqarishini uning o'tkazuvchi tizimi boshqarib turadi. Yurakning o'tkazuvchi tizimi qo'zg'alishini yurak nervlaridan bo'lmacha va qorinchalar miokardiga o'tkazib berish xususiyatiga ega pikmushak tolalaridan iborat. Ular tarkibida miofibrillar kam, sarkoplazmasi ko'p bo'ladi. Yurakning o'tkazuvchi tizimi quyidagilardan iborat:

1. Sinus-atrial (**Kis-Flek**) tuguni (**nodus sinatrialis**) o'ng bo'lmacha devorida yuqori kovak vena teshigi bilan o'ng quloqcha o'rtasida joylashib bo'lmachalar miokardiga tolalar beradi.

2. Bo'lmacha-qorincha (**Ashoff-Tavar**) tuguni (**nodus atrio-ventricularis**) bo'lmachalararo to'siqning pastki qismida joylashgan. Pastga tomon tugun



88-rasm. Yurak qorinchalarining miokard qavatlarini.

1-chap fibroz halqadan o'ng qorinchaga boruvchi tolalar; 2-o'ng qorincha devorining yuza bo'ylama qavati; 3-yurak girdobi; 4-chap qorinchaning chuqur bo'ylama qavati; 5-chap qorinchaning o'rta qavati; 6-chap qorinchaning yuza qavati.

hujayralarining o'simtasi bo'lmachalar va qorinchalar miokardini bog'lab turuvchi bo'lmacha-qorincha (**Gis**) dastasini (**fasciculus atrioventricularis**) hosil qiladi. Qorinchalararo to'siqni mushak qismida bu dasta o'ng va chap oyoqchalarga (**crus dextrum et sinistrum**) bo'linib, qorinchalar miokardida tugaydi.

Yurak qon tomirlari. Yurakni ko'tariluvchi aortaning kengaygan qismidan boshlanuvchi o'ng va chap tojsimon arteriyalar qon bilan ta'minlaydi. Yurak arteriyalari yarimoysimon qopqoqlar sinuslari sohasidan boshlangani uchun qorinchalar qisqargan vaqtda ularning teshigini qopqoqlar tabaqasi berkitadi. Shuning uchun ularga qon qorinchalar bo'shshagan vaqtda o'tadi.

O'ng tojsimon arteriya (**a. coronaria dextra**) yarimoysimon qopqoqning o'ng tabaqasi sinusi sohasidan boshlanadi. O'ng quloqcha ostidan o'tib toj egatda yotadi. Yurakning o'ng o'pka yuzasini aylanib otib, uning orqa yuzasi bo'ylab chapga yo'naladi va chap tojsimon arteriyaning aylanib o'tuvchi shoxi bilan anastomozlashadi. Uning yirik tarmog'i orqa qorinchalararo shox — **r.interventricularis posterior** o'z nomidagi egat bo'ylab yurak uchigacha boradi. O'ng tojsimon arteriya tarmoqlari o'ng bo'lmacha va qorincha devorini, o'ng qorincha so'rg'ichsimon mushaklarini, qorinchalararo to'siqning orqa qismini, sinus-atrial va bo'lmacha-qorincha tugunlarini qon bilan ta'minlaydi.

Chap tojsimon arteriya (**a. coronaria sinistra**) yarimoysimon qopqoqning chap tabaqasi sinusi sohasidan boshlanib ikki shoxga: qorinchalararo va aylanib o'tuvchi (**r.interventricularis anterior et r.circumflexus**) shoxga bo'linadi. Aylanib o'tuvchi shox chap tojsimon arteriyaning bevosita davomi bo'lib, tojsimon egatda yotadi va o'ng tojsimon arteriya bilan anastomozlashadi. Oldingi qorinchalararo shox o'z nomidagi egat bo'ylab yurak uchiga yo'naladi va orqa qorinchalararo arteriya bilan anastomozlashadi. Chap tojsimon arteriya tarmoqlari chap qorincha devorini va so'rg'ichsimon mushaklarni, qorinchalararo to'siqni katta qismini, o'ng qorinchaning oldingi devorini va chap bo'lmacha devorini qon bilan ta'minlaydi. O'ng va chap tojsimon arteriya tarmoqlari ikkita: tojsimon egatda yo'nalgan ko'ndalang, oldingi va orqa qorinchalararo egatda joylashgan bo'ylama anastomoz hosil qiladi.

Yurak venalari son jihatidan arteriyalarga nisbatan ko'p. Ularning asosiylari yig'ilib, bitta umumiy tojsimon sinusni (**sinus coronarius**) hosil qilib, o'ng bo'lmachaga ochiladi. Tojsimon sinusga beshta vena quyiladi:

1. Yurakning katta venasi (**vena cordis magna**) ikkala qorinchaning oldingi yuzasi, qorinchalararo to'siqdan, shuningdek, chap bo'lmacha va chap qorinchaning orqa yuzasidan qon yig'ib, oldingi qorinchalararo va tojsimon egatda yotadi.

2. Yurakning o'rta venasi (**vena cordis media**) yurak uchining orqa yuzasidan boshlanib, orqa qorinchalararo egat bo'ylab ko'tariladi.

3. Yurakning kichik venasi (**vena cordis parva**) yurakning o'ng yarmidan qon yig'ib, tojsimon egatda yotadi.

4. Chap qorincha venasi (**vena posterior ventriculi sinistri**) chap qorinchaning orqa yuzasidan qon yig'adi.

5. Chap bo'lmachaning qiyshiq venasi (**vena oblique atri sinistri**) chap bo'lmachaning orqa yuzasidan qon yig'adi.

Tojsimon sinusga quyuvchi venalardan tashqari yurakda to'g'ri o'ng bo'lmachaga quyuvchi venalar ham bor. Bularga o'ng qorinchaning oldingi devoridan qon yig'uvchi (**venae cordis anteriores**) va yurakning 20—30 ta mayda (Tebeziyev) venalari (**w. cordis minimae**) kiradi.

Yurakning limfa tomirlari. Yurak endokardi va miokardida joylashgan limfakapillardan limfa epikardda joylashgan yuza limfa tomirlar to'riga oqadi. Bu limfa tomirlar qo'shilib yurakning o'ng va chap limfa tomirini hosil qiladi. Yurakning chap limfa tomiri o'ng va chap qorinchalarining oldingi yuzasi, chap qorinchaning chap va orqa yuzasidagi limfa tomirlarining qo'shilishidan hosil bo'lib, pastki traxeobronxial limfa tugunlarining biriga quyiladi. Yurakning o'ng limfa tomiri o'ng qorinchaning oldingi va orqa yuzasidagi limfa tomirlaridan hosil bo'lib, oldingi ko'ks oralig'i tugunlarining biriga quyiladi. Bo'lmachadan boshlangan mayda limfa tomirlari oldingi ko'ks oralig'i limfa tugunlariga quyiladi.

Yurak nervlari. Yurak faoliyatini sezuvchi, simpatik va parasimpatik nervlar boshqaradi. Sezuvchi nervlar yurak va uning qon tomirlari devoridagi retseptorlardan bosh va orqa miyadagi markazlarga boradi. Simpatik tolalar yurak qisqarishini tezlatuvchi va tojsimon arteriyalarni kengaytiruvchi impulslarni o'tkazsa, parasimpatik tolalar yurak qisqarishini sekinlatib, tojsimon arteriyalarni toraytiruvchi impulslarni o'tkazadi.

Yurakka boruvchi simpatik nerv tolalari simpatik poyaning bo'yin qismidagi uchta simpatik tugunidan boshlanadigan yuqorigi, o'rta va pastki yurakka boruvchi bo'yin nervlari va ko'krak qismining II—V tugunidan chiquvchi yurakka boruvchi ko'krak nervlaridan iborat.

Parasimpatik tolalar esa adashgan nervdan chiquvchi tolalardan iborat. Bu nervlarning tolalari yurakda yuza va chuqur joylashgan chigallarni hosil qiladi. Yurakning yuza chigali (**plexus cardiacus superficialis**) o'pka poyasining oldingi yuzasi va aorta ravog'ining pastki tomonida, uning chuqur chigali (**plexus cardiacus profundus**) esa aorta ravog'i bilan kekirdakning ikkiga bo'lingan qismi orasida joylashadi. Yurakning yuza va chuqur nerv chigallarining bir qismi miokard bilan epikard orasiga tarqalsa, ikkinchi qismi yurak arteriyalari devori bo'ylab (**plexus coronarius dexter et sinister**) davom etadi. Yurakning a'zo sirti chigallari tolasi a'zo ichki chigaliga o'tib, yurak devori qavatlarida yotadi. Bu chigallar tarkibida nerv hujayralari to'planib, yurak tugunchalarini (**ganglia cardiaca**) hosil qiladi.

Yurak topografiyasi

Yurak va uni o'ragan yurak xaltasi ko'krak qafasida oldingi ko'ks oralig'ida o'rta chiziqdan chaproqda yurakning uchdan ikki qismi, o'ngroqda uchdan bir qismi joylashgan. Yon va qisman old tomondan yurak plevra bilan qoplangan o'pka, oldingi ozgina qismi esa to'sh suyagi va qovurg'a tog'aylariga tegib turadi.

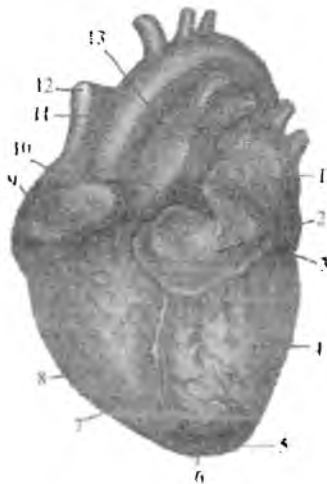
Yurakning yuqori chegarasi o'ng va chap uchinchi qovurg'a tog'aylari yuqori chekkasini birlashtiruvchi chiziqda joylashgan. O'ng chegarasi o'ng uchinchi qovurg'a togayi yuqori chekkasidan boshlanib, to'sh suyagi chekkasidan 1-2 sm o'ngda vertikal yo'nalib beshinchi qovurg'a tog'ayigacha tushadi. Pastki chegarasi o'ng beshinchi qovurg'a tog'ayidan yurak uchigacha o'tgan chiziqda. Yurak uchi esa chap beshinchi qovurg'a oralig'ida o'rta o'mrov chizig'idan 1—1,5 sm ichkarida yotadi. Chap chegarasi chap uchinchi qovurg'a tog'ayining yuqori chekkasidan to'sh suyagining chap chekkasi bilan chap o'rta o'mrov chizig'i o'rtasidagi sohadan boshlanib, yurak uchigacha boradi.

Yurak klapanlarining eshitish sohalari quyidagicha: chap atrioventrikular klapan chap uchinchi qovurg'a tog'ayi sohasida. O'ng atrioventrikular klapan to'rtinchi o'ng qovurg'a tog'ayining to'sh suyagiga birikkan joyida. Aorta klapani to'sh suyagining chap qirrasida, uchinchi qovurg'a oralig'ida. O'pka poyasi klapani chap uchinchi qovurg'a tog'ayining to'sh suyagiga birikkan joyida.

Yurakning yoshga qarab o'zgarishi

Yangi tug'ilgan chaqaloq yuragining bo'lmachalari katta va qorinchalari yaxshi rivojlanmaganligi uchun (89-rasm) yumaloq shaklda bo'ladi. Uning ko'ndalang o'lchami 2,7—3,9 sm, uzunligi 3,0—3,5 sm. O'ng bo'lmacha chapidan sezilarli katta. O'ng bo'lmachaning hajmi 7—10 sm³, chapniki 4—5 sm³. Qorinchalar hajmi 8—10 sm³. Taroqsimon va so'rg'ichsimon mushaklar yaxshi bilinmaydi. Paysimon ipchalar nisbatan yo'g'on va qisqa. O'ng va chap qorinchalar miokardining qalinligi bir xil. Epikard yupqa, elastik va kollagen tolalari kam. Epikard osti yog'to'qimasi yaxshi bilinmaydi. Bola hayotining birinchi yilida yurak bo'yiga tez o'sadi. Birinchi yilning oxirida yurakning hajmi 42 sm³ bo'ladi. Yurakning turli qismlari ayrim yosh davrlarida bir xil o'smaydi. Bola hayotining birinchi yilida bo'lmachalarga nisbatan ko'proq, 2-5, ayniqsa, 6 yoshda bo'lmacha va qorinchalar bir xil, 10 yoshdan so'ng qorinchalar tezroq o'sadi. Yurakning hajmi 7 yoshda 90 sm³, 14 yoshda 130 sm³ bo'ladi.

Yangi tug'ilgan chaqaloq yuragining og'irligi o'rta hisobda 24 g bo'lib, bir yoshda 2 marta, 4-5 yoshda 3 marta, balog'at yoshida 10 marta va 18—20 yoshda 15 marta



89-rasm. Chaqaloq yuragi. Old tomondan ko'rinishi. 1-atrium sinistrum; 2-auricula sinistra; 3-sul. coronarius; 4-ventriculus sinister; 5-apex cordis; 6-incisura apicis cordis; 7-sul. interventricularis anterior; 8-ventriculus dexter; 9-auricula dextra; 10-atrium dextrum; 11-pars ascendens aortae; 12-v.cava superior; 13-truncus pulmonalis;

kattalashadi. 5-6 yoshgacha o'g'il bolalar yuragi qizlamikiga nisbatan katta bo'lsa, 9—13 yoshlarda buning aksi, 15 yoshdan keyin esa yana o'g'il bolalar yuragi katta bo'ladi. Yangi tug'ilgan chaqaloq yuragi qorinchalari devorining qalinligi 5 mm ga teng bo'lib, bola hayotining 5-kunidan boshlab chap qorincha faoliyatiga bog'liq ravishda kattalashib boradi va 2 yoshda o'ng qorinchaga nisbatan 2 marta katta bo'ladi. Yurak devorining qalinlashuvi mushak tolalari va biriktiruvchi to'qima qatlamlarining ko'ndalang o'lchamlari o'sishi hisobiga bo'ladi. Barcha yoshdagi bolalarda atrioventrikular klapan tabaqalari yaltiroq bo'ladi. Yoshga qarab klapan tabaqalari va epikard zichlashadi. 2 yoshdan boshlab epikard ostiga yog' to'plana boshlaydi. 15 yoshgacha chap qorincha devorining qalinligi 2,5 marta, o'nginiki 0,3 marta kattalashadi.

Yangi tug'ilgan chaqaloq yuragi yuqori va ko'ndalang joylashadi. Yurak uchi proyeksiyasi IV qovurg'a oralig'ida chap o'rta o'mrov chizig'idan 1—2 sm tashqarida bo'ladi. Bir yoshgacha bo'lgan bolada uning yuqori chegarasi ikkinchi qovurg'a oralig'ida bo'lsa, pastki chegarasi kattalarnikiga nisbatan bir qovurg'a oralig'ida yuqori turadi. O'ng chegarasi to'sh suyagining o'ng chekkasida yoki undan 0,5—1 sm o'ngroqda joylashgan. 2—3 yoshlarda yurak qiyshiq holatga o'tadi va o'smirlik davrida kattalarnikiga o'xshab qoladi.

Rentgenanatomiyasi. Yurakning asosiy massasini mushak to'qima-miokard hosil qiladi. Yurak bo'shlig'i va uning yirik qon tomirlari uni o'rgan o'pka to'qimasi soyasida aniq gomogen soya beradi. Yurak oldingi ko'ks oralig'ida joylashib, uning soyasi o'ng va chap o'pka maydoni o'rtasini egallaydi. Yurak noto'g'ri oval shaklga ega bo'lib, unda uchi va kengaygan asosi tafovut qilinadi. Yurak asosining o'rtasidan uchiga qarab bo'ylamasiga mos keluvchi yurak o'qi o'tadi. Odatda, yurak o'qi qiyshiq yo'nalib, yuqoridan pastga, o'ngdan chapga joylashadi. Buning natijasida yurakning katta qismi ko'krak qafasining chap tomonida yotadi. O'rtadagi gomogen soya yurakning o'zini va yirik qon tomirlari (aorta, yuqori kovak vena va o'pka arteriyasi soyasi) yig'indisidan iborat. Yurakning xususiy soyasi biroz qiya joylashgan noto'g'ri ellips shaklidagi pastki keng qismidan iborat. Uning 2/3 qismi o'pka maydoni fonida yotadi. Yurakning o'zini soyasi bilan uning yirik qon tomirlari soyasi o'rtasidagi chegara yurak-tomir suletining eng toraygan qismiga to'g'ri kelib, yurak beli deyiladi. Yurakning shakli va ko'krak qafasida joylashishi yoshga, jinsga, tana konstitutsiyasiga va diafragmaning joylashishiga bog'liq. Yurak joylashishining uchta asosiy: qiya, ko'ndalang va vertikal shakllari tafovut qilinadi. Yurakning qiya joylashishi normosteniklarda uchraydi. Bunda yurak o'qi gorizontaal chiziqqa 45° burchak ostida joylashadi. Yurakning ko'ndalang joylashishi keng ko'krak qafasli gi persteniklarda uchraydi. Bunda yurak o'qi gorizontaal chiziqqa 25—30° burchak hosil qilib joylashadi. Yurak beli aniq bilinadi. Bu holatda yurakning chap chegarasi o'rta o'mrov chizig'ida, mo'tadil holatda esa bu chegara o'rta o'mrov chizig'idan 1,5 sm ichkarida yotadi.

Vertikal holatda joylashgan yurak uzun va tor ko'krak qafasli asteniklarda uchraydi. Bu holatda yurak qon tomirlarga osilganga o'xshab, osilgan tomchini

eslatadi va «osilgan» yoki «tomchi» yurak deyiladi. U gorizontal chiziqqa 50—60° burchak hosil qilib joylashadi. Bunday yurakning beli tekis bo'ladi. Chap chegarasi o'rta o'mrov chizig'idan o'ng tomonda joylashadi.

Bolalar yuragi kattalarnikiga nisbatan katta bo'lib, ko'krak qafasida katta sohani egallaydi. Yosh bola yuragi soyasi sharsimon bo'lsa, o'smirlik davrida yurak beli biroz tekislanadi. Keksalarda yurak ichki a'zolarining pastga tushishi munosabati bilan «yotgan» holatni oladi. Qon tomirlar dastasining soyasi uzayadi. Tomirlar dastasining yuqori-chap chekkasida aorta ravog'iga taalluqli yumaloq soya paydo bo'ladi.

To'g'ri proyeksiyada yurak soyasi o'ziga xos konfiguratsiyaga ega bo'lib, bunda yurak va uning yirik qon tomirlari chegarasi alohida ravoqlar shaklida ko'rinadi. Uning o'ng va chap chegaralarini hosil qiluvchi ravoqlar tafovut qilinadi. O'ng tomonda ikki ravoq: pastki ravoq—o'ng bo'lmacha soyasi ravog'i, yuqori ravoq yuqori kovak vena yoki aorta ravog'i soyasi bo'ladi. Chap tomonda to'rtta ravoq: 1) pastki eng katta ravoq—chap qorincha soyasi eng katta bo'lib, qavariqligi yuqoriga va chapga qaragan; 2) chap bo'lmachaning quloqcha soyasi chap qorinchadan yuqoriroq joylashib, qavariqligi pastga qaragan bo'lib, bu ravoqlar oralig'ida yurak beli hosil bo'ladi; 3) yurak beli ustida vertikal joylashgan o'pka arteriyasining soyasi; 4) o'pka arteriyasi yuqorisida aorta soyasi joylashgan. O'pka arteriyasi bilan aorta soyasi bir-birining ustida joylashadi va yoshlarda ular ko'pincha birlashib ketgani uchun rentgenogrammalarda ajratish qiyin bo'ladi. Keksalarda aorta soyasi aniq bilingan bo'lib, qon tomirlar dastasining chap yuqori uchida yumaloq shaklda ko'rinadi. To'g'ri proyeksiyada yurakning pastki chegarasi diafragma soyasiga qo'shilib ketadi.

Yon rentgenogrammada yurak soyasi old tomondan to'sh suyagi, orqa tomondan umurtqa pog'onasi o'rtasida joylashadi. To'sh suyagi soyasi bilan yurak o'rtasida retrosternal, yurak soyasi bilan umurtqa pog'onasi o'rtasida esa retrokardial bo'shliq hosil bo'ladi. Bu ikki bo'shliq yurak xastaliklarida o'zgaradi va ularning o'lchamlariga qarab yurak qismlarining holati haqida fikr yuritiladi.

Perikard

Perikard (**pericardium**) yurakni tashqi tomondan o'ragan seroz qopcha. U tuzilishi har xil ikki: tashqi fibroz va ichki seroz qavatdan iborat. Tashqi qavat fibroz perikard (**pericardium fibrosum**) yurak asosida yirik qon tomirlarning tashqi pardasiga o'tib ketadi. Ichki seroz perikard (**pericardium serosum**) ikki qatlamdan pariyetal (**lamina parietalis**) fibroz perikardni ichki tomondan qoplaydi. Visseral qatlam (**lamina viseralis**) yurakning tashqi pardasi epikardni hosil qiladi. Seroz perikardning pariyetal va visseral qatlamlari yurak asosida biridan biriga o'tadi va ular o'rtasida perikard bo'shlig'i (**cavitas pericardialis**) hosil bo'ladi. Bu bo'shliqda oz miqdorda seroz suyuqlik bo'ladi. Perikard noto'g'ri konus shaklida bo'lib uch qismi tafovut qilinadi:

1. Oldingi to'sh-qovurg'a qismi (**pars sternocostalis**) o'ng va chap mediastinal plevra o'rtasida, oldingi ko'krak devorining orqa yuzasiga to'sh-perikard boylamlari (**lig. stenopericardiaca**) vositasida birikib turadi. Pastki diafragma qismi (**pars diaphragmatica**) diafragmaning pay markaziga birikib turadi.

2. Mediastinal qismi (**pars mediastinalis**) lateral va qisman oldingi tomondan mediastinal plevraga yopishib turadi. Bu qismning o'ng va chap tomonlaridan diafragma nervi va qon tomirlar o'tsa, orqa tomonidan qizilo'ngach, ko'krak aortasi, toq va yarimtoq venalarga tegib turadi.

Perikard bo'shlig'ida yurak va yirik qon tomirlar o'rtasida bo'shliqlar bo'lib, perikardning ko'ndalang bo'shlig'i (**sinus transverses pericardii**) yurak asosida joylashgan. U oldindan va yuqoridan ko'tariluvchi aortaning boshlang'ich qismi va o'pka poyasi, orqadan esa o'ng bo'lmachaning oldingi yuzasi va yuqori kovak vena bilan chegaralangan.

Perikard yangi tug'ilgan chaqaloqda yumaloq shaklda bo'lib, yurakni zich o'rab turadi. Uning vertikal o'lchami 35 mm, ko'ndalangi 41,5 mm dir. U nisbatan qalin, ammo cho'ziluvchan bo'ladi. Uning yuqori chegarasi juda yuqori, to'sh-o'mrov bo'g'imlarini qo'shib turuvchi chiziqqa yetadi. Pastki chegarasi esa yurakning pastki chegarasiga teng. Bolalarda perikard harakatchan bo'ladi.

Arteriyalar taraqqiyoti

Homila hayotining 3-haftasida arteriya poyasi ikkita ventral aortaga bo'linadi. Bu arteriyalar jabra ravoqlariga qarab o'sadi va olti juft aorta ravoqlari yoki jabra arteriyalarini hosil qilib, ular vositasida o'ng va chap dorsal aortaning boshlang'ich qismi bilan qo'shiladi. Dorsal aortadan uch guruh: segmentlararo dorsal, lateral va ventral segment arteriyalari chiqadi. Yurak, qon tomirlar taraqqiyoti bilan birgalikda miya, ichki a'zolar, qo'l va oyoqlarning o'sishi, qon tomirlar tuzilishini o'zgartirib yuboradi. I, II, V aorta ravoqlari yo'qolib ketadi. Har bir ventral aortaning I—III aorta ravoqlari o'rtasidagi qismi tashqi uyqu arteriyasiga, III aorta ravog'i va dorsal aortaning oldingi bosh miya bilan qo'shilgan qismi ichki uyqu arteriyasiga aylanadi. Dorsal aortaning II—IV aorta ravoqlari o'rtasidagi qismi yopilib ventral aortaning shu qismi umumiy uyqu arteriyasiga aylanadi. Chap IV aorta ravog'ining diametri kattalashib, aorta ravog'iga aylanadi. U ko'tariluvchi aortani chap dorsal aorta bilan qo'shadi. Chap dorsal aorta pastga tushuvchi aortaga aylanganidan so'ng, o'ng dorsal aortaning IV ravoqdan orqa qismi yopiladi. IV o'ng aorta ravog'i o'mrov osti arteriyasiga aylanadi. Chap o'mrov osti arteriya segmentlararo dorsal arteriya tarmoqlaridan vujudga keladi. O'ng ventral aortaning III—IV ravoqlari o'rtasidagi qismi yelkabosh poyasiga aylanadi. VI aorta ravog'i o'pkaga ingichka o'pka arteriyasini berganidan so'ng o'ng tomondagisi yopiladi. Chap VI aorta ravog'i chap

dorsal arteriya bilan bog‘lanib, batal nayiga aylanadi va homilada u orqali qon o‘pka poyasidan aortaga o‘tadi.

Segmentlararo dorsal arteriyalar, o‘z navbatida, dorsal va ventral tarmoqlarga bo‘linadi. Bo‘yin va bosh sohaslarida ularning dorsal tarmoqlaridan umurtqa arteriyasi va uning tarmoqlari hosil bo‘ladi. Tana sohasida ular qovurg‘alararo va bel arteriyalariga aylanadi. Ventral tarmoqlardan chap o‘mrov osti arteriyasi va o‘ng o‘mrov osti arteriyasining distal qismi hosil bo‘ladi. O‘mrov osti arteriyasi taraqqiyot davrida qo‘lga o‘sib kiradi.

Lateral segmentar arteriyalardan juft: diafragma, buyrak, buyrak usti bezi va moyak arteriyalari hosil bo‘ladi. Ventral segmentar arteriyalardan esa tuxum sarig‘i arteriyasi hosil bo‘lib, ulardan qorin bo‘shlig‘i a‘zolarini qon bilan ta‘minlovchi toq arteriyalar rivojlanadi.

Kaudal joylashgan ventral segmentar arteriyalar o‘ng va chap kindik arteriyasiga aylanadi va uning boshlang‘ich qismidan chiqqan tarmog‘i oyoq kurtagiga o‘sib kiradi. Chanoq bo‘shlig‘i a‘zolari va oyoqning o‘sishi munosabati bilan yonbosh (umumiy, tashqi va ichki) arteriyalari juda tez o‘sadi va kindik arteriyasi ichki yonbosh arteriya tarmog‘iga aylanadi.

Arteriyalarning tuzilishi

Arteriyalar devori uch qavat pardadan tuzilgan. Ichki qavat qon tomir bo‘shlig‘i tomonida bir qator endoteliy hujayralaridan iborat bo‘lib, uning ostida subendoteliy va ichki elastik membrana joylashgan. O‘rta qavat silliq mushak tolalari va ular o‘rtasida joylashgan elastik tolalardan iborat. Tashqi qavat biriktiruvchi to‘qimadan tashkil topgan. O‘rta qavatdagi elastik va mushak tolalarning miqdoriga qarab arteriyalar uch turga bo‘linadi.

1. Elastik turdagi arteriyalarga devorida elastik tolalar ko‘p bo‘lgan arteriyalar (aorta, o‘pka poyasi) kiradi.

2. Mushak turdagi arteriyalarga o‘rta va kichik kalibrdagi arteriyalar kiradi. Ularning devorida mushak elementlari ko‘p bo‘lib, qisqarganda qon oqishini tezlatadi.

3. Mushak-elastik turdagi arteriyalar devorida mushak va elastik tolalar miqdori teng bo‘ladi. Bu turga yirik arteriyalar (umumiy yonbosh, o‘mrov osti, umumiy uyqu) kiradi.

A‘zolarga nisbatan joylashishiga qarab arteriyalar a‘zo sirti arteriyalari va a‘zo ichi arteriyalariga bo‘linadi. Agar arteriyalarning tarmoqlari boshqa arteriya tarmoqlari bilan qo‘shilsa anastomoz deyiladi. Agar arteriyalar to bo‘lingunicha boshqa tomirlar bilan qo‘shilmasa, bular oxirgi arteriyalar deyiladi.

Arteriya tizimi yangi tug‘ilgan chaqaloqda anatomik shakllangan bo‘ladi. Unda bola tug‘ilganidan keyin bo‘ladigan o‘zgarishlar yo‘ldosh qon aylanishini to‘xtashi va o‘pka qon aylanishining boshlanishi bilan bog‘liq bo‘ladi. Bola tug‘ilganidan keyin yoshga qarab arteriyalarning kengligi, uzunligi, aylanasi, devorining qalinligi o‘zgarib boradi. O‘smirlik davrida (12-16 yoshlar)

arteriyalarning uzunligi va diametri 3-5 marta kattalashadi. Ularning o'sishi tana qismlari va a'zolarining o'sishiga mos ravishda bo'ladi. A'zolar joylashishining o'zgarishi bilan ularning yo'nalishi, uzunligi, boshlanish sohalari ham o'zgaradi. Masalan: moyak yorg'oqqa tushishi bilan moyak arteriyalari uzayadi. Ayrisimon bez yoshga qarab kichraygan davrida uning bir qism arteriyalari yo'qolib ketadi. Bola organizmida mushaklarning egat va kanallari yaxshi bilinmagani uchun, ularda bo'yin, qo'l va oyoqdagi yirik arteriyalar yuza joylashgan bo'ladi.

A'zo ichki qon tomirlari tizimi bolalarda kattalarnikidan farq qiladi. Bola a'zolarining qon tomirlari zichligi maydon birligiga nisbatan yuqori bo'ladi. A'zo ichki qon tomirlari bola hayotining birinchi yilida tez takomillashadi.

Ayrim yosh davrlarida arteriya tizimining har xil qismlarida tomirlar devorining tarkibiy qismi bir xil o'zgarmaydi. Aorta devorida ko'proq tolali to'qimalar bo'ladi. O'rta va mayda arteriyalarda silliq mushak hujayralari kattalashadi va yangidan paydo bo'ladi. Erta bolalik davrida elastik tolalarning ko'p bo'lishi o'sayotgan a'zo tomirlarining cho'ziluvchanligini ta'minlaydi.

Tomirlar mikroskopik tuzilishining o'zgarishi ko'proq erda va ikkinchi bolalik davrida bo'lib, o'smirlik davrida ular devorining tuzilishi tarkibi ancha tekislanadi.

Katta qon aylanish doirasi qon tomirlari

Katta qon aylanish doirasi qon tomirlariga yurakning chap qorinchasidan boshlanuvchi aorta, undan chiqqan bosh, bo'yin, tana, qo'l va oyoq arteriyalari, ularning tarmoqlari, a'zolarining mikrosirkulator tomirlari, mayda va yirik venalar, o'ng bo'lmachaga quyiluvchi yuqori va pastki kovak venalar kiradi.

Aorta

Aorta (**aorta**) katta qon aylanish doirasining eng katta toq arteriya tomiridir. Unda uch: aortaning yuqoriga ko'tariluvchi qismi, aorta ravog'i va pastga tushuvchi qismi tafovut qilinadi.

Aortaning ko'tariluvchi qismi (**pars ascendens aortae**) chap qorinchadan to'sh suyagining chap chekkasida uchinchi qovurg'a oralig'ida chiqadi. Boshlangan yerda u piyozga o'xshab kengayib, 25-30 mm kenglikdagi aorta piyozchasi (**bulbus aortae**) ni hosil qiladi. Bu sohada aorta devori bilan yarimoysimon qopqoqlar o'rtasida aortaning uchta sinusi bo'ladi. Aortaning ko'tariluvchi qismining boshlanish joyidan yurakning o'ng va chap tojsimon arteriyalari boshlanadi. Aortaning ko'tariluvchi qismi o'pka poyasining orqa qismidan ko'tarilib, II o'ng qovurg'a tog'ayini to'sh suyagiga qo'shilgan joyida aorta ravog'iga o'tib ketadi. Bu sohada uning kengligi 21-22 mm gacha kamayadi.

Bolalarda yurakning yuqori joylashishi munosabati bilan ko'tariluvchi aorta II qovurg'a tog'ayi sohasida aorta ravog'iga o'tadi. Bu soha yoshga

qarab o'zgarib 17—20 yoshda II, 25—30 yoshda III ko'krak umurtqasi sohasiga tushadi.

Aorta ravog'i (**arcus aortae**) II qovurg'a tog'ayi orqa yuzasidan chapga va orqa tomonga yo'nalib, IV ko'krak umurtqasi sohasida pastga tushuvchi aortaga o'tib ketadi. Shu yerda biroz toraygan qism aorta bo'yinchasi (**isthmus aortae**) bor. Aorta ravog'ining ko'tarilgan yuzasidan uchta yirik arteriya: yelka-bosh poyasi, chap umumiy uyqu va chap o'mrov osti arteriyalari boshlanadi. Uning botiq yuzasidan kekirdak, bronx va qalqonsimon bezga bir nechta mayda arteriyalar chiqadi.

Aortaning pastga tushuvchi qismi (**pars descendens aortae**) IV ko'krak umurtqasi sohasidan boshlanib, IV bel umurtqasi sohasida o'ng va chap umumiy yonbosh arteriyalariga bo'linadi. Bo'lingan joyi **bifurcatio aortica** deb ataladi. Aortaning davomi esa ingichka dumg'azaning o'rta arteriyasiga (**a. sacralis mediana**) aylanib, dumg'azaning chanoq yuzasidan pastga tomon yo'naladi. Aortaning pastga tushuvchi qismi, o'z navbatida, ko'krak va qorin qismlariga ajratiladi.

Aortaning ko'krak qismi (**pars thoracica aortae**) ko'krak qafasida orqa ko'ks oralig'ida joylashadi. Dastlab u qizilo'ngachning old va chap tomonida yotadi. VIII—IX ko'krak umurtqalari sohasida qizilo'ngachni chap tomonidan aylanib uning orqa tomoniga o'tadi.

Aortaning qorin qismi (**pars abdominalis aortae**) diafragmaning aorta teshigidan o'tgan joyda XII ko'krak umurtqasi sohasidan boshlanib, bel umurtqalarining old tomonida yotadi.

Yangi tug'ilgan chaqaloqda aortaning diametri 18-20 mm, kengligi 15-16 yoshlarda 4 sm bo'ladi. Pastga tushuvchi aorta 50 yoshgacha 4 marta uzayadi. Bu davrda uning ko'krak qismi qorin qismiga nisbatan tezroq o'sadi.

Aorta ravog'i tarmoqlari

Yelka-bosh poyasi (**truncus brachiocephalicus**) aorta ravog'idan o'ng II qovurg'a tog'ayi sohasida chiqadi. Yelka-bosh poyasi yuqoriga va o'ng tomonga yo'nalib, o'ng to'sh-o'mrov bo'g'imi sohasida o'ng umumiy uyqu va o'ng o'mrov osti arteriyasiga bo'linadi.

Umumiy uyqu arteriyasi (**a. carotis communis**) o'ng tomonda yelka-bosh poyasidan chap tomonda bevosita aorta ravog'idan boshlanadi. Shuning uchun chap umumiy uyqu arteriyasi o'ngiga nisbatan 2—2,5 sm uzun. Umumiy uyqu arteriyasi to'sh-o'mrov-so'rg'ichsimon va kurak-til osti mushaklarning orqasida bo'yin umurtqalari ko'ndalang o'simtalarini oldida vertikal yo'nalib yuqoriga ko'tariladi. Bo'yinda uning lateral tomonida ichki bo'yinturuq venasi, orqa tomonida adashgan nerv joylashgan bo'lib, bo'yin fassiyasi bilan o'raladi va bo'yinning tomirli-nervli dastasini hosil qiladi. Qalqonsimon tog'ayning yuqori chekkasi sohasida har bir umumiy uyqu arteriyasi **bifurcatio carotidis** hosil qilib tashqi va ichki uyqu arteriyalariga bo'linadi. Ular bo'lingan joyda quyuq kapillarlar to'ri va nerv uchlaridan

iborat uyqu koptokchasi (**glomus caroticum**) joylashgan. Aorta ravog'idan boshlanuvchi umumiy uyqu arteriyasining kengligi bir yoshgacha 3—6 mm bo'lsa, 15—16 yoshda 6—7 mm, kattalarda 9—14 mm bo'ladi.

Tashqi uyqu arteriyasi

Tashqi uyqu arteriyasi (**a. carotis externa**) umumiy uyqu arteriyasidan chiqqandan so'ng, ichki uyqu arteriyasining medial tomonidan yuqoriga ko'tarilib, uyqu uchburchagiga boradi. Bigizsimon-til osti va ikki qorinli mushakning medial tomonidan ko'tarilib, pastki jag suyagi bo'yni sohasida o'zining oxirgi tarmoqlari: chakkaning yuza arteriyasi va yuqori jag' arteriyasiga bo'linadi. Tashqi uyqu arteriyasidan 9 ta tarmoq uch guruh bo'lib chiqadi. Uning oldingi guruh tarmoqlariga yuqori qalqonsimon arteriya, til va yuz arteriyalari kiradi.

1. Yuqori qalqonsimon arteriya (**a. thyroidea superior**) tashqi uyqu arteriyasining boshlanish sohasidan chiqib, oldinga va pastga yo'naladi. Qalqonsimon bez boiaklari yuqori uchida oldingi va orqa tarmoqlarga (**rr. anterior et posterior**) shoxlanadi. Uning tarmoqlari bez to'qimasiga kirib tarqaladi va pastki qalqonsimon arteriya tarmoqlari bilan anastomozlashadi. Yuqori qalqonsimon arteriyadan yo'nalishi davomida quyidagi yon shoxlar chiqadi: yuqori hiqildoq arteriyasi (**a. laryngea superior**) shu nomdagi nerv bilan qalqonsimon-til osti pardasini teshib o'tib, hiqildoq mushaklari va shilliq pardasini qon bilan ta'minlaydi. Bundan tashqari yuqorigi qalqonsimon arteriyadan til osti suyagiga til osti suyagi ostidagi shox (**r. infrahyoideus**), to'sh-o'mrov-so'rg'ichsimon (**r. sternocleidomastoidea**) va uzuksimon-qalqonsimon mushak shoxi (**r. cricothyroideus**) chiqadi.

2. Til arteriyasi (**a. lingualis**) tashqi uyqu arteriyasidan til osti suyagi katta shoxlari sohasida boshlanib, pastga tilga tomon yo'naladi. U ikkiga: til orqasi shoxi (**r. dorsalis linguae**) va tilning chuqur arteriyasiga (**a. profunda linguae**) bo'linib til mushaklari va shilliq pardasini qon bilan ta'minlaydi. Bundan tashqari til arteriyasi til osti suyagiga (**r. suprahyoideus**) va til osti so'lak beziga **r. sublingualis** tarmoqlarini beradi.

3. Yuz arteriyasi (**a. facialis**) til arteriyasidan 3—5 mm yuqoriroq, pastki jag' burchagi sohasidan boshlanadi. Jag' osti uchburchagi sohasida bu arteriya jag' osti beziga tegib o'tib unga bez tarmoqlarini (**r. glandularis**) beradi. So'ngra pastki jag' qirrasini aylanib o'tib yuzga chiqadi, yuqori va oldinga yo'nalib og'iz burchagiga boradi. Bo'yin sohasida yuz arteriyasidan yumshoq tanglayga ko'tariluvchi tanglay arteriyasi (**a. palatina ascendens**), tanglay murtagiga murtak shoxi (**r. tonsillaris**), engak va bo'yin mushaklariga engak osti arteriyalari (**a. submentalis**) chiqadi. Og'iz burchagida pastki va ustki lab arteriyalarini (**aa. labiales superior et inferior**) bergach, yuz arteriyasi ko'zning medial burchagiga ko'tarilib, burchak arteriyasi (**a. angularis**) nomi bilan ko'z arteriyasining tarmog'i burunning dorsal arteriyasi bilan anastomoz hosil qiladi.

Tashqi uyqu arteriyasining orqa guruh tarmoqlari

1. Ensa arteriyasi (**a. occipitalis**) yuz arteriyasi bilan bir sohadan boshlanadi. Orqa tomonga chakka suyagining o'z nomidagi egatida yo'nalib, ensa terisiga **rr.occipitales** larni beradi va qarama-qarshi tomondagi arteriya bilan anastomoz hosil qiladi. Bundan tashqari, ensa arteriyasidan so'rg'ichsimon o'simtaga (**r. mastoidus**), to'sh-o'mrov-so'rg'ichsimon mushakka (**rr. sternocleidomastoidea**), quloq suprasiga (**r.auricularis**), orqa mushaklarining yuqori qismiga **r.desendens** ni beradi. So'rg'ichsimon teshik orqali o'tgan (**r.meningeus**) bosh miya qattiq pardasini qon bilan ta'minlaydi.

2. Quloqning orqa arteriyasi (**a. auricularis posterior**) tashqi uyqu arteriyasidan ikki qorinli mushakning orqa qorinchasini ustki chekkasi sohasida boshlanadi. U orqa tomonga qiya yo'nalib, quloq suprasi, ensa va so'rg'ichsimon o'simta sohasi terisiga **rr.auricularis et occipitalis** larni beradi. Uning bigizsimon-so'rg'ichsimon tarmog'i (**a. styломastoidea**) shu nomli teshik orqali yuz nervi kanaliga o'tib nog'ora bo'shlig'i va so'rg'ichsimon katakchalar shilliq pardasiga orqa nog'ora tarmog'ini (**a.tympanica posterior**) beradi. **A. styломastoidea** ning oxirgi tarmoqlari miyaning qattiq pardasiga tarqaladi.

3. To'sh-o'mrov-so'rg'ichsimon tarmoq (**r.sternocleidomastoideus**) shu nomli mushakni qon bilan ta'minlaydi.

Tashqi uyqu arteriyasining o'rta guruh tarmoqlari

1. Halqumning ko'tariluvchi arteriyasi (**a. pharyngea ascendens**) tashqi uyqu arteriyasining boshlanish sohasidan chiqib, halqumning yon devori bo'ylab yuqoriga ko'tariladi. U halqum mushaklari va bo'yinning chuqur mushaklariga halqum tarmoqlarini (**rr.pharyngeales**), eshituv nayi va nog'ora bo'shlig'i shilliq pardasiga pastki nog'ora arteriyasini (**a.tympanica inferior**) beradi. Uning orqa meningeal tarmog'i (**a. meningeal posterior**) bo'yinturuq teshigi orqali kirib miya qattiq pardasini qon bilan ta'minlaydi.

2. Chakkaning yuza arteriyasi (**a. temporalis superficialis**) tashqi uyqu arteriyasining bevosita davomi bo'lib, tashqi eshituv yo'lining oldidan yuqoriga ko'tariladi. Ko'z kosasi usti qirrasini sohasida chakkaning yuza arteriyasi kalla usti mushagi, peshona va tepa terisiga peshona va tepa tarmoqlari (**rr frontalis et parietalis**) bo'lib tarqaladi. O'z yo'nalishida chakkaning yuza arteriyasidan yonoq ravog'i ostida quloq oldi beziga quloq oldi bezi tarmoqlari (**rr. parotidei**), yonoq, ko'z kosasi osti sohasi terisi va mimika mushaklariga yuzning ko'ndalang arteriyasi (**a. transversa faciei**), quloq suprasi, tashqi eshituv yo'li terisiga oldingi quloq tarmoqlarini (**rr. auriculares anterior**) beradi. Yonoq ravog'i ustida undan chiqqan yonoq-ko'z kosasi arteriyasi (**a.zygomatooorbitalis**) ko'z kosasining lateral burchagiga yo'nalib ko'zning aylanma mushagini qon bilan ta'minlasa,

chakkaning o'rtta arteriyasi (**a.temporalis media**) chakka mushagini qon bilan ta'minlaydi.

3. Yuqori jag' arteriyasi (**a. maxillaris**) tashqi uyqu arteriyasining chakkaning yuza arteriyasiga nisbatan katta tarmog'idir. Uning qisqa poyasi pastki jag' suyagi shoxining orqasidan o'tib, chakka osti va qanot-tanglay chuqurchalarida yotgani uchun uch sohaga bo'lib o'rganiladi. Uning pastki jag' sohasidan quyidagi tarmoqlar chiqadi: 1. Chakka-pastki jag' bo'g'imi, tashqi eshituv yo'li va nog'ora pardani qon bilan ta'minlovchi chuqur quloq arteriyasi (**a.auricularis profunda**); 2. Toshsimon-nog'ora tirqishi orqali o'tib nog'ora bo'shlig'i shilliq pardasini qon bilan ta'minlovchi nog'ora bo'shlig'ining oldingi arteriyasi (**a. tympanica anterior**); 3. Pastki jag' kanaliga kiruvchi pastki jag' tishlarini qon bilan ta'minlaydigan arteriya **a. alveolaris inferior**. U tishlarga **rr. dentalis** berganidan keyin engak teshigi orqali chiqib, engak arteriyasi (**a. mentalis**) nomi bilan mimika mushaklari va engak terisini qon bilan ta'minlaydi. Kanalga kirgunicha bu arteriyadan pastki jag'-til osti mushagi va ikki qorinli mushakning oldingi qorinchasiga **a.mylohyoidea** chiqadi. 4.O'rtta meningeal arteriya (**a.meningea media**) qirrali teshik orqali kirib, miyaning qattiq pardasini qon bilan ta'minlaydi.

Yuqori jag' arteriyasining chakka osti chuqurchasi sohasidan chaynov mushaklarini qon bilan ta'minlovchi chaynov arteriyasi (**a.masseterica**), chakkaning oldingi va orqa chuqur arteriyalari (**a.temporalis profunda anterior et posterior**), qanotsimon tarmoqlar (**rr.pterygoidei**) chiqadi. Shuningdek, lunj mushagiga va lunjning shilliq pardasiga lunj arteriyasi (**a.buccalis**), yuqori jag' bo'shlig'i shilliq pardasi, yuqori jag' tishlari va milkini qon bilan ta'minlovchi yuqori jag' katakchalarining orqa arteriyasi (**a.alveolaris superior posterior**) chiqadi.

Yuqori jag' arteriyasining qanot-tanglay chuqurchasi sohasidan 3 ta tarmoq chiqadi. 1.Uning oxirgi tarmog'i bo'lgan ko'z kosasining pastki devori bo'ylab yo'naladigan arteriya (**a.infraorbitalis**) ko'z kosasining pastki tirqishi orqali ko'z kosasiga kiradi. U pastki to'g'ri va qiyshiq mushaklarga tarmoqlar berganidan keyin o'z nomidagi teshik orqali yuzga chiqadi va mimika mushaklarini, ustki lab, burun, pastki qovoq terisini qon bilan ta'minlaydi. Ko'z kosasi osti kanalida undan yuqori jag' tishlariga oldingi yuqorigi katakchalar arteriyasi (**a. alveolaris superiors anteriores**) chiqadi.

2. Tanglayning tushuvchi arteriyasi (**a.palatina descendens**) katta tanglay kanali orqali qattiq va yumshoq tanglayga boradi. Uning boshlanish sohasidan chiqqan qanotsimon kanal arteriyasi (**a.canalis pterygoidei**) halqumning burun qismi va eshituv nayini qon bilan ta'minlaydi.

3. Ponasimon-tanglay arteriyasi (**a.sphenophalatina**) o'z nomidagi teshik orqali o'tib, burun bo'shlig'ining shilliq pardasini qon bilan ta'minlaydi. Uning oxirgi tarmog'i kesuvchi kanal orqali o'tib, qattiq tanglayni qon bilan ta'minlaydi.

Ichki uyqu arteriyasi

Ichki uyqu arteriyasining (**a. carotis interna**) boshlang'ich qismi tashqi uyqu arteriyasining lateral va orqa tomonida, so'ngra medial tomonida yotadi. Bu arteriya halqum va ichki bo'yinturuq venaning o'rtasidan tikka ko'tarilib, uyqu kanalining tashqi tirqishi orqali kanalga keyin kalla bo'shlig'iga kiradi. Unda bo'yin qismi (**pars cervicalis**), chakka suyagining toshsimon qismi (**pars petrosa**), so'g'on qismi (**pars cavernosa**) va miya qismi (**pars cerebialis**) tafovut qilinadi. Bo'yin qismidan tarmoqlar chiqmaydi. Toshsimon qismida uyqi kanali ichida ichki uyqu arteriyasidan chiqqan uyqu-nog'ora arteriyasi (**a. carotico-tympanica**) nog'ora bo'shlig'ini qon bilan ta'minlaydi. **A. canalis pterygoidei** qanotsimon kanal ichidan o'tib qanot-tanglay chuqurchasiga chiqadi va u yerdagi hosilalarni qon bilan ta'minlaydi. Kanaldan chiqqanidan keyin ichki uyqu arteriyasi yuqoriga qarab bukilib o'z nomidagi egatda yotadi. Ichki uyqu arteriyasining so'g'on qismidan quyidagi tarmoqlar chiqadi: a) **r. basalis tentorii** — miya qattiq parda chodiri asosini qon bilan ta'minlaydi; b) **r. marginalis tentori** — miya qattiq pardasi chekkasini qon bilan ta'minlaydi; d) **r. memingeus** — miya qattiq pardasiga. e) **a. hypophysialis inferior** — hypofising pastki arteriyasi. f) **rr. ganglionares trigeminis** — uch shoxli nerv tuguni tarmoqlari. Arteriya ko'ruv kanali sohasida bukilib, ko'z arteriyasini beradi va yuqoriga ko'tarilib bosh miyaning qattiq va to'r pardasini teshib o'tib oxirgi tarmoqlarga bo'linadi.

Ko'z arteriyasi (**a. ophthalmica**) ichki uyqu arteriyasidan ko'ruv kanali sohasida chiqib, ko'ruv nervi bilan ko'z kosasiga kiradi. Ko'z kosasining medial devori bo'ylab yo'nalgan arteriya ko'z kosasining medial burchagida o'zining oxirgi tarmoqlari: medial qovoq arteriyasi va burunning dorsal arteriyasiga bo'linadi. Ko'z kosasida undan quyidagi tarmoqlar chiqadi: 1. Ko'z yoshi bezi arteriyasi (**a. lacrumalis**) ko'zning yuqorigi va lateral to'g'ri mushaklari o'rtasidan yo'nalib, shu mushaklarni va ko'z yoshi bezini qon bilan ta'minlaydi. Undan chiqqan ingichka qovoqning lateral arteriyalari (**aa. palpebrals laterales**) qovoqlarning lateral chekkasini qon bilan ta'minlaydi. 2. Uzun vakaltaorqaki prikli arteriyalar (**a. ciliaris posteriores longae et breves**) sklerani teshib o'tib ko'zning tomirli pardasiga tarqaladi. 3. To'r pardaning markaziy arteriyasi (**a. centralis retinae**) ko'ruv nervi bilan to'r pardaga boradi. 4. Mushak arteriyasi (**a. muscularis**) ko'z olmasining yuqorigi to'g'ri va qiyshiq mushaklarini qon bilan ta'minlaydi. 5. Orqa g'alvirsimon arteriya (**a. ethmoidales posterior**) g'alvirsimon suyakning orqa katakchalari shilliq pardasiga boradi. 6. Oldingi g'alvirsimon arteriya (**a. ethmoidales anterior**) g'alvirsimon suyakning oldingi katakchalari, burun bo'shlig'i va burun to'sig'ining oldingi qismi shilliq pardasiga boradi. Uning tarmog'i oldingi meningeal arteriya (**a. menengea anterior**) kalla bo'shlig'iga kirib, oldingi kalla chuqurchasidagi miya qattiq pardasini qon bilan ta'minlaydi. 7. Oldingi kipiqli arteriyalar (**a. ciliares anteriores**) tarmoqlarining bir qismi sklerani, ikkinchi qismi esa konyunktivani qon bilan ta'minlaydi. 8.

G'altak usti arteriyasi (**a. supratrochlearis**) ko'z kosasidan chiqib peshona mushagi va terisiga tarqaladi. 9. Ko'z arteriyasining oxirgi tarmoqlaridan medial qovoq arteriyasi (**a. palpebralis medialis**) ko'zning medial burchagi sohasi terisini. 10. Burunning dorsal arteriyasi (**a. dorsalis nasi**) ko'z burchagida burchak arteriyasi bilan anastomoz hosil qiladi.

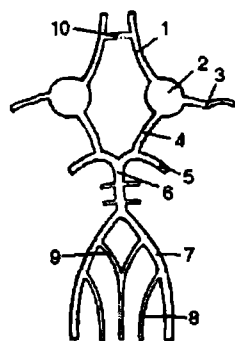
Bosh miyaning asosida ichki uyqu arteriyasidan quyidagi tarmoqlar chiqadi.

1. Bosh miyaning oldingi arteriyasi (**a. cerebri anterior**) ichki uyqu arteriyadan, ko'z arteriyasidan yuqoriroqdan chiqib, qisqa oldingi qo'shuvchi arteriya (**a. communicans anterior**) vositasida qarama-qarshi tomondagi arteriya bilan birikadi. So'ng miyaning oldingi arteriyasi qadoq tana egati bo'ylab bosh miyaning ensa bo'lagiga qarab yo'naladi va peshona, tepa bo'laklari, ensa bo'lagining ichki yuzasini, hidlov piyozchasi va traktini, targ'il tanani qon bilan ta'minlaydi.

2. Bosh miyaning o'rta arteriyasi (**a. cerebri media**) ichki uyqu arteriyasining eng yirik tarmog'i hisoblanadi. U yuqori tomonga yo'nalib bosh miyaning yon egatiga kirib, orolchani yonlab o'tadi va miya yarim sharlarining ustki lateral yuzasiga tarqaladi.

3. Tomirli chigal arteriyasi (**a. choroidea**) ichki uyqu arteriyasidan chiqib, yon qorinchalarning pastki shoxiga, so'ngra III qorinchaga kiradi. Uning tarmoqlari qorinchalar tomirli chigalini hosil qilishda ishtirok etadi. Shuningdek, uning tarmoqlari ko'ruv trakti, tashqi tizzachali tana, bazal o'zaklar va gipotalamus o'zaklarini qon bilan ta'minlaydi. Orqaqo'shuvchi arteriya (**a. communicans posterior**) orqaga ko'prik tomonga yo'nalib, uning oldingi chekkasida o'mrov osti arteriyasining tarmog'i bo'lgan miyaning orqa arteriyasi bilan anastomozlashadi. Buning natijasida bosh miyaning asosida ichki uyqu arteriyasi va o'mrov osti arteriyasining tarmoqlarini o'zaro anastomozlashuvidan bosh miyaning arterial halqasi (Villiziy qon aylanish doirasi) (90-rasm) (**circulus arteriosus cerebri**) hosil bo'ladi. Bu halqa bosh miyani bir me'yorda qon bilan ta'minlanishini boshqarib turadi.

Homila hayotining ikkinchi yarmida ichki uyqu arteriyasining kalla ichi qismining kengligi 1,86 mm, uzunligi 4,9 mm bo'ladi. Bola tug'ilganidan keyin uning olchamlari emizikli, erta bolalik va bolalikning ikkinchi davrlarida sezilarli o'sadi. Uning kengligi o'smirlik davrida o'rtacha 3,87 mm, uzunligi 6,94 mm bo'ladi. Bu davr davomida miyaning oldingi arteriyasining kengligi 2 marta, uzunligi esa 3 marta kattalashadi. Ichki uyqu arteriyasining eng katta tarmog'i



90-rasm. Bosh miya asosidagi arterial halqalarning hosil bo'lishi. 1-a. cerebri anterior; 2-a. carotis interna; 3-a. cerebri media; 4-a. communicans posterior; 5-a. cerebri posterior; 6-a. basilaris; 7-a. vertebralis; 8-a. spinalis posterior; 9-a. spinalis anterior; 10-a. communicans anterior.

bo'lgan o'rta miya arteriyasining o'lchamlari bosh miyaning o'sishiga mos ravishda o'zgarib boradi.

O'mrov osti arteriyasi

O'mrov osti arteriyasi (**a. subclavia**) o'ng tomonda yelka-bosh poyasidan, chap tomonda bevosita aorta ravog'idan boshlanadi. Shuning uchun chap o'mrov osti arteriyasi o'ngidan 4 sm uzunroq. O'mrov osti arteriyasi ko'krak bo'shlig'ining ustki aperturasidan chiqib, narvonsimon mushak oralig'idan o'mrov ostiga o'tib, I qovurg'aning shu nomdagi egatida yotadi. I qovurg'aning lateral chekkasidan qo'ltiq osti chuqurchasiga o'tadi va qo'ltiq osti arteriyasiga davom etadi. O'mrov osti arteriyasi shartli ravishda uch qismga bo'linib o'rganiladi (91-rasm). 1. Boshlangan joyidan oldingi narvonsimon mushakning oldingi chekkasigacha. 2. Narvonsimon mushaklar oralig'i. 3. Narvonsimon mushak oralig'idan chiqqanidan to I qovurg'aning lateral chekkasigacha.

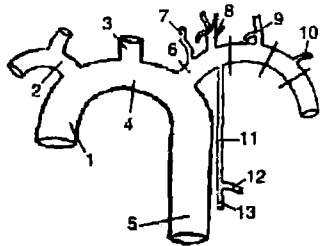
O'mrov arteriyasining birinchi qismidan umurtqa arteriyasi, ko'krakning ichki arteriyasi va qalqonsimon-bo'yin poyasi chiqadi.

I. Umurtqa arteriyasi (**a. vertebralis**) VII bo'yin umurtqasi sohasida chiqib, VI bo'yin umurtqasining ko'ndalang teshigiga kiradi. So'ngra arteriya bo'yin umurtqalarining ko'ndalang teshiklari orqali yuqoriga yo'naladi. Atlantning ko'ndalang teshigidan chiqib o'z nomidagi egatda yotadi. Keyin arteriya orqa atlant-ensa pardasini teshib o'tib, ensa suyagining katta teshigi orqali kalla ichiga kiradi. Ko'priJming orqa chekkasida ikkala arteriya o'zaro birlashtirilgan asosiy arteriyani (**a. basillaris**) hosil qiladi. Umurtqa arteriyasi ikki bo'yin (**pars cervicalis**) va kalla ichi (**pars intracranialis**) qismlariga bo'lib o'rganiladi. Umurtqa arteriyasining bo'yin qismidan quyidagi tarmoqlar

chiqadi: 1. Orqa miya tarmoqlari (**rr. spinales**) umurtqalararo teshikdan o'tib orqa miyaning bo'yin segmentlarini qon bilan ta'minlashda qatnashadi. 2. Mushak tarmoqlari (**rr. muscularis**) bo'yinning chuqur mushaklarini qon bilan ta'minlaydi.

Umurtqa arteriyasining kalla ichi qismidan quyidagi tarmoqlar chiqadi:

1. Orqa miyaning orqa arteriyasi (**a. spinalis posterior**) orqa miyaning orqa yuzasidan pastga tomon tushib, o'z nomidagi qarama-qarshi arteriya bilan anastomozlashadi. 2. Orqa miyaning oldingi arteriyasi (**a. spinalis anterior**) qarama-qarshi tomondagi shu nomli arteriya bilan qo'shilib, oldingi o'rta yoriq



91-rasm. O'mrov osti arteriyasi tarmoqlari. 1-ko'tariluvchi aorta; 2-truncus brachio- ocephalicus; 3-a.carotis communis sinistra; 4-arcus aortae; 5-aorta descendens; 6-a.subclavia; 7-a. vertebralis; 8-tr thyrocervicalis; 9-tr. costocervicalis; 10-a.transversa cervicis; 11-a.thoracica interna; 12-a. musculospiralis; 13-a.epigastrica superior.

bo'ylab pastga yo'naladi. Bu yerda old tomonda umurtqa arteriyalarini, orqa tomonda orqa miyaning oldingi arteriyalarini o'zaro qo'shilishidan yana bir arterial halqa (Zaxarchenko halqasi) hosil bo'ladi. 3. Miyachaning pastki orqa arteriyasi (**a. cerebelli inferior posterior**) miyachaning orqa pastki qismlariga tarqaladi. 4. Uzunchoq miyaga yo'naluvchi medial shoxlar (**rr. medullares medialis**). 5. Uzunchoq miyaga yo'naluvchi lateral shoxlar (**rr. medullares lateralis**) uzunchoq miyani qon bilan ta'minlaydi.

Asosiy arteriya (**a. basillaris**) ko'prikda o'z nomidagi egatda yotadi va ko'prikning oldingi chekkasida o'ng va chap bosh miyaning orqa arteriyalariga bo'linadi. Asosiy arteriyadan quyidagi tarmoqlar chiqadi: 1. Miyachaning oldingi pastki arteriyalari (**aa. cerebelli inferiores anteriores**) (o'ng va chap) miyachaning pastki yuzasiga tarqaladi. Undan ichki quloq arteriyalari (**aa. labyrinthi**) chiqib, ichki eshituv yo'li orqali ichki quloqqa boradi. 2. Ko'prik arteriyalari (**aa. pontis**) miya ko'prigiga boradi. 3. O'rta miya arteriyalari (**aa. mesencephalici**) o'rta miyaga boradi. 4. Miyachaning ustki arteriyalari (**aa. cerebelli superiores**) (o'ng va chap) miyachaning yuqori qismini qon bilan ta'minlaydi. 5. Bosh miyaning orqa arteriyasi (**a. cerebri posteriores**) miya oyoqchasini aylanib o'tib, bosh miyaning chakka va ensa bo'laklari pastki yuzasiga tarmoqlar beradi. Bosh miyaning orqa arteriyasi ichki uyqu arteriyasining orqadagi qo'shuvchi arteriyasi bilan qo'shib arterial halqa hosil qilishda ishtirok etadi.

II. Ko'krak ichki arteriyasi (**a. thoracica interna**) umurtqa arteriyasining qarshisidan boshlanadi. U to'sh suyagining chekkasidan 1—1,5 sm tashqariroqda I—VII qovurg'a tog'ayi bo'ylab pastga tushadi va VII qovurg'aning pastki chekkasida mushak-diafragma va qorin ustining ustki arteriyasiga bo'linadi. Ko'krak qafasining ichki arteriyasidan quyidagi tarmoqlar chiqadi: 1. Ko'ks oralig'i shoxlari (**r. mediastinales**) mediastinal plevraga va oldingi ko'ks oralig'i kletchatkasiga. 2. Ayrisimon bez shoxlari (**r. thymici**) ayrisimon bezga. 3. Perikard-diafragma arteriyasi (**a. pericardiacophrenica**) ko'krak qafasining ichki arteriyasidan I qovurg'a sohasida boshlanib, diafragma nervi bilan diaframagacha tushib, diafragmaning boshqa arteriyalari bilan anastomozlashadi. 4. To'sh shoxlari (**rr. sternales**) to'shni qon bilan ta'minlab qarama-qarshi arteriya bilan anastomozlashadi. 5. Teshib o'tuvchi shoxlar (**rr. perforantes**) yuqori 5—6 qovurg'a oralig'ini teshib o'tib, katta ko'krak mushagi va terini qon bilan ta'minlaydi. 3-5 arteriyalardan ayollarda sut beziga tarmoqlar (**rr. mammarii**) chiqadi. 6. Oldingi qovurg'alararo tarmoqlar (**rr. intercostales anteriores**) yuqoridagi 5 ta qovurg'alararo mushaklarga, ko'krak ichki arteriyasining oxirgi shoxlaridan mushak-diafragma arteriyasi (**a. musculophrenica**) lateral tomonga va pastga diaframaga yo'nalib, pastki 5 ta qovurg'a oralig'iga tarmoqlar beradi. Qorin ustining ustki arteriyasi (**a. epigastrica superior**) qorin to'g'ri mushagi qinining orqa devorini teshib o'tib qorin to'g'ri mushagini qon bilan ta'minlaydi va kindik sohasida shu nomli pastki arteriya bilan anastomoz hosil qiladi.

III. Qalqonsimon-bo'yin poyasi (**truncus thyrocervicalis**) oldingi narvonsimon mushak medial chekkasidan boshlanib, uning uzunligi 1,5 sm atrofida bo'lib 4 ta tarmoqqa: qalqonsimon bezning pastki, ko'tariluvchi bo'yin, kurak usti va bo'yinning yuza arteriyalariga bo'linadi:

1. Qalqonsimon bezning pastki arteriyasi (**a. thyroidea inferior**) bo'yinning uzun mushagi oldida yuqoriga ko'tarilib qalqonsimon bezning bo'laklariga tarmoqlar beradi va qalqonsimon bezning ustki arteriyasi bilan anastomozlashadi. Undan halqum, qizilo'ngach va kekirdak tarmoqlari (**rr. pharyngeales, oesophageales et tracheales**), shuningdek hiqildoq mushaklari va shilliq pardasini qon bilan ta'minlovchi hiqildoqning pastki arteriyasi (**a. laryngea inferior**) chiqadi.

2. Ko'tariluvchi bo'yin arteriyasi (**a. cervicalis ascendens**) yuqoriga diafragma nervining medial tomonidan ko'tarilib bo'yinning chuqur mushaklari va orqa miyaga tarmoqlar beradi.

3. Kurak usti arteriyasi (**a. suprascapularis**) orqa tomonga yo'nalib kurak o'ymasi orqali qirra usti, keyin qirra osti chuqurchasiga o'tadi va shu yerdagi mushaklarni qon bilan ta'minlaydi va kurak suyagini aylanib o'tuvchi arteriya bilan anastomozlashadi.

4. Bo'yinning yuza arteriyasi (**a. cervicalis superficialis**) yuqoriga narvonsimon mushaklarni old yuzasi bo'ylab ko'tarilib narvonsimon mushaklarga tarmoq beradi. Lateral tomonga burilib, o'mrov ustidan o'tib trapetsiyasimon, rombsimon va orqaning yuqorigi tishsimon mushagini qon bilan ta'minlaydi.

O'mrov osti arteriyasining ikkinchi qismidan qovurg'a-bo'yin poyasi (**truncus costocervicalis**) chiqadi. Bu arteriya narvonsimon mushaklar oralig'idan boshlanib, ikki shoxga: bo'yinning chuqur arteriyasi va qovurg'alararo ustki arteriyaga bo'linadi. Bo'yinning chuqur arteriyasi (**a. cervicalis profunda**) orqa tomonga yo'nalib, bo'yin va boshning yarim qirrali mushagini qon bilan ta'minlaydi. Qovurg'alararo ustki arteriya (**a. intercostalis suprema**) pastga yo'nalib I qovurg'aro sohani qon bilan ta'minlovchi (**a. intercostalis posterior prima**) va II qovurg'aro sohani qon bilan ta'minlovchi (**a. intercostalis posterior secunda**) ga bo'linadi.

O'mrov osti arteriyasining uchinchi qismidan bo'yinning ko'ndalang arteriyasi (**a. transversa coli**) oldingi narvonsimon mushakning lateral chekkasi sohasida boshlanib, kurak o'simtasining medial uchi sohasida ikki tarmoqqa bo'linadi: a) yuza tarmoq **r. superficialis** kurakni ko'taruvchi, bo'yinning tasmaimon va trapetsiyasimon mushaklarini qon bilan ta'minlaydi; b) chuqur tarmoq (**r. profundus**) pastga yo'nalib rombsimon, orqaning yuqori tishsimon, kurak osti va orqaning keng mushaklarini qon bilan ta'minlaydi.

O'mrov osti arteriyasining diametri bola tug'ilganidan to'rt yoshgacha bo'lgan davrda tez o'sadi. Uning tarmoqlaridan biri—umurtqa arteriyasi bolalikning ayrim davrlarida bir tekis o'smay, o'smirlilik davrida uch martaga yaqin kattalashib kengligi o'rtacha 3 mm, uzunligi 27 mm bo'ladi. O'ng va chap umurtqa

arteriyalarining qo‘shilishidan hosil bo‘lgan asosiy arteriyaning o‘lchamlari turli davrlarda turlicha o‘zgarib, o‘smirlik davrida kengligi 3,2 mm, uzunligi 3 sm ga yetadi. Uning oxirgi tarmog‘i bo‘lgan miyaning orqa arteriyasining kengligi homila hayotining ikkinchi yarmida 0,9 mm bo‘lsa, o‘smirlik davrida 2,54 mm. Uning uzunligi esa bu davrlarda o‘rtacha 4,25 sm va 8,7 sm bo‘ladi.

Qo‘ltiq osti arteriyasi

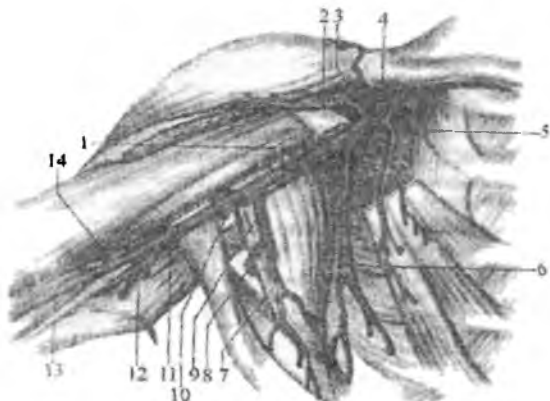
Qo‘ltiq osti arteriyasi (**a. axillaris**) o‘mrov osti arteriyasining bevosita davomi (92, 93-rasm) bo‘lib, qo‘ltiq osti chuqurchasida elka chigali poyalari o‘rtasida joylashgan. Katta ko‘krak mushagining pastki chekkasida u yelka arteriyasiga o‘tib ketadi. Qo‘ltiq osti arteriyasi uch qismga bo‘lib o‘rganiladi. Uning birinchi qismi ko‘krak-o‘mrov uchburchagi sohasida quyidagi tarmoqlar chiqadi: 1. Ko‘krakning yuqorigi arteriyasi (**a. thoracica superior**) tarmoqlari I—II qovurg‘a oralig‘iga yo‘naladi. U qovurg‘alararo mushaklar va omrov osti, katta, kichik ko‘krak, oldingi tishsimon mushaklarga tarmoqlar beradi.

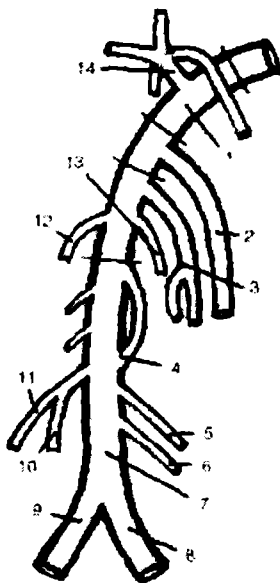
2. Ko‘krak qafasi va akromion o‘simtasi arteriyasi (**a. thoraco-acromialis**) kichik ko‘krak mushagining yuqori chekkasi sohasida boshlanib, to‘rtta tarmoqqa bo‘linadi: akromion tarmog‘i (**r. acromialis**) akromion — o‘mrov bo‘g‘imi, qiaman yelka bo‘g‘imi haltasini qon bilan ta‘minlaydi; o‘mrov tarmog‘i (**r. clavicularis**) o‘mrov suyagi va o‘mrov osti mushagini qon bilan ta‘minlaydi; deltasimon tarmog‘i (**r. deltoideus**) deltasimon va katta ko‘krak mushagi va ularni qoplagan terini qon bilan ta‘minlaydi; ko‘krak tarmoqlari (**rr. pectorales**) katta va kichik ko‘krak mushaklarini qon bilan ta‘minlaydi.

Qo‘ltiq osti arteriyasining ikkinchi qismi, ko‘krak uchburchagi sohasida, undan ko‘krakning lateral arteriyasi (**a. thoracica lateralis**) chiqib oldingi tishsimon mushakni tashqi yusasi bo‘ylab pastga yo‘nalib, uni qon bilan ta‘minlaydi. Undan sut bezlariga **rr. mammaria lateralis** chiqadi.

Uchinchi qism ko‘krak osti uchburchagi sohasida quyidagi arteriyalar chiqadi:

92-rasm. Qo‘ltiq osti va yelka arteriyalari. 1-a. axillaris; 2-r. deltoideus; 3-r. acromialis; 4-a. thoraco acromialis; 5-r. pectoralis; 6-a. thoracica lateralis; 7-a. thoracodorsalis; 8-a. circumflexa scapulae; 9-a. subscapularis; 10-a. circumflexa humeri posterior; 11-a. circumflexa humeri anterior; 12-a. profunda brachii; 13-a. collateralis ulnaris superior; 14-a. brachialis.





93-rasm. Qo'ltiq osti va yelka arteriyasi tarmoqlari. 1-a.axillaris; 2-a.thoracica lateralis; 3-a.subscapularis; 4-a.profunda brachii; 5-a.collateralis ulnaris superior; 6-a.collateralis ulnaris inferior; 7-a.brachialis; 8-a.ulnaris; 9-a.radialis; 10-a.collateralis media; 11-a. collateralis radialis; 12-a.circumflexa posterior humeri; 13-a.circumflexa anterior humeri; 14-a.thoracoacromialis

4. Kurak osti arteriyasi (**a. subscapularis**) qo'ltiq osti arteriyasining eng yirik tarmog'i bo'lib ikkiga bo'linadi: a) ko'krak orqa arteriyasi (**a. thorocodorsalis**) kurakning lateral chekkasi bo'ylab yo'nalib, oldingi tishsimon, kurak osti, katta yumaloq va orqaning serbar mushagini qon bilan ta'minlaydi; b) kurak suyagini aylanib o'tuvchi arteriya (**a. circumflexa scapulae**) uch tomonli teshik orqali kurakning orqa yuzasiga o'tib, kurak qirrasida ustidagi, kurak qirrasida ostidagi, kichik yumaloq mushaklarni va shu soha terisini qon bilan ta'minlaydi.

5. Yelka suyagini oldidan aylanib o'tadigan arteriya (**a. circumflexa humeri anterior**) yelka suyagining xirurgik bo'ynini oldidan aylanib o'tib, yelka bo'g'imi va deltasimon mushakka tarqaladi.

6. Yelka suyagini orqadan aylanib o'tadigan arteriya (**a. circumflexa humeri posterior**) to'rt tomonli teshik orqali kurakni orqa yuzasiga o'tib, oldingi shu nomli arteriya bilan anastomoz hosil qilib yelka bo'g'imini va uning atrofida joylashgan mushaklarni qon bilan ta'minlaydi.

Yelka arteriyasi

Yelka arteriyasi (**a. brachialis**) qo'ltiq osti arteriyasining bevosita davomi (93-rasm) bo'lib, katta ko'krak mushagining pastki chekkasi sohasida boshlanadi. Yelka sohasida yelka arteriyasi sulcus **bicipitalis medialis** bo'ylab tirsak chuqurchasiga boradi. Bu chuqurchada bilak suyagi bo'yni sohasida bilak va tirsak arteriyalariga bo'linadi. Yelka arteriyasidan quyidagi tarmoqlar chiqadi:

1. **R. muscularis** yelka mushaklariga.

2. Yelkaning chuqur arteriyasi (**a. profunda brachii**) bilak nervi bilan yelka-mushak kanalida yo'nalib, yelka suyagi va mushaklariga aa. **nutricae humeri, r.deltoideus et r. muscularis** tarmoqlarini berib, ikki shoxga bo'linadi. Uning tarmoqlaridan birinchisi o'rta yonlanma arteriya (**a. collateralis media**) yelkaning uch boshli mushagiga tarmoqlar berganidan so'ng orqa tirsak egatidan o'tib orqaga qaytuvchi suyaklararo arteriya (**a. interossea recurrens**) bilan anastomozlashadi. Ikkinchi tarmog'i bilak tomondagi yonlama arteriya

(**a.collateralis radialis**) oldingi lateral tirsak egati bo'ylab yo'nalib orqaga qaytuvchi bilak arteriyasi (**a. recurrens radialis**) bilan anastomozlashadi.

3. Tirsak tomondagi yuqori yonlama arteriya (**a. collateralis ulnaris superior**) yelkaning o'rta qismidan boshlanib, tirsak nervi bilan medial orqa tirsak egatidan o'tib orqaga qaytuvchi tirsak arteriyasini (**a. recurrens ulnaris**) orqa shoxi bilan anastomozlashadi.

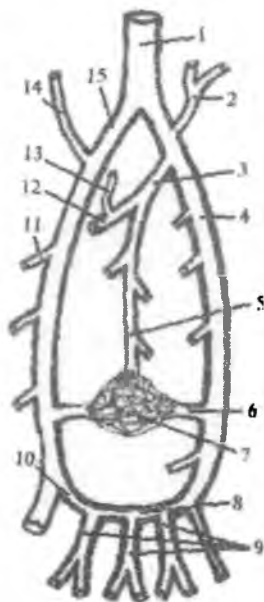
4. Tirsak tomondagi pastki yonlama arteriya (**a. collateralis ulnaris inferior**) yelka suyagining medial o'simtasi sohasidan boshlanadi.

Yelka mushagining oldingi yuzasida medial tomonga yo'nalib, orqaga qaytuvchi tirsak arteriyasining oldingi shoxi bilan anastomozlashadi. Bu yonlama arteriyalarning barchasi tirsak bo'g'imi atrofida arterial to'r hosil qilishda ishtirok etadi. Ular shu bo'g'imni, uning atrofidagi mushaklar va terini qon bilan ta'minlaydi.

Bilak va qo'l panjasi arteriyalari

Bilak arteriyasi (**a. radialis**) (94-rasm) yelka arteriyasining bevosita davomi bo'lib, yumaloq pronator va yelka-bilak mushaklari o'rtasidan pastga yo'naladi. Bilakning pastki qismida fassiya va teri ostida joylashgan bo'lib, bu sohada pulsni aniqlanadi. Bilakning pastki qismida arteriya bilak suyagi bigizsimon o'simtasini aylanib qo'l kaftining orqa tomoniga o'tadi. Keyin u birinchi kaft suyagi oralig'i orqali bosh barmoqni aylanib yana kaftga qaytadi. Kaftda bilak arteriyasi tirsak arteriyasining chuqur kaft tarmog'i bilan anastomozlashib, kaftning chuqur arterial ravog'ini hosil qiladi.

Bilak arteriyasidan quyidagi tarmoqlar chiqadi: 1. Mushak tarmoqlari (**r. muscularis**) arteriyaning bor bo'yicha chiqib atrofidagi mushaklarni qon bilan ta'minlaydi. 2. Bilak sohasidagi orqaga qaytuvchi arteriya (**a. recurrens radialis**) bilak arteriyasining boshlang'ich qismidan boshlanadi. Yuqoriga va lateral tomonga yo'nalib, oldingi lateral bilak egatida **a. collateralis radialis** bilan anastomozlashadi. 3. Kaft ustining kaft tarmog'i (**r. carpeus**



94-rasm. Bilak arteriyalari chizmasi.

1-a.brachialis; 2-a.recurrens ulnaris; 3-a. interossea communis; 4-a.ulnaris; 5-a. interossea anterior; 6-r.carpeus palmaris; 7-rete carpi palmare; 8-arcus palmaris superficialis; 9-a.digitalis palmaris communis; 10-r.palmaris superficialis a.radialis; 11-r. muscularis; 12-a.interossea posterior; 13-a. interossea recurrens; 14-a.recurrens radialis; 15-a.radialis.

palmaris) bilak arteriyasidan bilakning distal qismida boshlanib medial tomonga yoʻnaladi va tirsak arteriyasining shu nomli shoxi bilan anastomozlashib kaft ustining kaft tomondagi toʻrini (**rete carpi palmare**) hosil qiladi. 4. Kaft ustining orqa tarmogʻi (**r. carpeus dorsalis**) bilak arteriyasidan kaftning orqasida boshlanib, medial tomonga yoʻnaladi va tirsak arteriyasining shu nomli tarmogʻi bilan anastomozlashib kaft ustining orqa toʻrini (**rete carpi dorsale**) hosil qiladi. 5. Kaftning yuza shoxi (**r. palmaris superficialis**) tenor mushaklari orasida tirsak arteriyasi uchi bilan anastomozlashib, kaftning yuza ravogʻini (**arcus palmaris superficialis**) hosil qiladi. 6. Qoʻl kaftining orqa yuzasida bilak arteriyasidan kaft orqa yuzasining I arteriyasi (**a. metacarpea dorsalis prima**) chiqib bosh barmoqni ikkala yuzasi va koʻrsatkich barmoqni bilak tomonini qon bilan taʼminlaydi. 7. Qoʻl kaftida undan bosh barmoq arteriyasi (**a. princeps pollicis**) chiqib boshi barmoqni ikkala tomoni va koʻrsatkich barmoqning lateral tomonini qon bilan taʼminlovchi uchta **a. digitales palmaries** ga boʻlinadi.

Tirsak arteriyasi (**a. ulnaris**) tirsak chuqurchasidan yumaloq pronator mushagi ostidan oʻtgach, oʻz nomidagi nerv bilan tirsak egati boʻylab yuza va chuqur barmoqlarni bukuvchi mushaklar oʻrtasida pastga tushadi. Keyin **canalis carpi ulnaris** orqali kaftga oʻtadi va kaftning yuza ravogʻini hosil qilishda ishtirok etadi. Tirsak arteriyasidan quyidagi tarmoqlar chiqadi:

1. Tirsak sohasidagi orqaga qaytuvchi arteriya (**a. recurrens ulnaris**) tirsak arteriyasining boshlanish sohasidan chiqib ikki shoxga boʻlinadi. Oldingi shox (**r. anterior**) yuqoriga koʻtarilib, tirsak tomondagi pastki yonlama arteriya bilan anastomozlashadi. Orqa shox (**r. posterior**) tirsak boʻgʻimining orqa yuzasiga yoʻnalib, tirsak tomondagi ustki yonlama arteriya bilan anastomozlashadi.

2. Suyaklararo umumiy arteriya (**a. interossea communis**) qisqa poya boʻlib oldingi va orqa suyaklararo arteriyalarga boʻlinadi. Oldingi suyaklararo arteriya (**a. interossea anterior**) suyaklararo pardaning oldingi yuzasi boʻylab yoʻnalib, kvadrat pronatorning yuqori chekkasigacha borib oldingi kaft usti toʻriga qoʻshiladi. Uning tarmoqlari suyaklararo pardani teshib oʻtib, orqa kaft usti toʻriga qoʻshiladi. Bu arteriyaning tarmoqlari bilak, tirsak suyaklari va mushaklarni qon bilan taʼminlaydi. Orqa suyaklararo arteriya (**a. interossea posterior**) suyaklararo pardani teshib oʻtib, bilakning yozuvchi mushaklari oʻrtasidan pastga tushadi va ularni qon bilan taʼminlab orqa kaft usti toʻrini (**rete carpi dorsale**) hosil qilishda ishtirok etadi. Orqa suyaklararo arteriyadan chiqqan orqaga qaytuvchi suyaklararo arteriya (**a. recurrens interossea**) yuqoriga koʻtarilib, oʻrta yonlama arteriya bilan anastomozlashadi. Yuqoridagi orqaga qaytuvchi arteriyalarning barchasi tirsak boʻgʻimi atrofida arterial toʻr hosil qilishda ishtirok etadi.

3. Kaft ustining kaft tarmogʻi (**r. carpeus palmaris**) bilak arteriyasining shu nomli shoxi va oldingi suyaklararo arteriya shoxlari bilan birga **rete carpi palmare** ni hosil qilib, kaft usti suyaklari oʻrtasidagi boʻgʻimlarni qon bilan taʼminlaydi.

4. Kaft ustining orqa arteriyasi (**r. carpeus dorsalis**) bilak arteriyasining shu nomli shoxi, oldingi va orqa suyaklararo arteriyalarning shoxlari bilan birga **rete carpi dorsale** ni hosil qiladi.

5. Kaftning chuqur arteriyasi (**a. palmaris profundus**) tirsak arteriyasidan no'xatsimon suyak yonida boshlanib, kichik barmoq tepaligi mushaklarini va ular ustidagi terini qon bilan ta'minlaydi, uchi esa bilak arteriyasi bilan qoshilib, chuqur kaft ravog'ini hosil qiladi.

Tirsak arteriyasi bola hayotining birinchi besh yilida bilak artcriyasiga nisbatan tez o'sadi.

Qo'l panjasida bilak va tirsak arteriyalarining tarmoqlaridan hosil bo'lgan to'r va ravoqlardan chiqqan arteriyalar joylashgan.

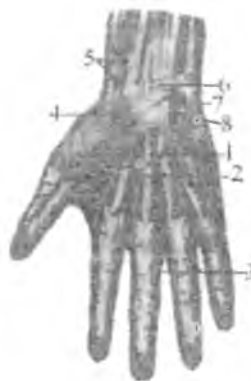1. Kaft ustining orqa to'ridan (**rete carpi dorsalis**) 3-4 **aa. metacarpeae dorsales** lar chiqib suyaklararo mushaklar bo'ylab pastga tushadi. Ular barmoqlar asosida har biri ikkitadan **aa. digitales dorsales** ga bo'linib, II—IV barmoqlarning bir-biriga qaragan yuzalari bo'ylab tirnoq falangalari asosigacha boradi.

2. Kaft ustining kaft to'ri (**rete carpi palmare**) shoxlari bilak-kaft oldi va kaft usti suyaklararo bo'g'imlarni qon bilan ta'minlaydi.

Qo'l panjasining kaft yuzasida yuza va chuqur arteriya ravoqlari joylashgan.

1. Qo'l kaftining yuza ravog'i (**arcus palmaris superficialis**) tirsak arteriyasining uchi bilan bilak arteriyasining yuza kaft tarmog'ining qo'shilishidan hosil bo'ladi (95-rasm). Bu ravoq kaft aponevrozi ostida joylashgan bo'lib, undan to'rtta umumiy kaft barmoq arteriyalari (**aa. digitales palmaris communes**) chiqadi. Ular pastga tomon yo'nalib, uchta kaft-barmoq bo'g'imi yaqinida ikkitadan xususiy barmoq arteriyalariga (**aa. digitales palmaris propriae**) bo'linib II—V barmoqlarning bir-biriga qaragan yuzalariga tarqaladi. To'rtinchi arteriya nisbatan kichik bo'lib, V barmoqning tirsak suyagi tomondagi yuzasiga tarqaladi.

2. kaftining chuqur ravog'i (**arcus palmaris profundus**) bilak arteriyasining uchi bilan tirsak arteriyasining chuqur kaft tarmog'i qo'shilishidan hosil bo'ladi. Bu ravoq suyaklararo mushaklarning ustida yotadi. Undan uchta **aa. metacarpeae palmaris** chiqadi. Ular suyaklararo mushaklarni qon bilan ta'minlab, kaft-barmoq bo'g'imi yaqinida **a. digitalis palmaris communis** ga qo'shilib kctadi. **A. a. metacarpeae palmaris** dan chiqqan uchta teshib o'tuvchi arteriya suyaklararo mushaklarni teshib, o'tib **aa. metacarpeae dorsales** lar bilan anastomozlashadi.



95-rasm. Qo'l kafti arteriyalari. Yuza kaft ravog'i. 1-arcus palmaris superficialis; 2-aa. digitales palmares communes; 3-aa. metacarpeae palmares; 4-aa. digitales palmares propriae; 5-r. palmaris superficialis a. radialis; 6-a. radialis; 7-retinaculum flexorum; 8-a. ulnaris.

Pastga tushuvchi aorta

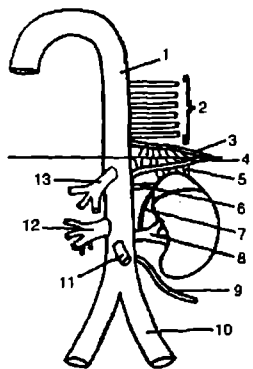
Pastga tushuvchi aorta (**aorta decedens**), aortaning eng uzun qismi. U ko'krak va qorin qismlariga bo'linadi. Pastga tushuvchi aorta bolalarda IV ko'krak umurtqasi sohasidan boshlanib, umurtqa pog'onasi bo'ylab V bel umurtqasi sohasigacha tushadi. Yangi tug'ilgan chaqaloq aortasi diametri 18—20 mm bo'lsa, balog'at davrida 4 sm ga yetadi. Bu davrda pastga tushuvchi aortaning ko'krak qismi qorin qismiga nisbatan tez o'sadi.

Aortaning ko'krak qismi

Pastga tushuvchi aortaning ko'krak qismi (**aorta thoracica**) ko'krak qafasida orqa ko'ks oraliq'ida yotadi. Undan ko'krak qafasi devoriga boruvchi pariyetal va ichki a'zolarga boruvchi visserai tarmoqlar chiqadi.

Ko'krak aortasining pariyetal tarmoqlari quyidagilar: 1. Qovurg'alararo orqa arteriyalar (**a. intercostalis posteriores**) 10 juft (96-rasm) bo'lib, III—XII qovurg'alar oraliq'ida, qovurg'a egatida tashqi va ichki qovurg'alararo mushaklar o'rtasida yotadi. Bu arteriyalar qovurg'alararo mushaklarni, qovurg'ani va ko'krak terisini qon bilan ta'minlaydi. Orqa qovurg'alararo arteriyalardan qovurg'a boshining pastki chekkasida orqa mushaklar va terisiga orqa tarmoq (**r. dorsalis**), undan umurtqalararo teshik orqali kirib orqa miya va uning pardalarini qon bilan ta'minlovchi orqa miya tarmog'i (**r. spinalis**) chiqadi. Orqa qovurg'alararo arteriyaning lateral va medial teri shoxlari (**rr. cutanei medialis et lateralis**) ko'krak va qorin terisini qon bilan ta'minlaydi. Bundan tashqari, IV—VI qovurg'alararo arteriyalardan sut bezlari tarmoqlari (**rr. mammae lateralis**) ham chiqadi. XII orqa qovurg'alararo arteriya XII qovurg'a ostida yotgani uchun qovurg'a osti arteriyasi (**a. subcostalis**) deb ataladi. X—XII orqa qovurg'alararo arteriyalar qorin qiyshiq mushaklari orasidan o'tib, qorin ustining ustki arteriyasi tarmoqlari bilan anastomozlashadi.

2. Diafragmaning ustki arteriyasi (**a. phrenicae superioris**) juft, aortadan diafragmaning ustida boshlanib, uning bel qismini va uni qoplagan pariyetal plevrani qon bilan ta'minlaydi.



Ko'krak aortasining visseral tarmoqlari

1. Bronx tarmoqlari (**rr. bronchiales**) 2—3 ta bo'lib, bronxlar devorini va o'pka to'qimasini qon bilan ta'minlaydi.

96-rasm. Ko'krak va qorin aortasi tarmoqlari. 1-pastga tushuvchi aorta; 2-a.intercostales posterioris; 3-a.phrenica superior; 4-a.phrenica inferior; 5-aa. suprarenales superioris; 6-a.suprarenalis media; 7-a. suprarenalis inferior; 8-a.renalis; 9-a.testiculars; 10-a.iliaca communis sinistra; 11-a.mesenterica inferior; 12-a.mesenterica superior; 13-truncus coeliacus.

2.. Qizilo'ngach tarmoqlari (rr. **esophageales**) 1—5 ta bo'lib, aortaning turli sohalaridan boshlanib, qizilo'ngach devorini qon bilan ta'minlaydi.

3. Perikard tarmoqlari (rr. **pericardiaci**) perikardni qon bilan ta'minlaydi.

4. Ko'ks oralig'i tarmoqlari (rr. **mediastinales**) orqa koks oralig'i biriktiruvchi to'qimasini, limfa tugunlarini qon bilan ta'minlaydi.

Aortaning qorin qismi

Aortaning qorin qismi (**pars abdominalis aortae**) ko'krak aortasining bevosita davomi bo'lib, bel umurtqalari oldida joylashadi. U XII ko'krak umurtqasi sohasida boshlanadi. IV bel umurtqasi sohasida qorin aortasi aorta bifurkatsiyasini (**bifurcatio aortica**) hosil qilib ikkita umumiy yonbosh arteriyasiga bo'linadi. Aortaning o'zi ingichka o'rta dumg'aza arteriyasi (**a. sacralis media**) bo'lib, dumg'aza suyagining chanoq yuzasidan pastga kichik chanoqqa qarab yo'naladi.

Yangi tug'ilgan chaqaloqda qorin aortasining boshlanish joyi XI ko'krak umurtqasi sohasida bo'lib, ikkinchi bolalik davrida XII ko'krak umurtqasining o'rtasiga, o'spirinlik davrida XII ko'krak umurtqasining pastki 1/3 gacha tushadi. Qorin aortasining uzunligi yangi tug'ilgan chaqaloqda 5 sm, diametri 5,5—6,8 mm bo'ladi. Yoshga qarab uning uzunligi o'zgarib, erta bolalik davrida 7 sm, bolalikning birinchi davri oxirida 8 sm, bolalikning ikkinchi davrida 9,5 sm, o'smirlik davrida 12,5 sm bo'ladi.

Aortaning qorin qismidan pariyetal va visseral tarmoqlar chiqadi.

Qorin aortasining pariyetal tarmoqlari

1. Diafragmaning pastki arteriyasi (**a. phrenica inferior**) juft, diafragmaning ostidan chiqib diafragma pastki yuzasiga tarqaladi. Undan buyrak usti beziga 24 tagacha yuqori buyrak usti bezi arteriyalari (**a. suprarenalis superiores**) chiqadi. Ular buyrak usti bezining yuqori qismiga tarqaladi. Yuqori buyrak usti arteriyalarining kengligi bolalikning ikkinchi va balog'at davrlarida sezilarli o'sadi.

2. Bel arteriyalari (**aa. lumbales**) (4 juft) segmentar yo'nalib qorin mushaklariga boradi. Ulardan orqaning bel sohasi mushaklari va teriga orqa tarmoqlar (**r. dorsalis**) chiqadi. Orqa tarmoqdan o'z navbatida umurtqalararo teshikdan o'tib, orqa miyaga kiruvchi orqa miya shoxlari (**r. spinalis**) chiqadi.

Qorin aortasining visseral tarmoqlari

Qorin aortasining visseral tarmoqlari juft va toq tarmoqlarga bo'linadi.

Qorin aortasining juft visseral tarmoqlariga buyrak usti bezining o'rta arteriyasi, buyrak arteriyasi va moyak (tuxumdon) arteriyasi kiradi.

1. Buyrak usti bezining o'rtta arteriyasi (**a. suprarenalis media**) I bel umurtqasi sohasida boshlanib, buyrak usti bezi darvozasiga kiradi. Bu arteriya yuqori va pastki buyrak usti bezi arteriyalari bilan anastomozlashadi.

2. Buyrak arteriyasi (**a. renalis**) I–II bel umurtqalari sohasida boshlanib, buyrak darvozasidan kirib oldingi shox (**r. anterior**) va orqa shoxga (**r. posterior**) bo'linadi. Oldingi shox quyidagi tarmoqlarga bo'linadi: a) buyrakning yuqori segment arteriyasi (**a. segmenti superioris**); b) buyrakning oldingi yuqori segment arteriyasi (**a. segmenti anterioris superioris**); d) buyrakning oldingi pastki segment arteriyasi (**a. segmenti anterioris inferioris**); e) buyrakning pastki segment arteriyasi (**a. segmenti inferioris**). Orqa shoxdan buyrakning orqa segment arteriyasi (**a. segmenti posterioris**) chiadi. O'ng buyrak arteriyasi pastki kovak venaning orqasidan o'tadi. Buyrak arteriyasidan buyrak usti bezining pastki arteriyasi (**a. suprarenalis inferior**) va siydik yo'li tarmoqlari (**rr. ureterici**) chiqadi. Buyrak arteriyasi bolada buyrakning joylashishiga qarab qiyshiq yo'nalgan bo'ladi. Buyrak o'z joyiga turganidan keyin gorizontol holatni oladi.

3. Moyak (tuxumdon) arteriyasi (**a. testicularis**) (**a. ovarica**) ingichka uzun arteriya bo'lib, buyrak arteriyasidan pastroqdan boshlanadi. Erklarda moyak arteriyasi chov kanalidan o'tib, urug' tizimchasi tarkibida moyakka boradi. Undan siydik yo'lga (**rr. ureterici**) va moyak ortig'iga (**rr. epididymalis**) chiqadi. Moyak arteriyasi urug' olib ketuvchi nay va kremaster arteriyalari bilan anastomozlashadi. Ayollarda tuxumdon arteriyasi tuxumdonni osiltirib turuvchi boylami tarkibida tuxumdonga boradi. Undan siydik yo'lga (**rr. ureterici**) va bachadon nayiga (**rr. tubarii**) chiqadi. Tuxumdon arteriyasi bachadon arteriyasining tuxumdon shoxi bilan anastomozlashadi.

Qorin aortasining toq tarmoqlari

Qorin aortasining toq visseral tarmoqlariga qorin poyasi, ustki va pastki ichaktutqich arteriyalari kiradi. Ular qorin bo'shlig'ida joylashgan toq a'zolari qon bilan ta'minlaydi. I. Qorin poyasi (**truncus coeliacus**) uzunligi 1,5–2 sm bo'lib. aortaning (97-rasm) oldingi yuzasidan XII ko'krak umurtqasi sohasida boshlanadi. Me'da osti bezining yuqori chekkasida uchta: me'daning chap, umumiy jigar va taloq arteriyasiga bo'linadi. (Uni Xaller uch oyoqchasi, **tripus Halleri** ham deb ataladi.) Qorin poyasi yangi tug'ilgan chaqaloqda nisbatan uzun (10 mm) va ingichka (2 mm) bo'ladi.

1. Chap me'da arteriyasi (**a. gastrica sinistra**) chapgga va yuqoriga me'daning kirish qismiga yo'nalib, me'daning kichik egriligi bo'ylab yotadi. Uning tarmoqlari me'daning oldingi va orqa devoriga tarqalib, o'ng me'da arteriyasi bilan anastomoz hosil qiladi. Chap me'da arteriyasidan qizilo'ngachning qorin qismiga qizilo'ngach tarmoqlari (**rr. esophageales**) chiqadi.

2. Umumiy jigar arteriyasi (**a. hepatica communis**) o'ng tomonga yo'nalib, ikkiga: xususiy jigar arteriyasi va me'da o'n ikki barmoq ichak arteriyasiga bo'linadi. Xususiy jigar arteriyasi (**a. hepatica propria**) jigar-o'n ikki barmoq

ichak boylami ichida jigar darvozasiga borib, o'ng va chap shoxga (**r. dexter et sinister**) bo'linadi. O'ng shoxdan o't pufagi arteriyasi (**a. cystica**) chiqadi. Xususiyl jigar arteriyasidan me'daning kichik egriligini qon bilan ta'minlovchi o'ng me'da arteriyasi (**a. gastrica dextra**) chiqib, chap me'da arteriyasi bilan anastomozlashadi.

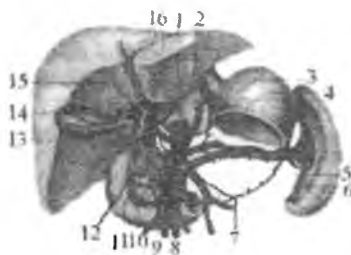
Me'da o'n ikki barmoq ichak arteriyasi (**a. gastroduodenalis**), o'z navbatida, o'ng me'da-charvi va me'da osti bezi o'n ikki barmoq ichakning ustki arteriyasiga bo'linadi. O'ng me'da-charvi arteriyasi **a. gastromentalis**

dextra me'daning katta egriligi bo'ylab chap tomonga yo'nalib, chap me'da-charvi arteriyasi bilan anastomozlashadi. Undan me'daga me'da tarmoqlari (**rr. gastrici**) va katta charviga charvi tarmoqlari (**rr. omentalis**) chiqadi. Me'da osti bezi o'n ikki barmoq ichakning oldingi va orqadagi ustki arteriyalari (**a. pancreaticoduodenales superiores anterior et posterior**) o'n ikki barmoq ichakka (**rr. duodenales**) va me'da osti bezining boshiga (**rr pancreatici**) tarmoqlarini beradi.

3. Taloq arteriyasi (**a. lienalis**) me'da osti bezining ustki qirrasi bo'ylab yo'nalib me'da osti beziga pankreatik tarmoqlar (**rr. pancreatici**), me'da tubiga bir nechta me'daning qisqa arteriyalarini (**a. gastrica breves**) bergach, taloqqa yo'naladi. Taloq darvozasida u shoxlanib taloq parenximasiga tarqaladi. Taloq darvozasida taloq arteriyasi yoki uning tarmoqlaridan chiqqan chap me'da-charvi arteriyasi (**a. gastromentalis sinistra**) me'daning katta egriligi bo'ylab o'ng tomonga yo'naladi. U me'daga me'da tarmoqlari (**rr gastrici**) va katta charviga charvi tarmoqlarini (**rr. omentalis**) beradi va o'ng me'da-charvi arteriyasi bilan anastomoz hosil qiladi.

II. Yuqori tutqich arteriyasi (**a. mesenterica superior**) qorin aortasidan me'da osti bezi tanasi orqasida XII ko'krak I bel umurtqasi sohasida boshlanadi. Me'da osti bezi boshi bilan o'n ikki barmoq ichakning pastki qismi o'rtasidan o'tib, ingichka ichak ichak tutqichi ichiga kiradi. Undan quyidagi tarmoqlar chiqadi:

1. Me'da osti bezi-o'n ikki barmoq ichakning pastki arteriyalari (**aa. pancreaticoduodenales inferiores**) yuqorigi tutqich arteriyasini boshlanish joyidan 2 sm pastroqdan boshlanib, oldingi (**r. anterior**) va orqa (**r. posterior**) shoxga bo'linadi. U me'da osti bezini boshi va o'n ikki barmoq ichakni qon bilan ta'minlaydi va shu nomdagi yuqorigi arteriya bilan anastomozlashadi.



97-rasm. Qorin poyasi va uning tarmoqlari. Darvoza vena va uning irmoqlari. 1-truncus coeliacus; 2-a.gastrica sinistra; 3-a.gastrica dextra; 4-a.lienalis; 5-v.lienalis; 6-a.gastroepiploicasinistra; 7-v.mesenterica inferior; 8-a.mesenterica superior; 9-v. mesenterica superior; 10-a. gastroepiploica dextra; 11-v.portae; 12-a.pancreaticoduodenalis superior; 13-a. gastroduodenalis; 14-a. cystica; 15-a.hepatica propria; 16-a. hepatica communis.

2. Och va yonbosh ichak arteriyalari (**aa. jejunales et ileales**) 12-18 ta. Ular ingichka ichak ichaktutqichi ichida ravoqsimon anastomozlar hosil qilib, ingichka ichak qovuzloqlarini qon bilan ta'minlaydi.

3. Yonbosh-chambar ichak arteriyasi (**a. ileocolica**) pastga va o'ngga ko'richak tomonga yo'naladi. U tarmoqlarga bo'linib, yonbosh ichakning oxirgi qismi va ko'richakni qon bilan ta'minlaydi. Undan chuvalchangsimon o'simtaga chuvalchangsimon o'simta arteriyasi (**a. appendicularis**), ko'tariluvchi chamber ichakka ko'tariluvchi arteriya (**a. ascendens**) chiqadi.

4. O'ng chamber ichak arteriyasi (**a. colica dextra**) oldingi arteriyadan yuqoriroqdan boshlanib, o'ng tomonga ko'tariluvchi chamber ichakka yo'naladi. U ko'tariluvchi chamber ichakni qon bilan ta'minlab, yonbosh-chambar ichak arteriyaning ko'tariluvchi tarmog'i va o'rta chamber ichak arteriyasi bilan anastomoz hosil qiladi.

5. O'rta chamber ichak arteriyasi (**a. colica media**) o'ng chamber ichak arteriyasidan yuqoriroqdan boshlanib, yuqoriga ko'ndalang chamber ichakka yo'naladi. Bu arteriya ikki tarmoqqa bo'linadi. Uning o'ng tarmog'i ko'tariluvchi chamber ichakning oxirgi qismi va ko'ndalang chamber ichakning o'ng qismini qon bilan ta'minlaydi va o'ng chamber ichak arteriyasi bilan anastomoz hosil qiladi. Chap tarmog'i ko'ndalang chamber ichakning chap qismini qon bilan ta'minlab, chap chamber ichak arteriyasi bilan anastomoz hosil qiladi.

Yangi tug'ilgan chaqaloqning yuqorigi tutqich arteriyasi diametri 2,5—3 mm bo'lib, uning diametri erta bolalik davri oxirida ikki marta, birinchi bolalik davri oxirida esa yangi tug'ilgan chaqaloqqa nisbatan 4,4 marta kattalashadi.

III. Pastki tutqich arteriyasi (**a. mesenterica inferior**) qorin aortasining chap yuzasidan III bel umurtqasi sohasida boshlanib, qorinpardaning orqasida pastga va chap tomonga yo'naladi. Undan quyidagi tarmoqlar chiqadi:

1. Chamber ichakning chap arteriyasi (**a. colica sinistra**) ko'ndalang chamber ichakni chap qismini va tushuvchi chamber ichakni qon bilan ta'minlaydi. Bu arteriya chamber ichakning o'rta arteriyasi bilan anastomozlashadi. Chamber ichak arteriyalarining o'zaro anastomozlashuvidan chamber ichak chekkasi bo'ylab joylashgan Riolan arterial ravog'i hosil bo'ladi.

2. Sigmoidal ichak arteriyasi (**a. sigmoidea**) 2—3 ta, chap va pastga sigmoidal ichakka qarab yo'nalib uni qon bilan ta'minlaydi.

3. Yuqori to'g'ri ichak arteriyasi (**a. rectalis superior**) pastki tutqich arteriyasining davomi bo'lib, pastga yo'naladi va kichik chanoqqa tushib, to'g'ri ichakning yuqori hamda o'rta qismlarini qon bilan ta'minlaydi va o'rta to'g'ri ichak arteriyasi bilan anastomoz hosil qiladi. Pastki tutqich arteriyasining diametri yangi tug'ilgan chaqaloqda 1,5 – 2 mm, uzunligi 1 – 2 sm. Erta bolalik davrida ichak arteriyalari kengligi bir xil bo'lib, asosiy arteriya va ikkinchi yoki uchinchi tartibdagi tarmoqlar kengligi o'rtasidagi farq uncha katta bo'lmaydi. Ammo bola katta bo'lgani sari bu farq kattalashib boradi.

Umumiy yonbosh arteriyasi

Umumiy yonbosh arteriya pastga va tashqariga yo‘nalib, dumg‘aza-yonbosh bo‘g‘imi sohasida ichki va tashqi yonbosh arteriyasiga bo‘linadi. Bola balog‘atga yetgunicha umumiy yonbosh arteriyaining diametri o‘mrov osti arteriyasi diametridan kichik, balog‘at va o‘smirlik davrlarida u tez o‘sadi va kattaligi jihatidan o‘mrov osti va umumiy uyqu arteriyasidan katta bo‘ladi.

Ichki yonbosh arteriyasi

Ichki yonbosh arteriyasi (**a.iliaca interna**) katta bel mushagining medial tomonidan kichik chanoq bo‘shlig‘iga tushib, katta o‘tirg‘ich teshigining yuqori chekkasida kichik chanoq devori va a‘zolarini qon bilan ta‘minlovchi orqa va oldingi poyaga bo‘linadi. Uning orqa poyasidan chanoq devoriga quyidagi tarmoqlar chiqadi:

1. Yonbosh-bel arteriyasi (**a.iliolumbalis**) katta bel mushagining orqasidan lateral tomonga va orqaga yo‘nalib ikki tarmoqqa bo‘linadi: 1) bel tarmog‘i (**r.lumbalis**) katta bel, belning kvadrat mushagini qon bilan ta‘minlaydi. Undan chiqqan orqa miya tarmog‘i (**r.spinalis**) dumg‘aza kanaliga kiradi; 2) yonbosh tarmog‘i (**r.iliacus**) yonbosh mushagini va yonbosh suyagini qon bilan ta‘minlab, yonbosh suyagini aylanib o‘tuvchi chuqur arteriya bilan anastomoz hosil qiladi.

2. Lateral dumg‘aza arteriyasi (**a.sacralis lateralis**) dumg‘aza suyagi va uning atrofidagi noksimon, orqa teshikni ko‘taruvchi mushaklarni qon bilan ta‘minlaydi. Uning orqa miya tarmoqlari (**r. spinales**) oldingi dumg‘aza teshiklari orqali kirib, orqa miya pardalarini va dumg‘aza chigalini qon bilan ta‘minlaydi.

3. Dumbaning yuqori arteriyasi (**a.glutea superior**) chanoq bo‘shlig‘idan noksimon usti teshigi orqali chiqib yuza va chuqur shoxga bo‘linadi. Yuza shoxi (**r.superficialis**) dumba mushaklari va terini, chuqur shoxi (**r.profundus**) o‘rta, kichik dumba va ularning yonida joylashgan mushaklarini, chanoq-son bo‘g‘imini qon bilan ta‘minlaydi. Yopqich arteriya (**a.obturatoria**) shu nomli nerv bilan birga yopqich kanal orqali songa chiqib ikki tarmoqqa bo‘linadi. Oldingi tarmog‘i (**r.anterior**) tashqi yopqich, sonning yaqinlashtiruvchi mushaklarini va tashqi tanosil a‘zolar terisini qon bilan ta‘minlaydi. Orqa tarmog‘i (**r.posterior**) tashqi yopqich mushakni qon bilan ta‘minlashda ishtirok etadi. Undan chanoq-son bo‘g‘imi va son suyagi boshchasini qon bilan ta‘minlovchi sirka kosachasi shoxi (**r. acetabularis**) chiqadi. Bu shox son suyagi boshi boylami ichidan o‘tadi. Chanoq bo‘shlig‘ida yopqich arteriyadan chiqqan qov tarmog‘i (**r.pubicus**) son kanali halqasining medial qismida pastki qorin osti arteriyasining yopqich tarmog‘i (**r.obturatorius**) bilan anastomoz hosil qiladi. 30% holatda bu anastomoz kuchli rivojlangan bo‘lib, yopqich tarmoq kattalashadi va churrada jarrohlik aralashuvida jarohatlanishi mumkin. Shuning uchun uni o‘lim toji (**corona mortis**) deb ataladi.

4. Pastki dumba arteriyasi (**a.glutea inferior**) noksimon mushak osti teshigidan ichki uyatli arteriya va o'tirg'ich nervi bilan birga chiqib, katta dumba mushagini qon bilan ta'minlaydi. Undan o'tirg'ich nervini kuzatuvchi arteriya (**a. comitans n. ishiadici**) chiqadi.

Ichki yonbosh arteriyaning oldingi poyasidan quyidagi tarmoqlar chiqadi:

1. Kindik arteriyasi (**a.umbilicalis**) homila davrida qorin devorining orqa yuzasi bo'ylab kindikkacha borib, qonning organizmdan chiqib ketishini ta'minlaydi. Katta odamda u medial kindik boylamiga (**lig. umbilicale mediale**) aylanib ketadi. Uning boshlang'ich qismi arteriya holida qolib, undan siydik qopining yuqorigi arteriyasi (**a. vesicales superiores**) chiqib qovuqning yuqori qismini qon bilan ta'minlaydi. Undan siydik yo'lining pastki qismiga siydik yo'li tarmoqlari (**rr. uretrici**) va urug' olib ketuvchi nay arteriyasi (**a. ductus deferens**) chiqadi.

2. Qovuqning pastki arteriyasi (**a. vesicalis inferior**) qovuq tubini, erkaklarda urug' pufakchalari va prostata bezini (**rr.prostatici**), ayollarda qinni qon bilan ta'minlaydi.

3. Bachadon arteriyasi (**a. uterina**) kichik chanoq bo'shlig'iga tushib, siydik yo'li bilan kesishadi va bachadonning keng boylami ichida bachadon bo'ynigacha boradi. Undan qinga (**a. vaginalis**) bachadon nayiga (**r.tubarius**), tuxumdonga (**r.ovaricus**) tarmoqlar chiqadi. Tuxumdon tarmog'i qorin aortasidan chiquvchi tuxumdon arteriyasi bilan anastomoz hosil qiladi.

Qinning xususiy arteriyasi (**a.vaginalis**) qinni qon bilan ta'minlaydi.

4. O'rta to'g'ri ichak arteriyasi (**a.rectalis media**) to'g'ri ichakning ampula qismini, orqa teshikni ko'taruvchi mushakni, erkaklarda urug' pufakchalari va prostata bezini (**rr.prostatici**), ayollarda esa qinni (**rr.vaginalis**) qon bilan ta'minlaydi. Yuqori va pastki to'g'ri ichak arteriyalari bilan anastomoz hosil qiladi.

5. Ichki tanosil arteriyasi (**a.pudenda interna**) chanoq bo'shlig'idan noksimon mushak osti teshigidan chiqib, o'tirg'ich o'simtasini aylanib o'tib, kichik o'tirg'ich teshigi orqali o'tirg'ich-to'g'ri ichak chuqurchasiga kiradi. Bu yerda undan to'g'ri ichakning pastki qismiga va tashqi teshikka pastki to'g'ri ichak arteriyasi (**a.rectalis inferior**) chiqadi. Keyin u oraliqqa (**r. perinealis**) erkaklarda erlik olati piyozchasiga (**a.bulbi penis**), olat, g'ovak tanasini erlik olatining dorsal va chuqur arteriyalari (**aa. profunda et dorsalis penis**) bo'lib qon bilan ta'minlaydi. Ayollarda **a.bulbi vestibuli** bo'lib qin dahlizi piyozchasini, oxirgi shoxi esa **a. profunda et dorsalis clitoridis** bo'lib, klitorni qon bilan ta'minlaydi.

Tashqi yonbosh arteriyasi

Tashqi yonbosh arteriyasi (**a. iliaca externa**) umumiy yonbosh arteriyaning bevosita davomi. U tomirli lakuna orqali songa chiqadi va son arteriyasi nomini oladi. Undan quyidagi shoxlar chiqadi:

1. Qorin ustining pastki arteriyasi (**a. epigastrica inferior**) qorin old devori orqa yuzasi bo'ylab qorin to'g'ri mushagiga qarab ko'tariladi. Qorin to'g'ri mushagi qinini teshib o'tib qorin ustining ustki arteriyasi bilan anastomozlashadi. Uning boshlang'ich qismidan qov suyagiga **r. pubicus** chiqadi. Undan erkaklarda chov kanalining ichki halqasi sohasida chiqqan **a. cremasterica** urug' tizimchasi, moyak pardalari va moyakni ko'taruvchi mushakni qon bilan ta'minlaydi. Ayollarda bachadonning yumaloq boylami arteriyasi (**a. lig. teretis uteri**) shu boylam tarkibida yo'nalib, tashqi tanosil a'zolari terisini qon bilan ta'minlaydi.

2. Yonbosh suyagini aylanib o'tuvchi chuqur arteriya (**a. circumflexa ilium profunda**) yonbosh suyagi qirasi bo'ylab orqa tomonga yo'nalib, chanoq va qorin mushaklarini, ko'tariluvchi shoxi (**r. ascendens**) esa qorin mushaklarini qon bilan ta'minlaydi. Uning shoxlari yonbosh-bel arteriyasi shoxlari bilan anastomozlashadi.

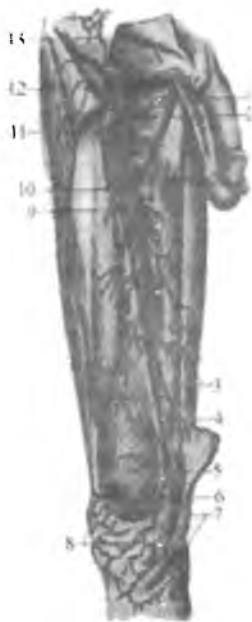Son arteriyasi

Son arteriyasi (**a. femoralis**) tashqi yonbosh arteriyaning (98-rasm) davomi. U chov boylami ostidan son venasining lateral tomoniga o'tganidan so'ng, son uchburchagi sohasida bevosita teri va fassiya ostida yotadi. Arteriya son uchburchagining pastki uchidan yaqinlashtiruvchi kanalga kirib, uning pastki teshigi orqali taqim osti chuqurchasiga chiqadi. Son arteriyasidan quyidagi tarmoqlar chiqadi:

1. Qorin ustining yuza arteriyasi (**a. epigastrica superficialis**) sonning oldingi yuzasidan yuqoriga, qorinning oldingi devoriga yo'nalib, tashqi qiyshiq mushak aponevrozining pastki qismini, teri osti yog' kletchatkasini va qorin terisini qon bilan ta'minlaydi.

2. Yonbosh suyagini aylanib o'tuvchi yuza arteriya (**a. circumflexa ilium superficialis**) chov boylami bo'ylab tashqi tomonga yonbosh suyagining oldingi yuqorigi o'simtasiga qarab yo'nalib, shu soha terisini va mushaklarini qon bilan ta'minlaydi.

3. Tashqi tanosil arteriyalari (**aa. pudenda externae**) 2 – 3 ta, **hiatus saphenus** orqali chiqib erkaklarda yorg'oq terisiga — **rr. scrotalis anterior** bo'lib, ayollarda katta uyatli lablar terisiga — **rr. labialis anterior** bo'lib tarqaladi.



98-rasm. Son arteriyasi. 1-a. femoralis; 2-a. circumflexa femoris medialis; 3-rr. musculares; 4-n. saphenus; 5-a. genus descendens; 6-a. genus superior medialis; 7-rr. articulares a. genus descendentis; 8- rete ariculare genus; 9-a. perforatens; 10-r. muscularis; 11-a. profunda femoris; 12-a. circumflexa ileum superficialis; 13-a. epigastrica superficialis.

4. Sonning chuqur arteriyasi (**a. profunda femoris**) eng yirik tarmoq bo'lib, son arteriyasining orqa yuzasidan chov boylamidan 3—4 sm pastroqdan chiqadi va sonni qon bilan ta'minlaydi. Undan quyidagi tarmoqlar chiqadi: a) sonni medial tarafdin aylanib o'tuvchi arteriya (**a. circumflexa femoris medialis**) son suyagi bo'ynini aylanib medial tomonga yo'naladi. U yuza, ko'tariluvchi, chuqur va ko'ndalang tarmoqlarga (**rr. superficialis, ascendens, profundus et transversus**) bo'linib, yonbosh-bel, taroqsimon, tashqi yopqich, noksimon, sonning kvadrat mushaklarini qon bilan ta'minlaydi.

Son suyagini o'rovchi medial arteriyaning sirka kosachasi tarmog'i (**r. acetabularis**) chanoq-son bo'g'imini qon bilan ta'minlashda ishtirok etadi; b) sonni lateral tarafdin aylanib o'tuvchi arteriya (**a. circumflexa lateralis**) ko'tariluvchi, tushuvchi va ko'ndalang tarmoqlarga (**rr. ascendens, descendens, transversus**) bo'linadi. Uning ko'tariluvchi tarmog'i (**r. ascendens**) katta dumba va serbar fassiyani taranglovchi mushaklarni qon bilan ta'minlaydi va dumba arteriyalari bilan anastomoz hosil qiladi. Pastga tushuvchi va ko'ndalang tarmoqlari (**rr. descendens et transversus**) sonning to'rt boshli va tikuvchilar mushagini qon bilan ta'minlaydi. Pastga tushuvchi shoxi son mushaklari o'rtasidan tizza bo'g'imigacha tushib taqim osti arteriyasi tarmoqlari bilan anastomoz-lashadi; d) teshib o'tuvchi arteriyalar (**aa. perforantes**) uchta. Birinchi teshib o'tuvchi arteriya taroqsimon mushakdan pastroqda, ikkinchisi kalta yaqinlashtiruvchi mushakdan pastda, uchinchisi esa uzun yaqinlashtiruvchi mushakdan pastroqda sonning orqa yuzasiga yo'nalib ikki boshli, yarimpay va yarimparda mushaklarni qon bilan ta'minlaydi. Teshib o'tuvchi arteriyalar taqim osti arteriyasi tarmoqlari bilan anastomoz hosil qiladi.

5. **R. muscularis** son arteriyasi yo'nalishida atrofdaqi mushaklarni qon bilan ta'minlaydi.

6. Tizza bo'g'imi sohasiga tushuvchi arteriya (**a. genus descendens**) son arteriyasida yaqinlashtiruvchi kanalda boshlanib, yashirin nerv bilan uning oldingi devori orqali sonning oldingi yuzasiga chiqadi. Pastga tomon yo'nalib, tizza bo'g'imiga keladi va tizza arterial to'rini hosil qilishda ishtirok etadi.

Taqim osti arteriyasi

Taqim osti arteriyasi (**a. poplitea**) son arteriyasining bevosita davomi bo'lib, taqim osti chuqurchasining boshlanish joyida son suyagini orqa tomonida yotadi. Uning qolgan qismi taqim osti mushagi ustida yotib, shu mushakning pastki chekkasida oldingi va orqa katta boldir arteriyalariga bo'linadi. Taqim osti arteriyasidan quyidagi tarmoqlar chiqadi:

1. Tizza bo'g'imini qon bilan ta'minlaydigan yuqori lateral arteriya (**a. superior lateralis genus**) son suyagining tashqi do'ngsimon o'sinta usti sohasidan boshlanadi. Uni aylanib o'tib sonning lateral keng va ikki boshli mushagini qon bilan ta'minlaydi. U tizzaning boshqa arteriyalari bilan anastomozlashib, tizza bo'g'imi to'rini hosil qilishda ishtirok etadi.

2. Tizza bo'g'imini qon bilan ta'minlaydigan yuqorigi medial arteriya (**a. superior medialis genus**) son suyagining ichki do'ngsimon o'simta usti sohasidan boshlanadi. Uni aylanib o'tib, sonning medial keng mushagini qon bilan ta'minlaydi va tizza bo'g'imi arterial to'rini hosil qilishda ishtirok etadi.

3. Tizza bo'g'imini qon bilan ta'minlaydigan o'rta arteriya (**a. genus media**) tizza bo'g'imi xaltasini orqa devoridan o'tib, xochsimon boylamlar, menisklar va sinovial burmalarni qon bilan ta'minlaydi.

4. Tizza bo'g'imini qon bilan ta'minlaydigan pastki lateral arteriya (**a. inferior lateralis genus**) uski arteriyadan 3-4 sm pastroqdan boshlanib, katta boldir suyagi tashqi do'ngsimon o'simtasini aylanib o'tib, boldir mushagining lateral boshini va tovon mushagini qon bilan ta'minlab, tizza bo'g'imi arterial to'rini hosil qilishda ishtirok etadi.

5. Tizza bo'g'imini qon bilan ta'minlaydigan pastki medial arteriya (**a. inferior medialis genus**) katta boldir suyagi ichki do'ngsimon osimtasini aylanib o'tib, boldir mushagini medial boshini qon bilan ta'minlab, boshqa arteriyalar bilan birga tizza bo'g'imi to'rini (**rete articularis genus**) hosil qilishda ishtirok etadi.

Boldir va oyoq panjasi arteriyalari

Boldirni qon bilan ta'minlashda oldingi va orqa katta boldir arteriyalari ishtirok etadi.

Oldingi katta boldir arteriyasi (**a. tibialis anterior**) taqim osti chuqurchasidan boshlanib, suyaklararo pardani teshib boldirning oldingi yuzasiga o'tadi. Suyaklararo pardaning oldingi yuzasi bo'ylab oyoq kaftiga borib, oyoq kafti usti arteriyasiga davom etadi. Oldingi katta boldir arteriyasining tarmoqlari quyidagilar:

1. Tizza bo'g'imi sohasiga qaytuvchi orqa katta boldir arteriyasi (**a. recurrens tibialis posterior**) taqim osti chuqurchasi sohasidan boshlanib, tizza bo'g'imi va taqim osti mushagini qon bilan ta'minlaydi. Tizzaning medial pastki arteriyasi bilan anastomozlashib, tizza bo'g'imi to'rini hosil qilishda ishtirok etadi.

2. Tizza bo'g'imi sohasiga qaytuvchi oldingi katta boldir arteriyasi (**a. recurrens tibialis anterior**) oldingi katta boldir arteriyasidan suyaklararo pardadan o'tgan sohada boshlanib, yuqoriga ko'tariladi. Tizza bo'g'imi to'rini hosil qiluvchi arteriyalar bilan anastomozlashib, tizza bo'g'imi to'rini hosil qilishda ishtirok etadi. Tizza bo'g'imi, boldir suyaklariaro bo'g'im, oldingi katta boldir va barmoqlarni yozuvchi uzun mushaklarni qon bilan ta'minlaydi.

3. Oldingi lateral to'piq sohasini qon bilan ta'minlovchi arteriya (**a. malleolaris anterior lateralis**) lateral to'piq ustidan boshlanib, uning boldir-oshiq bo'g'imini, kaft oldi suyaklarini qon bilan ta'minlab, lateral to'piq to'rini (**rete malleolare laterale**) hosil qilishda ishtirok etadi.

4. Oldingi medial to'piq sohasini qon bilan ta'minlovchi arteriya (**a. malleolaris anterior medialis**) medial to'piq sohasidan boshlanib boldir-oshiq bo'g'imini qon bilan ta'minlaydi va orqa katta boldir arteriyasining

medial to'piq tarmoqlari bilan anastomozlashib, medial to'piq to'rini (**rete malleolare mediale**) hosil qilishda ishtirok etadi. Oldingi katta boldir arteriyasi oyoq panjasining dorsal yuzasida oyoq panjasining orqa arteriyasiga (**a.dorsalis pedis**) davom etadi. Undan quyidagi tarmoqlar chiqadi:

1. Oyoq kaftining birinchi dorsal arteriyasi (**a. metatarsae dorsalis I**) uchta shoxga bo'linib, bosh barmoqning ikki tomoni va II barmoqning medial tomonini qon bilan ta'minlaydi.

2. Oyoq kaftining chuqur tarmog'i (**r. plantaris profundus**) I suyak oralig'idan oyoq kaftiga o'tib kaft ravog'i bilan anastomozlashadi.

Oyoq panjasining orqa arteriyasidan yana kaftning lateral va medial chekkalariga boruvchi lateral va medial kaft oldi arteriyalari chiqadi

3. Lateral kaft oldi arteriyasi (**a. tarsae lateralis**) ravoqsimon arteriya bilan anastomoz hosil qiladi. Medial kaft oldi arteriyasi (**a. tarsae medialis**) oyoq panjasining medial chekkasiga boradi.

4. Ravoqsimon arteriya (**a. arcuata**) kaft-barmoq falangalari o'rtasidagi bo'g'im bo'ylab yo'nalib, lateral kaft oldi arteriyasi bilan ravoq hosil qiladi. Bu ravoqdan I—IV kaft usti arteriyalari (**I—IV a.metatarsae dorsales**) boshlanib, II—V barmoq suyaklari oralig'ida har biri ikkitadan barmoq usti arteriyasiga (**a. digitales dorsales**) bo'linadi va II—V barmoqlarning bir-biriga qaragan yuzalariga boradi. Ulardan chiqqan teshib o'tuvchi tarmoqlar (**r. perforantes**) kaft tomonga o'tib **a.metatarsae plantares** bilan qo'shiladi.

Orqa katta boldir arteriyasi (**a. tibialis posterior**) taqim osti arteriyasining bevosita davomi. U boldir-taqim osti kanalidan pastga yo'nalib, undan kambalasion mushakning medial chekkasiga chiqadi. Keyin arteriya medial tomonga og'ib medial to'piqning orqa tomonidagi fibroz kanaldan o'tadi va oyoq kaftiga tushadi. Shu sohada orqa katta boldir arteriyasi fassiya va teri bilan qoplangan. Oyoq kaftida u medial va lateral kaft arteriyasiga bo'linadi. Orqa katta boldir arteriyasi tarmoqlari:

1. Kichik boldir suyagini aylanib o'tuvchi shox (**r. circumflexa fibulae**) orqa katta boldir arteriyasining boshlanish qismidan chiqib, kichuk boldir suyagi boshchasiga yo'naladi. Kichik boldir suyagi boshchasi atrofidagi mushaklarni qon bilan ta'minlaydi va tizza arteriyalari bilan anastomozlashadi.

2. Kichik boldir arteriyasi (**a. peronea**) tashqariga va past tomonga bosh barmoqni bukuvchi mushak ostida yo'nalib, pastki mushak-kichik boldir kanaliga kiradi. Suyaklararo pardaning orqa tomonidan o'tib uzun, kalta kichik boldir va boldirning uch boshli mushagiga tarmoqlar beradi.

Lateral to'piq sohasida u oxirgi tarmoqlarga: lateral to'piq sohasini qon bilan ta'minlovchi shoxlar (**rr.malleolares laterales**) va tovon tarmoqlariga (**rr.calcanei**) bo'linib, tovon to'rini (**rete calcaneum**) hosil qiladi. Kichik boldir arteriyasining teshib o'tuvchi tarmog'i (**r.perforantes**) oldingi lateral to'piq arteriyasi bilan anastomozlashadi. Uning qo'shuvchi shoxi (**r.communicans**) kichik boldir arteriyasini katta boldir arteriyasi bilan qo'shadi.

Oyoq kaftida orqa katta boldir arteriyasi tarmoqlari ichki va tashqi oyoq kafti arteriyalari (99-rasm) yotadi. Medial kaft arteriyasi (**a. plantaris medialis**)

o'z nomidagi egatda yotib atrofdagi mushaklarni qon bilan ta'minlaydi va lateral oyoq kafti arteriyasi hamda oyoq kaftining birinchi dorsal arteriyasi bilan anastomozlashadi.

1. Lateral kaft arteriyasi (**a. plantaris lateralis**) o'z nomidagi egat bo'ylab V kaft suyagi asosiga qarab yo'naladi va medial tomonga bukiladi. Kaftining lateral arteriyasi atrofidagi mushaklar va bo'g'imlarga tarmoqlar beradi. Uning uchi I kaft suyagi sohasida kaftining medial arteriyasi va oyoq panjasining orqa arteriyasi chuqur tarmoqlari bilan anastomozlashib kaft yoyini (**arcus plantaris**) hosil qiladi. Kaft yoyidan to'rtta **aa. metatarsae plantares** chiqadi. Ular oyoq panjasining orqa arteriyasiga qo'shiluvchi teshib o'tuvchi shoxlarni berganidan keyin kaft tomondagi umumiy barmoq arteriyasiga (**aa. digitalis plantares communes**) aylanadi. Barmoq falangalari asosida birinchi arteriya uchta, qolganlari esa ikkitadan kaft tomondagi xususiy arteriyalariga (**aa. digitales plantares propria**) bo'linib, 1—V barmoqlarning bir-biriga qaragan yuzalarini qon bilan ta'minlaydi.



99-rasm. Oyoq kafti arteriyalari. 1-a. tibialis posterior; 2-a. plantaris lateralis; 3-arcus plantaris; 4-a. metatarsae plantares; 5-aa. digitales plantares communes; 6-rr. perforantes; 7-r. profundus a. plantaris medialis; 8-r. superficialis a. plantaris medialis; 9-a. plantaris medialis.

Arteriyalarning tarqalish qonuniyatlari

Arteriya tizimi a'zolari qon bilan ta'minlab, ularning tuzilishi, vazifasi va taraqqiyotiga moslashadi. Arteriyalarning odam tanasida tarqalishi ma'lum bir qonuniyatlarga rioya qiladi. Bu qonuniyatlar quyidagi guruhlariga bo'linadi.

A'zo sirti arteriyalari

1. Tana a'zolari nerv tizimi atrofida joylashgani kabi, arteriyalar ham nerv nayi va nervlar yo'nalishida joylashadi. Orqa miyaga parallel ravishda aorta hamda oldingi va orqa miya arteriyalari yo'naladi. Orqa miyaning har bir segmentiga segmentar orqa miya tarmoqlari to'g'ri keladi.

2. Organizmni o'simlik va hayvon hayoti a'zolariga bo'linishiga muvofiq arteriyalar devorga boruvchi — pariyetal va ichki a'zolariga boruvchi — vistseral tarmoqlarga bo'linadi.

3. Qo'l va oyoq bittadan asosiy arteriya: qo'l uchun o'mrov osti arteriyasi, oyoq uchun son arteriyasini oladi.

4. Tana arteriyalari segmentar tuzilishini saqlab qoladi (qovurg'alararo arteriya va bel arteriyasi).

5. Arteriyalar tomirlar tizimining boshqa qismlari (venalar va limfa tomirlari) bilan birga yo'nalib, umumiy tomirli dastani hosil qiladi.

6. Arteriyalar skeletga mos ravishda yoʻnaladi. Umurtqa pogʻonasi boʻylab aorta, qovurgʻalar boʻylab qovurgʻalararo arteriyalar joylashadi. Qoʻl va oyoqning proksimal bitta suyak boʻlgan qismida bittadan (yelka va son arteriyalari), oʻrta qismida juft suyaklar bor qismida ikkita (bilak, tirsak, oldingi va orqa katta boldir arteriyalari), distal suyaklar nur shaklida joylashgan qismida arteriyalar har bir barmoqqa qarab joylashadi.

Arteriyalarning asosiy oʻzanlardan aʼzolarga borish qonuniyatlari

1. Arteriyalar asosiy oʻzandan aʼzolarga qisqa yoʻl bilan boradi. Shuning uchun har bir arteriyadan yaqin joylashgan aʼzolarga tarmoqlar chiqadi. Aortadan birinchi boʻlib yurakka boruvchi tojsimon arteriyalar chiqadi. Tarmoqlarning chiqish tartibi aʼzolarning joylashishi va hosil boʻlish tartibiga bogʻliq. Qorin aortasidan avval meʼdaga, keyin ichakka tarmoq chiqadi. Bunda aʼzoning hosil boʻlgan joyi ham ahamiyatga ega. Moyak arteriyasi moyak hosil boʻlgan joydan - qorin aortasidan boshlanadi. Yorgʻoqqa esa qon tomirlar son arteriyasidan chiqadi.

2. Arteriyalar tananing bukiluvchi tomonlarida joylashadi, chunki yoziluvchi tomonida joylashsa bukilganda qon tomir choʻzilib, devori bir-biriga yopishadi. Umumiy uyqu arteriyasi boʻyinning old tomonida, qoʻl arteriyalari esa kaft tomonida joylashadi.

3. Arteriyalar mushaklar, fassiyalar va suyaklardan hosil boʻlgan tomirlarni siqilishdan va jarohatdan saqlovchi egatlar, kanallarda yotadi.

4. Arteriyalar aʼzolarni bukilgan yoki ichki yuzasidan kiradi. Shuning uchun barcha ichki aʼzolarning darvozalari ichki yuzasida, aorta turgan orta chiziqqa qaragan.

5. Arteriyalar aʼzolarning vazifasiga qarab moslamalar hosil qiladi.

a) harakat aʼzolarida qon tomir toʻrlari, ravoqlar va doiralar hosil qiladi. Bulardan qon boʻgʻim harakati vaqtida ham betoʻxtov otadi. Harakatchan va hajmi oʻzgaruvchi ichki aʼzolarida (meʼda, ichaklar) juda koʻp anastomozlar va ravoqlar hosil qiladi;

b) arteriyalarning oʻlchamlari aʼzoning katta-kichikligiga emas, balki uning faoliyatiga bogʻliq. Buyrak arteriyasining kengligi, ichaklarni qon bilan taʼminlovchi yuqoriq ichaktutqich arteriyasi kengligiga teng, chunki buyrakning siydik ajratish faoliyati koʻp qon kelishiga sabab boʻladi;

d) ichki sekretiya bezlarini koʻp sonli arteriyalar qon bilan taʼminlaydi, chunki ular qondagi oqsil moddalardan gormon ishlab chiqaradi.

Aʼzo ichi arteriyalarining tarmoqlanish qonuniyatlari

Aʼzo ichi arteriyalarining arxitektonikasi shu aʼzo tuzilishi va faoliyatiga mos boʻladi.

Uzun naysimon suyaklarda diafiz arteriyasi suyakni oʻrta qismidan kirib proksimal va distal tarmoqlarga boʻlinadi. Diafiz arteriyasi diafizni ichidan

qon bilan ta'minlaydi, tashqi zich qavati esa suyak parda arteriyasidan qon oladi. Pundan tashqari, arteriyalar metafiz, apofiz va epifizlarga kiradi.

G'ovak suyaklarga qon tomirlar har tomondan kirib, suyak nuqtasi hosil bo'lgan joyga yo'naladi.

Boylamlar arteriyasi biriktiruvchi to'qima dastalari bo'ylab yo'naladi va ular bilan birga harakat o'qiga perpendikular joylashadi.

Mushak arteriyasi mushak tolalariga parallel yo'naladi va ularga perpendikular tolalar beradi.

Bo'laklardan tuzilgan parenximatoz a'zolarga arteriyalar, a'zoning o'rtasidan kirib uning bolaklariga qarab bo'linadi.

Naysimon tuzilishga ega a'zolarida qon tomirlar quyidagicha joylashadi:

a) rayning bo'ylama o'qiga parallel, bir tomonida arteriya yo'naladi va undan to'g'ri burchak hosil qilib chiqqan ko'ndalang tolalar nayni halqa shaklida o'rab oladi (ichaklar);

b) tomirlar a'zo atrofida to'r hosil qiladi va undan markazga qarab radiar tarmoqlar devor ichiga yo'naladi. Orqa miyaning segmentar arteriyalari.

VENA TIZIMI

Venalar (vena, grekcha — **phlebs**) arteriyalarga qarama-qarshi yoʻnalib, qonni aʼzolardan yurakka olib boruvchi qon tomirlar. Qon venalarda oqibgina qolmasdan, uning ayrim qismlarida (taloq venalari, darvoza vena oqimlari, oyoqning vena chigallarida) toʻplanadi. Venalar magistral va aʼzo venalariga boʻlinadi. Joylashishiga qarab yuza va chuqur venalar tafovut qilinadi.

Venalarning devori arteriyaga nisbatan yupqa boʻlib uch qavatdan iborat. Tuzilishiga qarab venalar ikki turga: devorida silliq mushak boʻlgan venalar va mushak boʻlmagan venalarga boʻlinadi. Mushakli venalar, oʻz navbatida mushak qavati kuchli rivojlangan venalarga (darvoza venasi ildizlari, tananing pastki qismi va oyoq venalari), ularning oʻrta qavatida silliq mushak tolalari koʻp boʻladi. Mushak qavati kam rivojlangan venalarga tananing yuqori qismi va qoʻl venalari kiradi.

Mushaksiz venalarga bosh va orqa miyaning qattiq va yumshoq pardasi venalari, suyak, koʻzning toʻr pardasi, taloq va yoʻldosh venalari kiradi. Bu venalar ichki tomondan endotelii bilan qoplangan boʻlib, uning ostida endotelii osti membranasi tashqi tomonida yupqa yumshoq biriktiruvchi toʻqima pardasi boʻladi.

Venalarning oʻziga xos xususiyatlaridan biri ularning koʻp qismida klapanlari (**valvulae venosae**) borligi. Klapanlar miya venalari, darvoza vena oqimlari, kovak venalar, bosh va boʻyin, oʻpka va buyrak venalarida boʻlmaydi. Klapanlar venalarning ichki qavatidan hosil boʻlgan juft yarimoysimon burmalar shaklida boʻladi. Ular elastik, kollagen tolalar va biriktiruvchi toʻqimadan tuzilgan boʻlib, ustidan endotelii qoplagan. Klapanlar qonni orqaga oqishiga toʻsqinlik qiladi. Ular oʻzining turtib chiqqan chekkasi bilan vena devoriga biriksa, botiq chekkasi qon yoʻnalishi yurakka qaragan. Vena devori bilan klapan oʻrtasida klapan sinuslari joylashgan. Qon oqish qiyinlashganda qon klapan sinusiga kirib, klapan choʻziladi va qon yoʻlini orqa tomoni bekiladi. Klapanlar, koʻpincha, venalarga kichik irmoqlar quyiladigan joylarda hosil boʻladi.

Venalarning arteriyalardan farqi

Vena qon tomirlari arteriyalardan maʼlum bir xususiyatlari bilan farqlanadi:

1. Arteriyalar tekis silindr shaklida boʻlib, venalarning tashqi koʻrinishi tekis boʻlmaydi, ular goho kengayib, goho toraygan boʻladi. Kesmada arteriya yumaloq, vena esa yassi koʻrinadi.

2. Venalarning soni arteriyadan ko'p, chunki o'rta va kichik o'lchamli arteriyalar ikkita yo'ldosh vena bilan birga yuradi. Ko'p sohalarda (kichik chanoq bo'shlig'i, umurtqa kanali ichida) venalar yaxshi rivojlangan chigallar hosil qiladi. Shuning uchun venalarning umumiy hajmi arteriyalardan ikki marta katta. Venalarning yo'nalishi arteriyalarga o'xshab tekis bo'lmay egri-bugridir.

3. Arteriyalardan farqli qo'l va oyoq venalari ikki guruhga: chuqur va yuza venalarga bo'linadi. Chuqur venalar arteriyalar bilan birga joylashsa, yuza venalar teri osti nervlari bilan birga joylashadi.

Venalarda qon oqishini ta'minlovchi moslamalar

Yurak va arteriyalar qisqarishida hosil bo'lgan kuch qonni kapillardan o'tkazish vaqtida kamayib ketadi. Shu sababli vena qon tomirlaridan qon oqishi ayrim yordamchi moslamalar ta'siri ostida bo'ladi. Bunday moslamalarga yurak bo'lmachalari diastolasi davrida hosil bo'lgan manfiy bosim ta'siri natijasida yirik venalarda (yuqori va pastki kovak, bo'yinturuq va o'mrov osti venalari) ham manfiy bosim hosil bo'lib qon oqishini ta'minlaydi.

Nafas olish jarayonida ko'krak qafasida hosil bo'lgan manfiy bosim, yirik venalarga qon oqishini ta'minlaydi.

Periferik venalar devoridagi silliq mushak tolalarining qisqarishi qonni siqib markazga qarab yo'naltiradi. Bo'shshagan davrda esa vena devorlari kengayib qonni mayda venalardan so'radi. Qo'l va oyoq bo'g'imlarining bukilgan sohalarida fassiyalar venalarga birikkan bo'ladi. Ular taranglashgan vaqtda venalarni kengaytiradi, bo'shshaganda esa tomirlarni siqib qonni yurakka qarab yo'naltiradi.

Venalarning taraqqiyoti

Homilaning tana venalari taraqqiyotning 4-haftasida tananing yon tomonlarida joylashgan juft poya shaklida bo'ladi. Tananing oldingi sohasi venalari prekardinal (oldingi kardinal), orqa sohasidagi esa postkardinal (orqa kardinal) venalar deb ataladi. Har ikki tomondagi oldingi va orqa kardinal venalar o'zaro qo'shilib, o'ng va chap umumiy kardinal venani (kyuver naylari) hosil qiladi. Ular esa, o'z navbatida, vena sinusiga quyiladi. Tananing asosiy venalari bo'lgan yuqori va pastki kovak venalar pre- va postkardinal venalarning o'zgarishi va yangi venalarning hosil bo'lishi bilan bog'liq ravishda taraqqiy etadi. Bo'lmacha ikkiga bo'linganidan so'ng o'ng va chap umumiy kardinal venalar o'ng bo'lmachaga quyiladi. Oldingi kardinal venalar o'rtasida anastomoz hosil bo'lib, u orqali boshdan keluvchi qon o'ng umumiy kardinal venaga quyiladi. Chap umumiy kardinal vena yo'qolib ketib uning faqat bo'lmacha qismi — yurakning tojsimon sinusi qoladi. Prekardinal venalar o'rtasidagi anastomozdan yelka-bosh poyasi hosil bo'lib, qonni o'ng prekardinal venaga quyadi. Prekardinal venaning shu anastomozdan orqadagi qismi va o'ng umumiy kardinal vena yuqori kovak venaga aylanadi.

Pastki kovak venaning taraqqiyoti birlamchi buyrak (mezonefros) va uning venalari (sub va suprakardinal), hamda ular o'rtasidagi va postkardinal venalar bilan bo'lgan anastomoz bilan bog'liq. Bunda tananing orqa qismi o'ng tomoni venalari sezilarli kengayib, chap tomon venalari yo'qolib ketadi. Pastki kovak vena tananing orqa qismi o'ng tomonidagi venalarning turli qismlaridan hosil bo'ladi. Uning jigar qismi — jigarni umumiy olib ketuvchi venasidan, buyrak oldi qismi o'ng subkardinal venadan, buyrak qismi o'ng sub- va suprakardinal venalar o'rtasidagi anastomozdan, buyrak orqa qismi o'ng suprakardinal venaning bel qismidan rivojlanadi. Pastki kovak venaga quyiluvchi venalarning ko'p qismlari sub- va suprakardinal venalarning har xil qismlaridan rivojlanadi. Toq va yarim toq vena suprakardinal venaning qoldig'idan hosil bo'ladi.

Darvoza venasi tuxum sarig'i — ichaktutqich venasining o'zgarishidan hosil bo'ladi. Tuxum sarig'i - ichaktutqich venasining jigar darvozasi bilan unga ichaktutqich venalari quyiladigan joygacha bo'lgan qismi darvoza venasiga aylanadi.

Yangi tug'ilgan chaqaloqda vena tizimi arteriyaga nisbatan kamroq takomillashgan bo'lib, vena tomirlari to'g'ri yo'nalishga ega, vena chigallari yaxshi bilinmaydi. 16 yoshgacha bo'lgan davrda tizimlararo va ichki anastomozlar soni ko'payadi. Erta bolalik davrida venaning uzunligi va ko'ndalang kesimi yangi tug'ilgan chaqaloqqa nisbatan 2 marta, 8—12 yoshda esa 7—8 marta kattalashadi.

Kichik qon aylanish doirasi venalari

Kichik qon aylanish doirasi venalari yoki o'pka venalari (**venae pulmonales**) qonni o'pkadan chap bo'lmachaga olib keladi. Ular har o'pkada ikkitadan jami to'rtta bo'lib, uzunligi 1,2—1,5, ko'ndalang kesimi 14-18 mm. O'ng o'pkaning hajmi katta bo'lgani uchun uning venalari yo'g'onroq bo'ladi.

Katta qon aylanish doirasi venalari

Katta qon aylanish doirasi venalari uchta tizimni o'z ichiga oladi: 1) yurak venalari tizimi; 2) yuqori kovak vena tizimi; 3) pastki kovak vena tizimi.

Yurak venalari tizimi juda kichik bo'lib, qonni faqat yurak devoridan yig'adi va o'ng bo'lmachaga quyadi. Bu tizim venalari yurak bo'limida yoritilgan. Yuqori va pastki kovak venalar tizimi tananing yuqori va pastki sohalaridan qon yig'adi va yurakning o'ng bo'lmachasiga quyadi. Qorin bo'shlig'ida joylashgan toq a'zolar venalari o'zaro qo'shilib darvoza venasini hosil qiladi. U jigar ichiga kirib tarmoqlanadi va jigar venasi bo'lib chiqib, pastki kovak venaga quyiladi.

Yuqori kovak vena tizimi

Yuqori kovak vena (**vena cava superior**) tizimi bosh, bo'yin, ikkala qo'l, ko'krak qafasi va qisman qorin devoridan qon yig'adi. Yuqori kovak vena uzunligi 5—8 sm, kengligi 21—25 mm bo'lgan qisqa va yo'g'on vena. U birinchi o'ng qovurg'ani to'sh suyagiga birikkan sohada o'ng va chap yelkabosh venalarining qo'shilishidan hosil bo'ladi. Yuqori kovak vena pastga tomon yo'nalib. III o'ng qovurg'a tog'ayining to'sh suyagiga birikkan joyda o'ng bo'lmachaga quyiladi. Yuqori kovak venaning old tomonida ayrisimon bez joylashgan. Unga o'ng tomondan mediastinal plevra tegib tursa, chap tomonida ko'tariluvchi aorta yotadi. Yuqori kovak vena orqa tomondan o'ng o'pka ildiziga tegib turadi. Yuqori kovak venaga o'ng tomonidan toq vena, chap tomonidan esa ko'ks oralig'i va perikardning mayda venalari quyiladi.

Yuqori kovak vena tizimi uch guruh venalardan: bosh va bo'yin, ikkala qo'l venalari, ko'krak qafasi va qisman qorin devori venalaridan hosil bo'ladi.

Yuqori kovak vena bolada yurak yuqori turgani uchun qisqa bo'ladi. Yangi tug'ilgan chaqaloqda yuqori kovak venaning diametri 10—12 mm. Uning hosil bo'lish sohasi yangi tug'ilgan chaqaloqda I qovurg'a oralig'ida bo'lsa, 1—3 yoshda 2 qovurg'a, 4—10 yoshda 3 qovurg'a sohasida joylashadi. Bola tug'ilishi davrida yuqori kovak venani hosil qiluvchi venalarning birikish burchagi 83—97° bo'lib, keyinchalik kattalashadi. Yoshga qarab yuqori kovak venaning diametri va uzunligi kattalashadi. Bu o'sish emizikli, ikkinchi bolalik va o'smirlilik davrlarida sezilarli bo'ladi.

Toq vena (*v. azygos*) katta bel mushagi orqasida yotdan o'ng ko'tariluvchi bel venasining (***vv. lumbalis ascendens dextra***) davomidir. U o'z yo'nalishida pastki kovak venaga quyiluvchi o'ng bel venalari bilan anastomozlashadi. Bu vena ko'krak qafasiga diafragmaning bel qismining o'ng oyoqchalari o'rtasidan o'tib kiradi va toq vena nomini oladi. Ko'krak qafasida toq vena orqa ko'ks oralig'ida yotadi. U umurtqa pog'onasining o'ng tomoni bo'ylab yuqoriga ko'tarilib, IV—V ko'krak umurtqalari sohasida vena o'ng o'pka ildizi orqasidan egilib o'tib, yuqori kovak venaga quyiladi. Uning orqa va chap tomonida umurtqa pogo'nasi, ko'krak aortasi, ko'krak limfa yo'li va orqa qovurg'alararo arteriyalar joylashadi. Old tomonida qizilo'ngach yotadi. Yuqori kovak venaga quyilgunicha toq venaga o'ng yuqori qovurg'alararo vena (***v. intercostalis superior dextra***),—XI orqa qovurg'alararo venalar (***v. intercostales posteriores***), yarim toq vena (***v. hemiazigos***), shuningdek ko'krak qafasi a'zolari: qizilo'ngach venalari (***vv. esophageales***), bronx venalari (***vv. bronchiales***), perikard venalari (***vv. pericardiacae***), ko'ks oralig'i venalari (***vv. mediastinales***) quyiladi.

Yarim toq vena (*v. hemiazigos*) toq venadan ingichka, chap ko'tariluvchi bel venasining (***v. lumbalis ascendens sinistra***) davomidir. U ko'krak qafasiga diafragma bel qismining chap oyoqchalari o'rtasidan o'tib kiradi. Ko'krak bo'shlig'ida 4—5 ta pastki orqa qovurg'alararo venalarni qabul qiladi. VII—X ko'krak umurtqalari sohasida toq vena o'ng tomonga burilib umurtqa pog'onasining oldidan o'tadi va toq venaga quyiladi. Yarim toq venaga 6—7 ta

yuqorigi orqa qovurg'alararo venalar, qizilo'ngach va ko'ks oralig'i venalaridan hosil bo'lgan qo'shimcha yarim toq vena (v. **hemiazygos accessoria**) quyiladi. Toq va yarimtoq venalarning asosiy oqimlaridan biri orqa qovurg'alararo venalar (v. **intercostales posteriores**) shu nomdagi arteriyalar bilan qovurg'alar oralig'ida joylashib, ko'krak qafasi va qisman qorin devorining oldingi qismidan qon yig'adi. Bu venalarga orqa mushaklari va terisidan qon yig'uvchi (r. **dorsales**) lar hamda ichki va tashqi umurtqa pog'onasi chigallaridan hosil bo'lgan umurtqalararo venalar (v. **intervertebralis**) quyiladi.

Ichki umurtqa pog'onasi vena chigallari (**plexus venosi vertebrales interni**) umurtqa kanalining ichida suyak parda bilan orqa miyaning qattiq pardasi o'rtasida katta teshikdan dumg'aza suyagining uchigacha bo'lgan sohada joylashadi. Ularga orqa miya venalari (v.v. **spinalis**) va umurtqalarning g'ovak moddasi venasi quyiladi.

Tashqi umurtqa pog'onasi chigali (**plexus venosi vertebrales externi**) umurtqalarning tashqi tomonida joylashadi.

Yelka-bosh venasi o'z navbatida o'mrov osti va ichki bo'yinturuq venalarining qo'shilishidan hosil bo'ladi.

Chap yelka-bosh venasi (v. **brachiocephalica sinistra**)ning uzunligi 5—6 sm, kengligi 14—20 mm. U chap to'sh-o'mrov bo'g'imi sohasida chap o'mrov osti va ichki bo'yinturuq venasining qo'shilishidan hosil bo'ladi. Chap yelka-bosh venasi to'sh suyagi dastasini va ayrisimon bezning orqasidan pastga va o'ng tomonga yo'nalib o'ng I qovurg'a tog'ayi sohasida o'ng yelka-bosh venasi bilan qo'shiladi. O'ng yelka-bosh venasi (v. **brachiocephalica dextra**) ning uzunligi 2—3 sm, kengligi 13—20 mm bo'lib, o'ng to'sh-o'mrov bo'g'imi orqasida o'ng o'mrov osti va ichki bo'yinturuq venasining qo'shilishidan hosil bo'ladi. U pastga tomon vertikal tushadi. Yelka-bosh venasiga ichki a'zoldan kelayotgan mayda: timus, perikard. bronx, qizilo'ngach, mediastinal venalar va yirik qalqonsimon bezning pastki, bo'yinning chuqur, ko'krak qafasining ichki venalari quyiladi. Qalqonsimon bezning pastki venalari (v. **thyroideus inferiores**) qalqonsimon bezning toq chigali (**plexus thyroideus impar**) va pastki hiqildoq venasidan (v. **laryngea inferior**) hosil bo'ladi. Umurtqa venasi (v. **vertebralis**) shu nomdagi arteriya bilan bo'yin umurtqalarining ko'ndalang teshiklaridan o'tadi va umurtqa pog'onasi chigallaridan qon yig'adi. Bo'yinning chuqur venasi (v. **cervicalis profunda**) tashqi umurtqa pog'onasi chigallari, ensa sohasi mushaklaridan qon yig'adi.

Ko'krak qafasining ichki venasi (v. **thoracica internae**) shu nomdagi arteriya bilan yo'nalib, qorin usti venasi (v. **epigastricae**), mushak diafragma venasi (v. **musculophrenicae**) va oldingi qovurg'alararo venadan (v. **intercostales anterior**) hosil bo'ladi.

Eng yuqori qovurg'alararo vena (v. **intercostalis suprema**) yuqori 3—4 qovurg'alararo venalarning qo'shilishidan hosil bo'ladi.

Bosh va bo'yin sohasidan qonni ichki va tashqi bo'yinturuq vena oqimlari yig'adi.

Ichki bo'yinturuq vena (**v. jugularis interna**) sigmasimon sinusning bevosita davomi bo'lib, bo'yinturuq teshigi sohasidan boshlanadi. Boshlanish joyida ichki bo'yinturuq venaning yuqori kengaymasi (**bulbus venae jugularis superior**) bor. Ichki bo'yinturuq vena bo'yin sohasida uyqu arteriyasi va adashgan nerv bilan birgalikda bo'yin fassiyasidan hosil bo'lgan qin ichida yotadi. Ichki bo'yinturuq vena o'mrov osti venasi bilan qo'shiladigan joyda bo'yinturuq venaning pastki kengaymasi (**bulbus venae jugularis inferior**) joylashgan. Ichki bo'yinturuq vena oqimlari ikki guruhga: 1. Bosh suyagi ichidagi venalar; 2. Bosh suyagi tashqarisidagi venalarga bo'linadi. Bosh suyagi ichidagi venalarga quyidagilar kiradi:

1. Miya qattiq pardasidagi kovaklar (sinuslar). Ular tuzilishi jihatidan venalarga o'xshamasa ham, qon tomir vazifasini o'taydi. Ularning devori elastik tolalarga boy fibroz to'qimadan iborat. Miya qattiq pardasi sinuslari quyidagi venalardan iborat: 1) yuqori sagittal vena (**sinus sagittalis superior**); 2) pastki sagittal vena (**sinus sagittalis inferior**); 3) to'g'ri vena (**sinus rectus**); 4) ko'ndalang vena (**sinus transversus**); 5) ensa venasi (**sinus occipitalis**); 6) sigmasimon vena (**sinus sigmoideus**); 7) g'ovak vena (**sinus cavernosus**); 8) yuqorigi va pastki toshsimon venalar (**sinus petrosus superior et inferior**). Bu venalarga bosh miyadan qon yig'uvchi yuza va chuqur venalar, kalla suyaklarining g'ovakmoddasidan qon yig'uvchi diploikvenalar (**vv. diploicae**), yuqorigi va pastki ko'z venalari (**vv. ophthalmicae superior et inferior**) va labirint venalari (**v. labyrinthi**) quyiladi. Vena sinuslari emissar venalar (**vv. emissaria**) orqali boshning tashqi venalari bilan qo'shilib turadi.

2. Diploik venalar (**vv. diploicae**) ning klapanlari bo'lmaydi, ular orqali kalla suyaklarining g'ovak moddasidan qon vena sinuslariga oqadi.

3. Yuqorigi va pastki ko'z venalari (**vv. ophthalmicae superior et inferior**) ning klapanlari yo'q. Yuqorigi ko'z venasi burun, peshona, yuqori va pastki qovoqlar, g'alvirsimon suyak, ko'z yoshi bezi, ko'z olmasi pardalari va mushaklari venalaridan hosil bo'ladi. Yuqorigi ko'z venasi ko'zning ichki chekkasida yuz venasi oqimlari bilan anastomozlashadi.

Pastki ko'z venasi pastki qovoq, shu atrofda ko'z mushaklari venalaridan hosil bo'lib, ko'ruv nervi ostida yotadi va yuqorigi ko'z venasiga qo'shiladi. Yuqorigi ko'z venasi ko'z kosasining yuqorigi tirqishi orqali kalla ichiga kirib **sinus cavernosus** ga qo'shiladi.

4. Labirint venasi (**v. labyrinthi**) labirintdan boshlanib ichki eshituv yo'li orqali o'tadi va pastki toshsimon sinusga quyiladi.

Ichki bo'yinturuq venaning bosh suyagi tashqarisidagi oqimlariga quyidagilar kiradi: halqum venalari (**vv. pharyngeae**) klapansez, halqum chigalidan (**plexus pharyngeae**) qonni olib ketadi. Unga halqum, eshituv nayi, yumshoq tanglay va bosh miya qattiq pardasining orqa qismi venalari quyiladi.

1. Til venasi (**v. lingualis**) til orqasi venasi, tilning chuqur venasi va til osti venalaridan hosil bo'ladi.

2. Yuqori qalqonsimon vena (**v. thyroidea superior**) hiqildoqning ustki, to'sh-o'mrov-so'rg'ichsimon venasidan hosil bo'ladi.

3. Yuz venasi (**v. facialis**) yuzning yumshoq to'qimasidan hosil bo'luvchi burchak venasi, ko'z kosasining yuqori venasi, yuqori va pastki qovoq venalari, yuqori va pastki lab venalari, tanglay venasi, engak osti venasi va yuzning chuqur venasi quyilishidan hosil bo'ladi.

4. Jag orqasi venasi (**v. retromandibularis**) ancha katta bo'lib, quloq suprasi oldidan, quloq oldi bezi ichidan, pastki jag' suyagi shoxi orqasidan o'tib ichki bo'yinturuq venaga quyiladi. Bu vena quloq suprasi, boshning chakka va tepa sohalari, chakka pastki jag' bo'g'imi venalari va qanotsimon vena chigalidan qon yig'adi.

Tashqi bo'yinturuq vena (**v. jugularis externa**) to'sh-o'mrov-so'rg'ichsimon mushakning oldingi chekkasida ensa va quloq orqa venasining qo'shilishidan hosil bo'ladi. U to'sh-o'mrov-so'rg'ichsimon mushakning oldingi yuzasi bo'ylab o'mrov suyagigacha tushadi va ichki bo'yinturuq venani o'mrov osti venasiga qo'shilgan burchakka yoki o'mrov osti venasiga quyiladi. Tashqi bo'yinturuq venaga yo'l-yo'lakay kurak osti venasi (**v. subscapularis**), oldingi bo'yinturuq vena (**v. jugularis anterior**) va bo'yinning ko'ndalang venasi (**v. transversa coli**) quyiladi.

Oldingi bo'yinturuq vena (**v. jugularis anterior**) engak osti sohasi mayda venalaridan hosil bo'ladi. U pastga tomon tushib, bo'yin fassiyalari o'rtasidagi oraliqda o'ng va chap oldingi bo'yinturuq venalari o'zaro ko'ndalang anastomoz bilan qo'shilib bo'yinturuq vena ravog'ini (**arcus venosus juguli**) hosil qiladi. Bu ravog' o'ng va chap tomonda tashqi bo'yinturuq venaga quyiladi.

O'mrov osti venasi (**v. subclavia**) toq, qo'ltiq osti venasining davomi bo'lib, oldingi narvonsimon mushakning oldida joylashadi. To'sh-o'mrov bo'g'imi orqasida ichki bo'yinturuq vena bilan qo'shilib, yelka-bosh venasini hosil qiladi. Unga ko'krak venalari (**vv. pectorales**) va kurak orqa venasi (**v. scapulae dorsalis**) quyiladi. O'mrov osti venasining boshlanish joyida va oxirida klapanlari bor.

Qo'l venalari

Qo'l venalari yuza va chuqur venalarga bo'linadi. Bu venalar o'zaro ko'plab anastomozlar hosil qilib qo'shiladi. Qo'lda yuza venalar yaxshi bilinadi. Qo'lning asosiy yuza venalari: lateral va medial teri osti venalari bo'lib, ular barmoqlarning orqa tomonidagi vena chigallaridan boshlanadi.

Kaftning dorsal venalari (to'rtta) (**vv. metacarpeae dorsales**) va ular o'rtasidagi anastomozlar barmoq, kaft va kaft usti sohalarida qo'l kaftining orqa to'rini (**rete venosum dorsales manus**) hosil qiladi. Qo'lning kaft tomonidagi yuza venalar ingichka bo'lib, barmoqlarning kaft venalaridan (**vv. digitales palmares**) boshlanadi. Ulardan qon barmoqlarning yon tomonida joylashgan anastomozlar orqali kaftning orqa to'riga quyiladi.

Qo'lning lateral teri osti venasi yoki bosh vena (**v. cephalica**) kaftning orqa vena to'rining bilak tomonidan birinchi dorsal kaft venasidan boshlanadi. U bilak oldingi yuzasining lateral tomoni bo'ylab ko'tarilib, ko'plab teri

osti venalarini qabul qilib tirsak chuqurchasiga yoʻnaladi. Bu yerda medial teri osti venasi bilan anastomoz hosil qilganidan soʻng yelkaga yoʻnalib, qoʻltiq osti venasiga quyiladi.

Qoʻlning medial teri osti yoki asosiy venasi (**v. basilica**) toʻrtinchi dorsal kaft venasining davomi boʻlib, bilakning medial tomonidan yuqoriga koʻtariladi. Tirsak chuqurchasida anastomoz hosil qilganidan soʻng yelkaning pastki qismida yelka venasiga quyiladi.

Tirsakning oraliq venasi (**v. intermedia cubiti**) qopqoqlari boʻlmay, u tirsakning oldingi sohasida teri ostida bosh venadan asosiy venaga qarab qiya yoʻnalgan. Bulardan tashqari, bilakning oldingi yuzasida bilakning oraliq venasi (**v. intermedia antibrachii**) joylashadi. Bu vena tirsakning oraliq venasiga quyiladi.

Yangi tugʻilgan chaqaloq qoʻlida teri osti vena chigallari boʻlib, yirik venalar yaxshi bilinmaydi. 2 yoshdan soʻng bu chigallardan qoʻlning bosh va asosiy venalari yaqqol koʻrinadi. Kaftning chuqur vena ravogʻiga juft kaft venalari (**vv. metacarpeae palmares**) quyiladi. Bu ikkala vena ravoqlaridan juft bilak va tirsak venalari (**vv. radialis et vv. ulnaris**) hosil boʻladi. Ular oʻz nomidagi arteriyalar bilan yoʻnalib oʻzaro qoʻshiladi va juft yelka venasini (**v. brachialis**) hosil qiladi. Bu venalar qoʻltiq osti chuqurchasiga yetmasdan qoʻshilib toq qoʻltiq osti venasini hosil qiladi. Qoʻltiq osti venasi I qovurgʻaning tashqi qirrasigacha davom etib, oʻmrov osti venasiga oʻtadi. Qoʻlning chuqur venalarining oqimlari oʻz nomidagi arteriya tarmoqlariga mos ravishda joylashadi va ular tarqalgan sohalardan qon yigʻadi.

Pastki kovak vena tizimi

Pastki kovak vena (**v. cava inferior**) odam tanasidagi eng katta vena boʻlib, klapanlari boʻlmaydi. Uning uzunligi qorin boʻshligʻida 18—20 sm, koʻkrak boʻshligʻida 1—4 sm. Kengligi boshlanish qismida 20 mm, quyish joyida 32—33 mm. Pastki kovak vena IV— V bel umurtqalari oʻrtasidagi togʻay disk sohasida oʻng va chap umumiy yonbosh venaning (**vena iliaca communis dextra et sinistra**) qoʻshilishidan hosil boʻladi. Dastlab pastki kovak vena oʻng katta bel mushagining oldingi yuzasida joylashadi. U qorin aortasining oʻng tomonida yuqoriga koʻtarilib, oʻn ikki barmoq ichakning gorizontaal qismi, meʼda osti bezining boshi va ichaktutqich ildizining orqasidan oʻtadi. Jigarda oʻz nomidagi egatda joylashib, jigar venalarini qabul qiladi. Soʻngra diafragmadan oʻz nomidagi teshik orqali orqa koʻks oraligʻiga oʻtib, perikard ichiga kiradi va oʻng boʻlmachaga quyiladi. Qorin boʻshligʻida pastki kovak vena qorinparda bilan faqat old tomondan oʻralgan.

Pastki kovak vena tizimi oyoq, chanoq devori va unda joylashgan aʼzoldan, qorin boʻshligʻi devori va unda joylashgan juft aʼzoldan, shuningdek, jigardan qon yigʻadi.

Yangi tugʻilgan chaqaloqda pastki kovak vena III—IV bel umurtqalari sohasida hosil boʻladi. Bu soha yoshga qarab pastga suriladi va balogʻat davrida

IV—V bel umurtqalari sohasiga tushadi. Pastki kovak venaning hosil bo'lish burchagi yangi tug'ilgan chaqaloqda 63° bo'lsa, kattalarda 93°. Pastki kovak vena yangi tug'ilgan chaqaloqda qisqa va nisbatan keng (6mm) bo'ladi. Bola hayotining birinchi yilida uning diametri o'zgaradi, so'ng yuqori kovak venaga nisbatan tezroq o'sadi. Pastki kovak vena oqimlarining devori, yuqori kovak venaga nisbatan qalin. Ularda elastik membrana yaxshi bilingan bo'lib, pardalarni bir-biridan ajratadi. O'rta qavatida yaxshi bilinadigan aylanma va bo'ylama yo'nalishdagi mushaklar bor. O'spirinlik davrida pastki kovak vena diametri 23— 26 mm bo'ladi.

Pastki kovak venaning oqimlari ikki: pariyetal va visseral guruhlarga bo'linadi. Pastki kovak venaning pariyetal oqimlariga:

1. Bel venalari (**vv. lumbales**) odatda 4 juft bo'lib, shu nomdagi arteriya tarqalgan sohadan qon yig'adi. Ular o'zaro ko'tariluvchi bel venasi (**v. lumbales ascendens**) vositasida anastomoz hosil qiladi. Bel venalariga orqa miya irmoqlari (**r. spinalis**) orqali umurtqa pog'onasi chigallaridan qon oqadi.

2. Diafragmaning pastki venalari (**vv. phrenicae inferiores**) o'ng va chap shu nomli arteriyaning ikki tomonida joylashib, pastki kovak vena jigardan chiqqanidan so'ng quyiladi.

Pastki kovak venaning visseral oqimlari quyidagilar:

1. Moyak (tuxumdon) venasi (**v. testicularis**) (**ovarica**), juft, moyakning orqa qirrasidan (tuxumdon darvozasidan) ko'p sonli vena bo'lib boshlanadi. U moyak arteriyasi atrofini o'rab uzum shingiliga o'xshagan chigal (**plexus pampiniformis**) hosil qilib erkaklarda urug' tizimchasi tarkibiga kiradi. Mayda venalar o'zaro birikib har tomondan bittadan vena hosil qiladi. O'ng moyak (tuxumdon) venasi pastki kovak venaga, chap vena esa buyrak venasiga quyiladi.

2. Buyrak venasi (**v.renalis**) juft, buyrak darvozasidan gorizontallik yo'nalib, I—II bel umurtqalariaro tog'ay sohasida pastki kovak venaga quyiladi. Chap buyrak venasi o'ngiga nisbatan uzun bo'lib, qorin aortasining oldidan o'tadi.

3. Buyrak usti bezi venasi (**v. suprarenalis**) buyrak usti bezi darvozasidan chiqadi. Chap vena buyrak venasiga, o'ng vena esa pastki kovak venaga quyiladi.

4. Jigar venalari (**vv. hepaticae**) 3—4 ta bo'lib, jigar parenximasida joylashgan. Ular pastki kovak venaning jigarga tegib turgan qismiga quyiladi. O'ng jigar venasi quyilishdan oldin jigarning venoz boylami bilan birikkan.

Umumiy yonbosh vena (**v. iliaca communis**) toq, yirik vena. U dumg'aza- yonbosh bo'g'imi sohasida ichki va tashqi yonbosh venalarning qo'shilishidan hosil bo'ladi. O'ng umumiy yonbosh vena shu nomdagi arteriyaning orqasida, chap vena esa medial tomonida joylashadi.

Ichki yonbosh vena (**v. iliaca interna**) kichik chanoq bo'shlig'ining yon devorida shu nomdagi arteriyaning orqasida yotadi va uning tarmoqlari qon bilan ta'minlovchi sohalardan qon yig'adi. Uning oqimlari pariyetal va visseral guruhlarga bo'linadi. Ichki yonbosh venaning pariyetal oqimlariga dumbaning yuqorigi va pastki venalari (**w. gluteae superior et inferior**),

yopqich vena (**v. obturatoriae**), dumg'azaning lateral venasi (**v. sacralis lateralis**) (juft) va yonbosh-bel venasi (**v. iliolumbalis**) kiradi. Bu venalar shu nomdagi arteriyalar bilan birga yo'nalib, ular tarmoqlangan sohalardan qon yig'adi. Ularda klapanlar bor.

Ichki yonbosh venaning visseral oqimlari kichik chanoq bo'shlig'i a'zolari atrofini o'ragan quyidagi vena chigallaridan boshlanadi:

1. To'g'ri ichak vena chigali (**plexus venosus rectalis**) to'g'ri ichakning orqa va yon tomonlarida joylashgan bo'lib, ichki va tashqi guruhlarga bo'linadi. Ichki chigal to'g'ri ichakning shilliq osti asosida va tashqi chiqaruv teshigi terisi ostida joylashsa, tashqi chigal mushak qavat ustida yotadi. Bu chigallardan qon toq to'g'ri ichakning yuqori venasi orqali pastki ichaktutqich venasiga, juft to'g'ri ichakning o'rta venasi (**v. rectales mediae**) orqali ichki yonbosh venaga va juft to'g'ri ichakning pastki venasi (**v. rectales inferior**) orqali ichki uyatli venaga quyiladi.

2. Qovuq vena chigali (**plexus venosus vesicalis**) qovuqni yon tomoni va tubi sohasini o'rab turadi. Bu chigalga erkaklarda prostata bezi venalari va **v.dorsalis penis**, ayollarda **v.dorsalis clitoridis** quyiladi. Bu chigaldan qon qovuq venalari (**vv. vesicales**) orqali ichki yonbosh venaga quyiladi.

3. Erkaklarda prostata vena chigali (**plexus venosus proctaticus**) prostata bezi va urug' pufakchalarini o'ragan. Unga **v. dorsalis penis**, **vv. profundae penis** va **vv. scrotalis posteriores** quyiladi. Ayollarda siydik chiqaruv nayini o'ragan vena chigali orqa tomonga qin vena chigali (**plexus venosus vaginalis**) hosil qilib o'tsa, yuqori tomonga bachadon bo'ynini o'ragan bachadon vena chigalini (**plexus venosus uterinus**) hosil qilib o'tadi. Bu chigallardan qon bachadon venalari (**vv. uterinae**) orqali ichki yonbosh venaga quyiladi.

Tashqi yonbosh vena (**v. iliaca externa**) ning klapanlari yo'q. O'z nomidagi arteriya bilan yo'nalib, dumg'aza yonbosh bo'g'imi sohasida ichki yonbosh vena bilan qo'shilib umumiy yonbosh venani hosil qiladi. Chov boylamining ustida tashqi yonbosh venaga qorin ustining pastki venasi (**v.epigastrica inferior**) va yonbosh suyagini aylanib, o'tuvchi chuqur vena (**v.circumflexa ilium profunda**) quyiladi.

Oyoq venalari

Oyoq venalari chuqur va yuza venalarga bo'linadi. Chuqur venalarning qopqoqlari bo'lib, o'z nomidagi arteriyalar bilan yo'nalib, shu arteriyalar tarmoqlangan sohalardan qon yig'adi. Yuza venalar teri ostida joylashadi.

Oyoq panjasi venalari: oyoq panjasining orqa (dorsal) venalari (**vv.digitales dorsales pedis**) barmoqlarning vena chigallaridan boshlanib, oyoq panjasining orqa (dorsal) ravog'iga (**arcus venosus dorsalis pedis**) quyiladi. Bu ravoqning medial chekkasidan oyoqning katta teri osti venasi, lateral chekkasidan esa oyoqning kichik teri osti venasi boshlanadi. Oyoq panjasining kaft tomonida kaft vena to'ri (**rete venosum plantare**) ko'p sonli teri osti venalaridan qon

yig'adi. Ular chuqur anastomozlar hosil qiladi. Oyoq panjasining teri osti venalaridan qon oyoqning katta va kichik teri osti venalari orqali oqadi.

1. Oyoqning katta teri osti venasi (**v. saphena magna**) klapanlari ko'p bo'lib, medial to'piqning old tomonidan boshlanadi. U oyoq panjasining kaft tomonidan keluvchi irmoqlarni qabul qilganidan so'ng boldirning medial yuzasi bo'ylab teri osti nervi bilan yuqoriga ko'tariladi. Son suyagini medial do'ngsimon o'simalari ustini aylanib, sonning oldingi yuzasiga o'tadi. Bu yerda vena (**hiatus saphenus**) dan kirib son venasiga quyiladi. Yo'l — yo'lakay oyoqning katta teri osti venasiga boldir va sonning medial va oldingi yuzalaridan qon yig'uvchi teri osti venalari quyiladi. Oyoqning katta teri osti venasi son venasiga quyilishdan oldin unga tashqi tanosil a'zolari va qorinning oldingi devoridan qon yig'uvchi teri osti venalaridan tashqi uyatli vena (**v.pudendae externae**), yonbosh suyagini aylanib o'tuvchi yuza vena (**v.circumflexa ilium superficiale**), qorin ustining yuza venasi (**v.epigastrica superficialis**) quyiladi.

Oyoqning kichik teri osti venasi (**v. saphena parva**) ning klapanlari ko'p bo'lib, oyoq panjasining lateral chetidan boshlanadi. U oyoq panjasining kaft yuzasi va tovon sohasi teri osti venalaridan boshlanib, lateral to'piqning orqasidan yuqoriga ko'tarilib. boldirning orqa lateral yuzasidan keluvchi irmoqlarni qabul qiladi.

Boldirning orqa yuzasida boldir mushagining ichki va tashqi boshchalari o'rtasidagi egatda **n. saphenus** shoxlari yonida joylashib, taqim osti chuqurchasiga kiradi va taqim osti venasiga quyiladi.

Oyoq panjasining chuqur venasi ikkita bo'lib, chuqur arteriya bilan birga yo'naladi. Oyoq panjasining kaft tomonidagi chuqur vena **v. digitales plantares** bo'lib boshlanib, **v. metatarsae plantares** lar orqali kaftning chuqur ravog'iga (**arcus venosus plantaris**) quyiladi. Bu ravoqdan hosil bo'lgan medial va lateral kaft venalari orqali qon orqa katta boldir venasiga oqadi.

Oyoq panjasining dorsal venalari (vv. **metatarsae dorsalis pedis**) shu tomondagi chuqur ravoqqa quyadi. Bu ravoq esa oldingi katta boldir venasiga (**v. tibialis anterior**) davom etadi.

Yangi tug'ilgan chaqaloq oyog'ida teri osti vena chigallari bo'lib, yirik venalar yaxshi bilinmaydi. Ikki yoshlardan so'ng bu chigallardan oyoqning katta va kichik yashirin venalari yaqqol ko'rina boshlaydi. Ularning diametri 2 yoshgacha tez o'sadi, katta yashirin vena 2 marta, kichigi esa 2,5 marta kattalashadi.

Darvoza vena tizimi

Darvoza venasi (**v. portae**) qorin bo'shlig'idagi toq hazm a'zolaridan (me'da, ingichka va yo'g'on ichak, to'g'ri ichakning yuqori qismi, taloq, me'da osti bezi) qon yig'uvchi yirik vena. Uning uzunligi 5—6 sm, ko'ndalang o'lchami 11 — 18 mm. Darvoza venasi jigar o'n ikki barmoq ichak boylami ichida xususiy jigar arteriyasi va umumiy o't yo'lining orqasida joylashadi.

Jigar darvozasiga kirgach, darvoza venasi o'ng (**r. dexter**) va chap (**r. sinister**) shoxlarga bo'linadi. Ular, o'z navbatida, sektor va segmentlarga shoxlanadi. Bunday bo'linish davom etib, oxiri bo'lakchalararo venalarga aylanadilar. Bo'lakcha ichida bu venalar keng kapillarlariga (sinusoid tomirlar) bo'linadi. Bo'lakchaidan chiquvchi venalar o'zaro qo'shilib, 3—4 jigar venalarini hosil qiladi. Darvoza vena tizimi venalarida ikkita kapillar tori mavjud. Ularning birinchisi hazm a'zolari devorida, ikkinchisi esa jigar bo'lakchalari ichida joylashgan. Shuning uchun hazm a'zolari devoridan yig'ilgan vena qoni jigardan o'tish vaqtida zararli va yot moddalardan tozalanib, so'ngra pastki kovak venaga quyiladi.

Darvoza venasi me'da osti bezi boshining orqasida ichak tutqichning yuqori va taloq venasining o'zaro qo'shilishidan hosil bo'ladi. Bundan tashqari darvoza venasining hosil bo'lishida ichak tutqichning pastki venasi va chap me'da venasi ham ishtirok etadi.

Darvoza venasiga jigar o'n ikki barmoq ichak boylami ichida o't pufagi venasi (**v. cystica**), me'daning kichik egriligidan qon yig'uvchi o'ng va chap me'da venalari (**vv. gastrica dextra et sinistra**), o'n ikki barmoq ichak me'da osti bezi ustki orqa venalari (**vv. pancreaticoduodenalis posterior superior**) quyiladi. O'ng va chap me'da venalari me'da kichik egriligida anastomoz hosil qilib, ravoq shaklida yotadi.

Yangi tug'ilgan chaqaloqda darvoza venasining uzunligi 16—44 mm, kengligi 2—3 mm. Uning kengligi bolalikning birinchi davrida 3 marta, bolalikning ikkinchi davrida 4 marta (10—12 mm), o'smirlilik davrida 5 marta o'sadi. Devorining qalinligi 16 yoshda 1,5— 2 marta kattalashadi.

1. Yuqori ichaktutqich venasi (**v. mesenterica superior**) me'daning katta egriligi va katta charvining o'ng tomoni, o'n ikki barmoq ichak, me'da osti bezining bosh qismi, och va yonbosh ichak, ularning ichaktutqichi, ko'richak va chuvalchangsimon o'simta, ko'tariluvchi va ko'ndalang chamber ichakdan qon yig'adi. Unga me'daning katta egriligi va katta charvidan qon yig'uvchi me'da-katta charvi venasi (**v. gastromentalis dextra**), me'da osti bezi va o'n ikki barmoq ichakning oldingi yuqorigi venasi (**v. pancreaticoduodenalis anterior superior**), och va yonbosh ichak venalari (**vv. jejunaes et ileales**), yonbosh-ko'richak venasi (**v. iliocolica**) va chuvalchangsimon o'simta venasi (**v. appendicularis**), ko'tariluvchi va ko'ndalang chamber ichak venalari (**v. colica dextra et media**) quyiladi.

Yangi tug'ilgan chaqaloqda yuqori ichaktutqich venasining uzunligi 4—6 sm, kengligi 3,6 mm bo'ladi. Uning o'lchamlari erta bolalik, bolalikning birinchi davri va balog'at davrlarida tez o'sadi.

2. Taloq venasi (**v. lienalis**) me'da osti bezining yuqori qirrasi bo'ylab shu nomdagi arteriya ostida chapdan o'ngga yo'naladi va qorin aortasining oldidan o'tib, me'da osti bezi boshining orqasida yuqorigi ichaktutqich venasi bilan qo'shiladi. Taloq venasi taloqdan, me'da katta egriligi va katta charvining chap tomonidan, me'da osti bezidan qon yig'adi. Unga me'daning katta egriligi va katta charvidan qon yig'uvchi chap me'da charvi venasi (**v.**

gastromentalis sinistra), qisqa me'da venalari (**v.gastrica brevis 3—7ta**) va me'da osti bezi venalari (vv. **pancreaticae**) quyiladi. O'ng va chap me'da charvi venalari o'zaro anastomoz hosil qiladi va me'daning katta egriligi bo'ylab ravoq shaklida yotadi.

Yangi tug'ilgan chaqaloqda taloq venasining uzunligi o'rtacha 2,6 sm, kengligi boshlanish qismida o'rtacha 2,4 mm, quyilish qismida 2,8 mm. Uning uzunligi emizikli, bolalikning birinchi va o'smirlilik davrlarida tez o'sib balog'at davrida o'rtacha 10 sm bo'ladi. Kengligi boshlanish qismida emizikli, bolalikning birinchi va balog'at davrlarida sezilarli o'sib, o'smirlilik davrida 8,1 mm bo'ladi. Taloq venasining quyilish yerida kengligi yangi tug'ilgan chaqaloqda, emizikli va balog'at davrlarida tez o'sib, o'smirlilik davrida 9,2 mm ga ye tad i.

3. Pastki ichaktutqich venasi (**v. mesenterica inferior**) chambar uchakning chap arteriyasi yonida joylashib, yuqoriga ko'tariladi. Bu vena me'da osti bezi ostidan o'tib ko'pincha taloq venasiga, kamroq hollarda yuqori ichaktutqich venasiga, goho yuqori ichaktutqich venasi bilan taloq venasining qo'shilish burchagiga quyiladi. Pastki ichaktutqich venasi yo'g'on ichakning chap qismidan, ya'ni chap chambar ichakning burilish burcha-gidan boshlab tushuvchi chambar ichak, sigmasimon ichak va to'g'ri ichakning yuqori qismidan qon yig'adi. Unga chap chambar ichak venasi (**v. colica sinistra**), sigmasimon ichak venasi (vv. **sigmoidea 2—5 ta**) va yuqori to'g'ri ichak venasi (**v. rectalis superior**) quyiladi.

Vena tizimi anastomozlari. Tana venalari ko'p sonli anastomozlar vositasida o'zaro bog'lanadi. Anastomozlar tizimlararo va tizim ichi guruhlariga bo'linadi. Tizimlararo anastomozlar vositasida yuqori va pastki kovak hamda darvoza vena tizimlari o'zaro bog'lansa, tizim ichi anastomozlari vositasida ayrim tizim venalari o'zaro bog'lanadi. Tizimlararo anastomozlar ikki guruhga: 1. Yuqori va pastki kovak vena oqimlari o'rtasidagi kava-kaval; 2. Yuqori, pastki kovak va darvoza vena oqimlari o'rtasidagi porta-kaval anastomozlarga bo'linadi. Porta-kaval anastomozlar qorin bo'shlig'ining turli tomonlarida joylashadi. Ularning eng asosiylari quyidagilar:

1. Yuqorida qizilo'ngachning qorin qismidan darvoza venasiga quyiluvchi chap me'da venasi (**v.gastrica sinistra**) oqimlari bilan toq va yarim toq venalar orqali yuqori kovak venaga quyiluvchi qizilo'ngach venalari (**v.v. oesophageae**) o'rtasida.

2. Pastda darvoza venasi oqimi bo'lgan yuqori to'g'ri ichak venasi (**v. rectalis superior**) bilan ichki yonbosh venasi orqali pastki kovak venaga quyiluvchi o'rt va pastki to'g'ri ichak venalari (vv. **rectalis media et inferior**) o'rtasida.

3. Oldinda, kindik atrofida, jigarning yumaloq boylami ichidagi darvoza venasining oqimi **vv. paraumbilicales**, yuqori kovak vena oqimi yuqori qorin usti venasi (**v. epigastrica superior**), hamda pastki kovak vena oqimi pastki qorin usti venasi (**v. epigastrica inferior**) o'rtasidagi uch tomonlama anastomoz. Bu anastomoz bolada jigar kasalliklarida katta ahamiyatga ega. Bunda kindik atrofi venalari kengayib, o'ziga xos shaklni (**meduza boshi**) oladi.

4. Orqada bel sohasida darvoza vena oqimlari yo'g'on ichakning mezoperitoneal qismi venalari va pastki kovak venaning pariyetal oqimlari bel venalari (**v. lumbales**) o'rtasida.

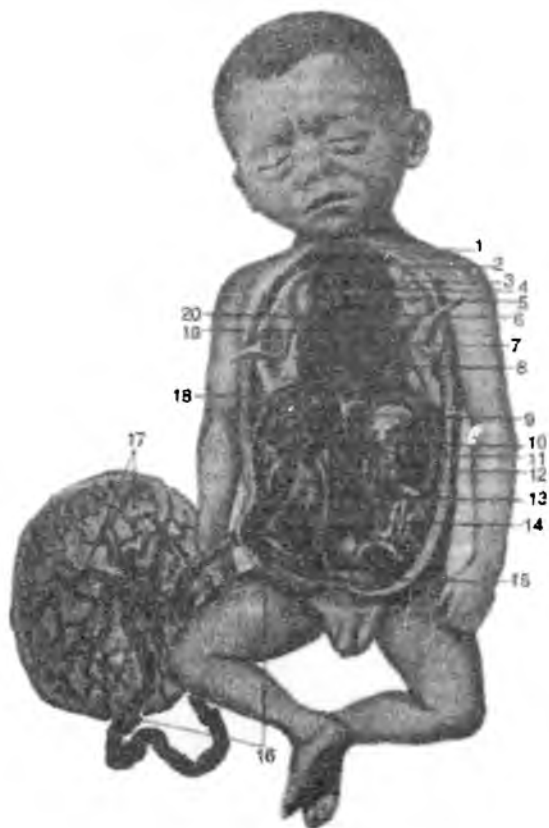
5. Qorin bo'shlig'ining orqa devorida yuqori kovak vena oqimlari o'ng va chap ko'tariluvchi bel venalari (**v. lumbales ascendens**) va pastki kovak vena oqimi bel venalari (**v. lumbales**) o'rtasida kava-kaval anastomoz joylashadi.

6. Yuqori kovak vena oqimi bo'lgan orqa qovurg'alararo venalarning **rr. spinalis** lari va pastki kovak vena oqimi bo'lgan bel venalarining shu nomli oqimlari o'rtasidagi kava-kaval anastomoz. Ular orqali ichki va tashqi umurtqa pog'onasi vena chigallaridan (**plexus venosi vertebrales interni et externi**) qon oqadi.

Homilada qon aylanishi

Homila taraqqiyoti davrida o'sish uchun kerakli bo'lgan ozuqa moddalar va kislorodni ona qonidan oladi. Qon bachadon arteriyasidan yo'ldoshga o'tadi, shuning uchun homilaning qon aylanishi (100-rasm) yo'ldosh qon aylanishi deyiladi. Yo'ldoshda ona qoni bilan homila qoni o'rtasida gaz almashibgina qolmay, homila qoni ozuqa moddalarni ham qabul qiladi. Yo'ldoshdan homila qoni kindik venasiga (**v. umbilicalis**) o'tib, kindik tizimchasi tarkibida jigarning pastki qirrasiga yo'naladi va kindik venasi egatida joylashadi. Jigar darvozasi sohasida kindik venasi ikki shoxga bo'linadi.

100-rasm. Homilada qon aylanishi. 1-v.cava superior; 2-arcus aortae; 3-ductus arteriosus; 4-a.pulmonalis sinistra; 5-pars ascendens aortae; 6-atrium sinistrum; 7-ventriculus sinister; 8-ventriculus dexter; 9-pars abdominalis aortae; 10-a.renalis sinistra; 11-v.renalis sinistra; 12-v.portae; 13-aorta; 14-a.iliaca communis sinistra; 15-a.umbilicalis sinistra; 16-v.umbilicalis; 17-placenta; 18-ductus venosus; 19-for. ovale; 20-truncus pulmonalis.



Uning bittasi darvoza venasiga quyilsa, ikkinchisi vena (**aransiy**) nayi (**ductus venosus**) nomi bilan pastki kovak venaga quyiladi. Darvoza venasi orqali arterial qon homilaning qon ishlab chiqaruvchi a'zosi jigarga kiradi va undan jigar venalari orqali chiqib, pastki kovak venaga quyiladi va tananing pastki qismidan: kelayotgan venoz qon bilan aralashadi. Pastki kovak venadagi aralash qon o'ng bo'lmachaga, undan oval teshik orqali chap bo'lmachaga o'tadi. Bunda homilada yaxshi rivojlangan pastki kovak vena burmasining ahamiyati katta. Chap bo'lmachadan qon chap qorinchaga, so'ngra aorta bo'ylab organizmga tarqaladi.

Homila tanasining yuqori qismidan kelayotgan venoz qon yuqori kovak vena orqali o'ng bo'lmachaga quyiladi. Undan o'ng atrioventrikular teshik orqali o'ng qorinchaga o'tadi. O'ng qorinchadan o'pka poyasiga chiqqan qon o'pka arteriyalari va o'pka yaxshi taraqqiy etmagani uchun yirik arteriya (Batal) nayi (**ductus arteriosus**) orqali aortaga o'tadi. Buning natijasida aortadagi aralash qonga venoz qonning yangi qismi qo'shiladi. Bu ikki marotaba aralashgan qon tana devorlari, a'zolarga va oyoqlarga boradi. Tananing yuqori qismiga boruvchi qon tomirlar aorta ravog'idan chiqqani uchun ularga kislorod va ozuqa moddalarga boyroq qon boradi, shuning uchun bu sohalar homilada nisbatan yaxshi rivojlanadi. Aortadagi aralash qon ichki yonbosh arteriyalar orqali kindik arteriyasiga (**a.umbilicalis**) o'tadi va yo'ldoshga yo'naladi.

Bola tug'ilganidan so'ng birinchi chinqiriq bilan uning o'pkasi kengayib, kichik qon aylanish doirasi faoliyat ko'rsata boshlaydi. Boylangan kindik venasi bo'shab jigarning yumaloq boylamiga (**lig. teres hepatis**), kindik arteriyasining ko'p qismi medial kindik boylamiga (**ligg. umbilicales mediales**), venoz nay venoz boylamga (**lig. venosum**) aylanadi. O'pka poyasini aorta bilan qo'shib turuvchi arteriya nayining ikki uchida bosim kichik qon aylanish ishga tushganidan keyin tenglashadi va unda qon oqishi to'xtaydi. Yangi tug'ilgan chaqaloqda nay teshigi torayib bekiladi. Bu jarayon nay o'rtasidan boshlanib, avval o'pka poyasi tomoniga keyin esa aortaga qarab yuradi. Nay 8—10 kun davomida butunlay puchayib, arteriya boylamiga (**lig. arteriosum**) aylanadi. Agar arteriya nayi beki olmay qolsa, bolada tug'ma nuqson paydo bo'ladi.

O'ng va chap bo'lmachalardagi bosimning tenglashishi natijasida ular o'rtasidagi to'siqda joylashgan oval teshik ham asta-sekin bekiladi. Ba'zan bu teshikning bekilishi uzoq vaqt (6—8 oy) davom etishi mumkin. Bu teshik bir yilgacha bekilmasa, bola yuragida tug'ma nuqson paydo bo'ladi.

Limfa tizimi

Limfa tizimi (**systema lymphaticum**) qon tomirlar tizimining asosiy qismidan biri bo'lib, u to'qima suyuqligini so'rib limfa hosil qilish va uni vena tizimiga olib borish vazifasini bajaradi. U vena tizimining yordamchi qismi bo'lib, tuzilishi jihatidan unga o'xshaydi.

Limfa (**lympa** — toza suv) bu rangsiz suyuqlik bo'lib, tarkibi plazmaga o'xshash oqsillarning kolloid eritmaları, hujayra elementlari (limfotsitlar,

eozinofillar) bilan birga to'qimada modda almashinuvida hosil bo'lgan har xil yot moddalar, mikroorganizmlar, o'lik hujayralardan iborat bo'ladi. Limfa tizimi organizmda quyidagi vazifalarni bajaradi:

1. To'qima suyuqligi tarkibi va hajmining doimiyligini ta'minlaydi.

2. To'qima suyuqligi, limfoid elementlar va qon o'rtasidagi gumoral aloqani ta'minlaydi.

3. Ichakda parchalanib hosil bo'lgan ozuqa moddalarni (yog'lar) ichaklardan venalarga olib boradi.

4. Seroz bo'shliqlardan suyuqliklarni so'rilishini.

5. Organizmga tushgan mikroorganizmlarni zararsizlantirish (himoya, baryer vazifa).

6. Limfositlarni ishlab (limfopoez) qonga chiqarish.

7. Immunokompetent hujayralar (T va B limfositlar) va makrofaglar ishlab chiqarish. Bu hujayralar organizmning mikroblarga va ba'zi moddalarga qarshi faoliyatini kuchaytirib beradi (immun faoliyati).

Yuqoridagi vazifalarni bajaruvchi limfa tizimi tarkibiga:

1. Limfani o'tkazuvchi yo'llar: limfakapillar tomirlar, limfa tomirlari, poyalari va yo'llari kiradi.

2. Limfositlar rivojlanadigan joylar:

1. Suyak iligi, ayrisimon bez.

2. Shilliq pardalardagi limfoid hosilalar:

a) yakka holdagi follikulalar (**folliculi lymphatici solitarii**);

b) limfatik follikulalar to'plami (**folliculi lymphatici solitarii aggregati**);

c) murtaklarning limfoid to'qimasi.

3. Chuvalchangsimon o'simta limfoid to'qimasi.

4. Taloq pulpasi.

5. Limfa tuguni kiradi.

Limfa tizimi venadan quyidagilar bilan farq qiladi:

1. Vena tizimi arteriyalar bilan qo'shiladi, limfa tizimining boshlanish qismi yopiq limfa kapillarlarini bo'lib, markaziy qismi venaga quyiladi.

2. Limfa tomirlari o'rtasida limfa tugunlari bo'ladi.

Limfa kapillarlarini bosh va orqa miya, ularning pardalarida, tog'aylar, ko'zning shox pardasi va gavhari, ichki quloq, teri va shilliq pardalar epiteliyasi, taloq parenximasi, suyak iligida bo'lmaydi.


Limfa tizimi tarkibiga limfani o'tkazuvchi yo'llar (limfa kapillarlar, limfa tomirlari, poyalari va yo'llari) va limfositlar rivojlanadigan joylar (suyak iligi, ayrisimon bez, limfoid follikulalar, murtaklar, taloq pulpasi va limfa tuguni) kiradi.

Limfa kapillarlarini (**vasa lymphocapillaria**) qon tomir kapillarlariga nisbatan keng va tekis emas. Ular o'zaro birikib, limfokapillar to'rlarini (**rete lymphocapillare**) hosil qiladi. Limfa kapillarlarining do'vori bir qavat endoteliy hujayralaridan tuzilgan. Ular o'zaro qo'shib, limfa tomirlarini hosil qiladi.

Limfa tomirlari (**vasa lymphatica**) ichida klapanlari (**valvulae lymphaticae**) bo‘lib, limfani bir yo‘nalishda o‘tkazadi. Limfa tomirlari joylashishiga qarab a‘zo ichi va a‘zo sirti tomirlariga bo‘linadi. A‘zo sirti limfa tomirlari limfani a‘zoldan to limfa tugunigacha olib boruvchi (olib keluvchi) va limfa tugunidan chiqqan (olib ketuvchi) tomirlarga bo‘linadi. Ular yig‘ilib, limfa poyalarini hosil qiladi. A‘zo sirti limfa tomirlari joylashishiga qarab chuqur (**vasa lymphatica profunda**) (qon tomir va nervlar bilan yo‘naluvchi) va yuza (**vasa lymphatica superficialia**) (teri osti venalari va nervlari bilan yo‘naluvchi) guruhlariga bo‘linadi. Tananing harakatchan sohalarida limfa tomirlari limfani beto‘xtov oqishini ta‘minlovchi aylanma limfa yo‘llarini hosil qiladi.

Limfa tuguni

Limfa tuguni (**nodi lymphatici**) bu – a‘zo bo‘lib, a‘zo va to‘qimalardan limfa poyalari va limfa yo‘llariga kelayotgan limfa tomirlari yo‘lida joylashadi. Limfa tugunlari, odatda, ikki va undan ko‘p holatda guruh bo‘lib joylashadi. Har bir limfa tuguniga uning qabariq tomonidan 4–6 olib keluvchi limfa tomirlari (**vasa afferentia**) kiradi. Limfa tugunlaridan chiqqan 2–4 ta olib ketuvchi limfa tomirlari keyingi guruh limfa tugunlariga yoki yirik limfa poyalariga quyiladi. Unga kelayotgan olib keluvchi tomirlar ko‘p va ingichka bo‘lsa, olib ketuvchi tomirlar kam va keng bo‘ladi. Limfa tugunlari (101-rasm) oval, yumaloq, loviyasimon, bo‘laklarga bo‘lingan shakllarda uchraydi. Ularning uzunligi 10–15 mm bo‘lib, umumiy og‘irligi 500–1000 g yoki tana og‘irligining 1% ini tashkil qiladi. Limfa tugunining botiq tomonida darvozasi bo‘lib, unga arteriya va nervlar kiradi, vena va olib ketuvchi limfa tomirlari (**vasa efferentia**) chiqadi. Tugunning qavariq tomonidan esa olib keluvchi limfa tomirlari kiradi. Limfa tugunini o‘ragan biriktiruvchi to‘qimali kapsuladan uning darvozasi sohasida tugun ichiga to‘siqlar kirib, uni bo‘laklarga bo‘ladi. Limfa tuguni parenximasi po‘stloq va mag‘iz moddalarga bo‘linadi. Po‘stloq qismi kapsulaga yaqin joylashib, tugunning periferik qismini egallaydi. Unda o‘lchamlari 0,5–1 mm bo‘lgan limfoid tugunchalar bo‘lib, ularda B-limfositlar to‘plangan. Limfoid tugunchalardan ichkarida mag‘iz qismi chegarasida joylashgan limfoid to‘qima qatlami timusga bog‘liq bo‘lgan parakortikal zona deyilib, unda T-limfositlar bo‘ladi. Mag‘iz qismi po‘stloq qismining ichki chekkasidan limfa tuguni darvozasigacha cho‘zilgan limfoid to‘qima zanjiridan iborat. Limfa tugunlari tananing ayrim qismlarida yuza va chuqur guruhga bo‘linadi. Tana bo‘shliqlarida esa tugunlar bo‘shliqlar devorida pariyetal va a‘zolar oldida visseral guruhlariga bo‘linadi.



101-rasm. Limfa tuguni shakllari. A-loviyasimon; B-yumaloq; D-ovalsimon; E-bo‘laklarga bo‘lingan; F-lentasimon.

Limfa poyalari va yo‘llari

Limfa poyalari (**trunci lymphatici**) va limfa yo‘llari (**ductus lymphatici**) yirik limfa

tomirlari bo'lib, tananing ayrim sohalaridan limfani vena burchagiga yoki venalarga olib boradi. Odam tanasida juft: o'ng va chap bo'yinturuq, o'mrov osti, bronxomediastinal va bel poyalari; toq ichak poyasi tafovut qilinadi. Bu poyalarning qo'shilishidan ko'krak va o'ng limfa yo'llari hosil bo'ladi.

Ko'krak limfa yo'liga (**ductus thoracicus**) oyoqdan, chanoq, qorin bo'shlig'i devori va a'zolaridan ko'krak qafasining chap tomonidan limfa quyiladi. U qorin bo'shlig'ida XII ko'krak, II bel umurtqalari sohasida o'ng va chap bel poyasining (**truncus lumbalis dexter et truncus lumbalis sinister**) qo'shilishidan hosil boiadi. 25% holatda ko'krak limfa yo'lining boshlanish qismiga ichak poyasi (**trunci intestinalis**) ham quyiladi. Ko'krak limfa yo'lining uzunligi 30—41 sm bo'lib, boshlanish joyida ko'krak limfa yo'li kengaymasini (**cisterna chyli**) hosil qiladi. Qorin bo'shlig'idan ko'krak limfa yo'li diafragmaning aorta teshigi orqali ko'krak qafasiga chiqadi va orqa ko'ks oralig'ida ko'krak aortasi bilan toq vena o'rtasida joylashadi. VI—VII ko'krak umurtqalari sohasida u chap tomonga og'adi. V—VI bo'yin umurtqalari sohasida plevra cho'qqisi ustida ravoq hosil qilib, chap vena burchagiga quyiladi. Ko'krak limfa yo'lining quyilish joyida uning ichki qavatidan hosil bo'lgan qonni venadan limfa yo'liga o'tishiga to'sqinlik qiluvchi juft klapan bor. Bundan tashqari, ko'krak limfa yo'lining bor bo'yicha 7—9 ta klapanlari bo'lib, ular limfani orqaga qaytishiga to'sqinlik qiladi.

O'ng limfa yo'li (**ductus lymphaticus dexter**) uzunligi 10—12 mm bo'lib (18,8% holatda) o'ng o'mrov osti (**truncus subclavius dexter**), o'ng bo'yinturuq (**truncus jugularis dexter**) va o'ng bronxomediastinal (**truncus bronchomediastinalis dexter**) poya-larning qo'shilishidan hosil bo'ladi. O'ng limfa yo'li o'ng ichki bo'yinturuq va o'mrov osti venalarining birikish burchagiga yoki ichki bo'yinturuq venaga quyiladi. Ko'pincha (81,2% holatda) o'ng limfa yo'li bo'lmasdan, uni hosil qiluvchi poyalar alohida-alohida o'ng vena burchagiga, o'ng ichki bo'yinturuq yoki o'ng o'mrov osti venasiga quyiladi.

Oyoq limfa tomirlari va tugunlari

Oyoq sohasida yuza va chuqur joylashgan limfa tomirlari tafovut qilinadi. Yuza limfa tomirlar teri va ten osti yog' kletchatkasi, limfa kapillarlaridan hosil bo'lib uch guruhga bo'linadi. Medial guruh tomirlari I—III barmoqning ustki yuzasi va oyoq kaftining ichki yuzasi, boldirning ichki va orqa medial yuzalaridan boshlanib, katta yashirin vena bilan yuza chov tugunlariga yo'naladi. Lateral guruh tomirlari IV—V barmoq oyoq kaftining tashqi qismi va boldirning lateral yuzasidan boshlanib, tizza bo'g'imiga yetmasdan medial tomirlarga qo'shiladi. Orqa guruh tomirlari oyoq kaftining ostki yuzasining tashqi chekkasi va tovon sohasidan boshlanib, kichik yashirin vena bilan birga taqim osti limfa tugunlariga boradi.

Oyoqning chuqur limfa tomirlari — mushaklar, bo'g'imlar va suyaklar limfakapillarlaridan hosil bo'lib, boldir va sonning chuqur arteriya va venalari bilan birga yo'nalib, chuqur chov limfa tugunlariga quyiladi.

Oyoqda limfa tugunlari taqim osti va chov sohasida joylashadi. Taqim osti limfa tugunlari (**nodi lymphatici poplitei**) 1—3 ta bo‘lib, taqim osti arteriyasi yonida joylashadi. Chov limfa tugunlari son ucuburchagi sohasida chov boylarni ostida joylashgan. Ular yuza va chuqur guruhlariga bo‘linadi. Yuza chov tugunlari (4—20 ta) (**nodi lymphatici inguinales superficiales**) sonning keng fastsiyasining yuza varag‘i ustida, chuqur chov tugunlari (1-7 ta) (**nodi lymphatici inguinales profundus**) son arteriyasi va venasi yonida joylashgan. Bu limfa tugunlaridan chiqqan olib ketuvchi limfa tomirlari tomirli lakuna orqali tashqi yonbosh tugunlariga boradi.

Chanoq limfa tomirlari va tugunlari

Chanoq limfa tugunlari visseral va pariyetal guruhlariga bo‘linib joylashadi. Visseral limfa tugunlari (**nodi lymphatici viscerales**) kichik chanoq bo‘shlig‘i a‘zolari yonida joylashadi. Bularga qovuq yoni (**nodi lymphatici paravesicales**), bachadon yoni (**nodi lymphatici parauterini**), qin yoni (**nodi lymphatici paravaginales**) va to‘g‘ri ichak yoni (**nodi lymphatici pararectales**) tugunlari kiradi. Bu tugunlardan chiqqan olib ketuvchi limfa tomirlari umumiy yonbosh va aorta osti limfa tugunlariga yo‘naladi. Chanoqning pariyetal limfa tugunlari: ichki yonbosh arteriyasi bo‘ylab 4—8 ta ichki yonbosh tugunlari (**nodi lymphatici iliaci interni**) dir. Dumg‘aza suyagining oldingi yuzasida 2—3 ta dumg‘aza limfa tugunlari (**nodi lymphatici sacrales**) bo‘lib, ularga chanoq devori va to‘g‘ri ichakdan limfa keladi. Bu tugunlardan chiqqan olib ketuvchi limfa tomirlari tashqi va umumiy yonbosh tugunlariga quyiladi. Tashqi yonbosh tugunlari (**nodi lymphatici iliaci externi**) 2—12 ta bo‘lib, tashqi yonbosh arteriya va vena bo‘ylab zarjir shaklida joylashadi. Ustki va pastki dumba arteriyalari yonida joylashgan dumba limfa tugunlariga (**nodi lymphatici gluteales**) sonning orqa yuzasi hamda dumba sohasi va kichik chanoq devoridan keluvchi limfa tomirlari keladi. Ichki va tashqi yonbosh tugunlaridan chiqqan olib ketuvchi limfa tomirlari umumiy yonbosh limfa tugunlariga (**nodi lymphatici iliaci communes**) yo‘naladi. Ulardan chiqqan olib ketuvchi limfa tomirlar qorin aortasi va pastki kovak vena yonida joylashgan bel limfa tugunlariga quyiladi.

Qorin bo‘shlig‘i limfa tomirlari va tugunlari

Qorin bo‘shlig‘ida ham vistseral va pariyetal limfa tugunlari tafovut qilinadi. Vistseral limfa tugunlari qorin aortasining toq arteriyalari va ularning shoxlari atrofida joylashadi. Qorin o‘zani atrofida joylashgan tugunlarga (**nodi lymphatici coeliaci**) (1—5 ta) me‘da, me‘da osti bezi, taloq, buyrak va jigar limfa tugunlaridan chiqqan olib ketuvchi limfa tomirlari keladi. Bu tugunlardan chiqqan olib ketuvchi limfa tomirlari bel limfa tugunlariga, shuningdek, ko‘krak limfa yo‘lining boshlanish qismiga quyiladi. Me‘daning limfa tugunlari (**nodi lymphatici gastrici**) uning katta va kichik egriliklari bo‘ylab, arteriyalar

yo'nalishida joylashadi. Ular quyidagi guruhlariga: chap me'da tugunlari; kardial limfa tugunlari; pilorik limfa tugunlari; o'ng me'da-charvi tugunlari; chap me'da-charvi tugunlariga bo'linadi. Taloq limfa tugunlariga (**nodi lymphatici lienales**) me'daning tubi, chap me'da-charvi tugunlari va taloq kapsulasidan kelayotgan limfa tomirlari quyiladi. Me'da osti bezining boshi va o'n ikki barmoq ichak devoridan keluvchi limfa tomirlari pankreatoduodenal limfa tugunlariga (**nodi lymphatici pancreatoduodenales**) quyiladi.

Jigar va o't pufagi limfa tomirlari jigar-o'n ikki barmoq ichak boylami ichida umumiy jigar arteriyasi va darvoza venasi yo'nalishida joylashgan jigar limfa tugunlariga (**nodi lymphatici hepatici**) quyiladi. Qorin bo'shlig'i vistseral limfa tugunlarining eng ko'p sonlisi (66—404 ta) ingichka ichaktutqichi ichida joylashgan ichaktutqich tugunlari (**nodi lymphatici mesenterici**) bo'lib, ularga och va yonbosh ichak limfa tomirlari quyiladi. Bu tugunlardan chiqqan olib ketuvchi limfa tomirlar bel limfa tugunlariga, goho ichak poyasini hosil qilib ko'krak limfa yo'liga quyiladi. Chambar ichak qismlaridan chiquvchi limfa tomirlari, chambar ichak arteriyalari yo'nalishida joylashgan limfa tugunlarga quyiladi. Qorin bo'shlig'ining pariyetal limfa tugunlari qorin bo'shlig'ining oldingi va orqa devorlarida joylashadi. Qorin bo'shlig'ining oldingi devorida pastki qorin osti arteriyalari yo'nalishida sliu nomli tugunlar (**nodi lymphatici epigastrici inferiores**), uning orqa devorida aorta va pastki kovak vena atrofida ko'p sonli bel tugunlari (**nodi lymphatici lumbales**) joylashgan. Ular qorin aortasi va pastki kovak venaga nisbatan joylashishiga qarab chap, o'ng va oraliq bel tugunlariga bo'linadi. Qorin aortasining chap, old va orqa tomonlarida joylashgan chap bel limfa tugunlari (**nodi lymphatici lumbales sinistri**) o'z navbatida lateral aorta tugunlari (**nodi lymphatici aortici laterales**), aorta oldi tugunlari (**nodi lymphatici preaortici**), aorta orqa tugunlari (**nodi lymphatici postaortici**) guruhlariga bo'linadi. Pastki kovak venaning oldingi, orqa va o'ng tomonida joylashgan o'ng bel tugunlari (**nodi lymphatici lumbales dextra**) kovak vena oldi limfa tugunlari (**nodi lymphatici precavales**), kovak vena orqa limfa tugunlari (**nodi lymphatici postcavales**), lateral kovak limfa tugunlari (**nodi lymphatici cavales laterales**) guruhlariga bo'linadi. Aorta bilan pastki kovak vena o'rtasidagi egatda oraliq bel limfa tugunlari (**nodi lymphatici lumbales intermedii**) zanjiri yotadi. Bu tugunlardan chiqqan olib ketuvchi limfa tomirlari o'ng va chap bel poyasini hosil qiladi.

Ko'krak qafasi limfa tomirlari va tugunlari

Ko'krak qafasida ham pariyetal va visseral limfa tugunlari va tomirlari tafovut qilinadi. Ko'krak qafasining oldingi devorini ichki yuzasida to'sh suyagining o'ng va chap tomonida joylashgan to'sh yoni tugunlariga (**nodi lymphatici parasternales**) ko'krak qafasining oldingi devori, plevra, perikarddan, shuningdek, pastki qorin usti va ustki diafragma limfa tugunlari, sut bezlaridan kelayotgan limfa tomirlari quyiladi. O'ng to'sh yoni tugunlaridan chiqqan olib ketuvchi limfa tomirlari o'ng bo'yinturuq poyasiga yoki paravenoz

limfa tugunlariga, chap to'sh yoni tugunlaridan chiqqan olib ketuvchi limfa tomirlari esa aorta oldi limfa tugunlariga, shuningdek ko'krak limfa yo'li va chap bo'yinturuq poyalariga quyiladi.

Qovurg'alararo oraliqning umurtqa pog'onasi yaqinida joylashgan qovurg'alararo limfa tugunlariga (**nodi lymphatici intercostales**) ko'krak qafasining orqa devori limfa tomirlari yo'naladi. Ulardan chiqqan olib ketuvchi limfa tomirlari ko'krak limfa yo'lga, ustki tugunlardan esa bo'yinning chuqur tashqi tugunlariga quyiladi.

Ustki diafragma tugunlariga (**nodi lymphatici phrenici superiores**) diafragma, perikard, plevra va jigarning diafragma yuzasidan kelayotgan limfa tomirlari quyiladi. Ulardan chiqqan olib ketuvchi limfa tomirlari to'sh yoni, orqa ko'ks oralig'i, pastki traxeobronxial, bronxopulmonal limfa tugunlariga quyiladi.

Ko'krak qafasining vistseral tugunlaridan yuqorigi kovak vena va aorta ravog'ining oldingi yuzasida joylashgan oldingi ko'ks oralig'i limfa tugunlariga (**nodi lymphatici mediastenales anteriores**) yurak, perikard, ayrisimon bez limfa tomirlari va bronxopulmonal, traxeobronxial limfa tugunlaridan olib ketuvchi limfa tomirlari quyiladi. Oldingi ko'ks oralig'i limfa tugunlaridan chiqqan olib ketuvchi limfa tomirlari o'ng va chap vena burchaklariga yo'naladi.

Ko'krak aortasi va qizilo'ngachning yonida joylashgan orqa ko'ks oralig'i limfa tugunlariga (**nodi lymphatici mediastenales posteriores**) orqa ko'ks oralig'i a'zolaridan kelayotgan limfa tomirlari quyiladi. Bu tugunlardan chiqqan olib ketuvchi limfa tomirlari ko'krak limfa yo'lga quyiladi. O'pka darvozasi sohasida joylashgan bronxopulmonal tugunlarga (**nodi lymphatici bronchopulmonales**) o'pka limfa tomirlari quyiladi. Bu tugunlardan chiqqan olib ketuvchi limfa tomirlari pastki va ustki traxeobronxial tugunlarga yo'naladi.

Pastki traxeobronxial limfa tugunlari (**nodi lymphatici traheobronchiales inferiores**) kekirdakning bosh bronxlarga bo'lingan joyida joylashsa, o'ng va chap ustki traxeobronxial tugunlar (**nodi lymphatici tracheobronchiales superiores dextri et sinistri**) kekirdakning yon tomonlarida joylashadi. Bu guruh tugunlarga bronxopulmonal va boshqa visseral tugunlardan keluvchi limfa tomirlari quyiladi. O'ng ustki traxeobronxial tugunlardan chiqqan olib ketuvchi limfa tomirlari o'ng bronxomediastinal poyani hosil qiladi. Chap ustki traxeobronxial tugunlarning olib ketuvchi limfa tomirlari ko'krak limfa yo'lga quyiladi.

Bosh va bo'yinning limfa tomirlari va tugunlari

Boshning limfa tomirlari bosh bilan bo'yin o'rtasida joylashgan limfa tuguni to'plamlariga quyiladi. Bu to'plamlar quyidagilar: ensa qon tomirlari yo'nalishidajoylashgan ensalimfatugunlariga (**nodi lymphatici occipitales**) boshning ensa sohasidan keluvchi limfa tomirlari quyiladi. Bu tugunlardan

olib ketuvchi limfa tomirlari tashqi chuqur bo'yin tugunlariga quyiladi. So'rg'ichsimon limfa tugunlari (**nodi lymphatici mastoidei**) quloq suprasining orqasida joylashib, ularga quloq supراسi va boshning tepa qismi limfa tomirlari keladi. Bu tugunlardan chiqqan olib ketuvchi limfa tomirlari quloq oldi va yuza bo'yin tugunlariga quyiladi.

Quloq oldi bezi sohasida tashqi joylashgan yuza qufoq oldi tugunlari (**nodi lymphatici parotidei superficialis**) va bez bo'laklari orasida joylashgan chuqur quloq oldi limfa tugunlariga (**nodi lymphatici parotidei profundi**) boshning peshona, tepa sohalari, quloq supراسi. tashqi eshituv yo'li, eshituv nayi, quloq oldi bezi va yuqori lablar limfa tomirlari keladi. Bu tugunlardan chiquvchi olib ketuvchi limfa tomirlari bo'yinning yuza va chuqur limfa tugunlariga boradi.

Halqumning orqasida va yon devorlarida joylashgan halqum orqa limfa tugunlariga (**nodi lymphatici retropharygeales**) halqum devoridan, burun bo'shlig'i va burunning yon bo'shliqlari shilliq pardasi, tanglay va til murtaklaridan, eshituv nayi va nog'ora bo'shlig'i limfa tomirlari keladi. Bu limfa tugunlaridan boshlangan olib ketuvchi limfa tomirlar bo'yinning tashqi chuqur guruh limfa tugunlariga boradi.

Jag' osti uchburchagida joylashgan pastki jag' limfa tugunlariga (**nodi lymphatici mandibulares**) yuz terisi, qovoqlar, burun, lab, lunj limfa tomirlari quyiladi. Bu tugunlardan chiqqan olib ketuvchi limfa tomirlari bo'yinning tashqi chuqur limfa tugunlariga quyiladi.

Bo'yinning chuqur limfa tugunlari (**nodi lymphatici cervicales profundi**) bo'yinning old va yon tomonlarida joylashgan. Ularning oldingi guruhiga hiqildoqning old limfa tugunlari (**nodi lymphatici prelaryngeales**), qalqonsimon bez limfa tugunlari (**nodi lymphatici thyroidei**) va kekirdakning old va yon tomoni limfa tugunlari (**nodi lymphatici pretracheales et paratracheales**) kiradi.

Bo'yinning lateral chuqur limfa tugunlari (**nodi lymphatici cervicales lateralis**) ichki bo'yinturuq vena, bo'yinning ko'ndalang arteriyasi va qo'shimcha nervning tashqi shoxi bo'ylab zanjirlar hosil qilib joylashadi. Bu tugunlardan chiquvchi olib ketuvchi limfa tomirlari o'ng va chap bo'yinturuq poyasini hosil qiladi.

Qo'lning limfa tomirlari va tugunlari

Qo'lning limfa tomirlari yuza va chuqur guruhlariga bo'linadi. Uning yuza limfa tomirlari teri osti venalarining yonida joylashib, lateral va medial guruhlariga bo'linadi. Lateral guruh limfa tomirlari I—III barmoq, kaft, bilak va yelkaning lateral tomoni terisi va teri osti asosida hosil bo'lib, bosh vena yonida yo'naladi va qo'ltiq osti limfa tugunlariga quyiladi. Ichki guruh limfa tomirlari qisman III va IV—V barmoqlar, kaft, bilak va yelkaning ichki tomoni terisi va teri osti asosi sohasida hosil bo'lib, asosiy vena bilan yo'nalib, tirsak va qo'ltiq osti limfa tugunlariga quyiladi.

Chuqur limfa tomirlar mushaklar, bo'g'imlar va suyaklardan boshlanib, chuqur arteriya va venalar bo'ylab yo'naladi.

Qo'lda limfa tugunlari ikki: tirsak chuqurchasi va qo'ltiq osti sohasida joylashadi. Tirsak limfa tugunlari (**nodi lymphatici cubitales**) tirsak chuqurchasida yuza medial teri osti venasi yonida fassiyaning ustida va chuqur fassiyaning ostida qon tomirlar yonida joylashadi. Bu tugunlardan chiqqan limfa tomirlari qo'ltiq osti tugunlariga yo'naladi. Qo'ltiq osti limfa tugunlari (**nodi lymphatici axillares**) qo'ltiq osti chuqurchasi yog' to'qimasida oltita: tashqi, ichki, kurak osti, pastki, markaziy, cho'qqi guruhlariga bo'linib joylashadi. Qo'ltiq osti limfa tugunlariga qo'lining yuza va chuqur limfa tomirlari. ko'krak qafasining oldingi, yon, orqa devori va sut bezi limfa tomirlari kelib quyiladi. Bu tugunlardan chiqqan olib ketuvchi limfa tomirlari o'mrov osti poyasini hosil qiladi.

Limfa tizimining taraqqiyoti va yoshga qarab o'zgarishi

Taraqqiyotning 6-haftasida hosil bo'layotgan yirik venalar yaqinida mezodermadan tirqishsimon bo'shliqlar paydo bo'ladi. Ularni mezenxima hujayralari chegaralagan bo'lib, keyinchalik endoteliy hujayralariga aylanadi. Bu tirqishlar qo'shilib limfa qopchalarini hosil qiladi. Birinchi bo'lib o'ng va chap bo'yinturuq limfa qopchalari, keyinchalik esa o'mrov osti limfa qopchalari paydo bo'ladi. Hornila tanasining orqa devorida joylashgan qopchalar zanjirining qo'shilishidan ko'krak limfa yo'li paydo bo'lib, taraqqiyotning 9-haftasida chap bo'yinturuq qopchasiga ochiladi. Chap va o'ng bo'yinturuq va o'mrov osti qopchalari bo'yin venalari bilan birikadi. Juft yonbosh limfa qopchalaridan chanoq va oyoq limfa tomirlari hosil bo'ladi.

Bola tug'ilish davrida uning limfa qopchalari va yo'llari yaxshi rivojlangan bo'lib, bola tug'ilganidan so'ng ularning devori tarkibining takomillashuvi davom etadi. Yangi tug'ilgan chaqaloq limfa kapillarlarini diametri nisbatan keng bo'ladi. Ular quyuk to'rlar hosil qiladi. Ularning limfa tomirlarida klapanlari yaxshi rivojlanmagan bo'lib, uning takomili 13—16 yoshlarda tugallanadi. Ko'krak limfa yo'li yangi tug'ilgan chaqaloqda to'g'ri yo'nalishda bo'lib, uning diametri bor bo'yiga bir tekis, devori yupqa bo'ladi.

Limfa tomirlari va tugunlarining tarqalish qonuniyatlari

1. Limfa tizimining katta qismida limfa og'irlik kuchiga qarshi oqadi. Limfa tomirlari keng va soni ko'p bo'lgani uchun uning oqishi venaga o'xshab sekin bo'ladi.

2. Tananing limfa tomirlari yuza va chuqur guruhlariga bo'linadi. Teri ostida joylashgan yuza tomirlar teri osti venalari va yuza nervlar bilan birga, chuqur limfa tomirlari tomirli-nervli dastalar tarkibida yo'naladi.

3. Barcha limfa tomirlari boshlangan joyidan to limfa tugunigacha qisqa yo'l bilan yo'naladi.

4. Tana limfa tomirlari suyaklarga parallel yo'naladi (qovurg'alararo limfa tomirlari).

5. Organizm hayvoniy va o'simlik a'zolariga bo'lingani kabi limfa tugunlari ham somatik va vistseral guruhlariga bo'linadi.

6. Somatik limfa tugunlari harakatchan sohalarda bo'g'imlarning bukiluvchi yuzalarida joylashgan bo'lib, ularning harakati limfa oqishini ta'minlaydi.

7. Vistseral limfa tugunlari ichki a'zolar darvozasi sohasida joylashadi.

8. Limfa tugunlari ikki tomonlama simmetriya prinsipi asosida joylashib, u tananing o'ng tomonida ko'p bo'ladi.

Qon ishlab chiqaruvchi va immun tizimi a'zolari

Immun tizimi tarkibiga organizmga tashqi muhitdan kiruvchi va organizmda hosil bo'luvchi yot hujayra va moddalardan himoya qiluvchi a'zo va to'qimalar kiradi. Bu a'zolar limfoid to'qimalardan iborat bo'lib, ular immunokompetent hujayralar, limfotsitlar va plazmotsitlar ishlab chiqaradi.

Immun tizimi a'zolariga suyak iligi, ayrisimon bez, limfa tuguni, hazm va nafas a'zolari tizimida joylashgan limfoid to'qimalar (murtaklar, chugalchansimon o'simta va yonbosh ichak limfatik follikula to'plami hamda yakka holdagi follikulalar kiradi. Bu a'zolar vazifasiga qarab markaziy va periferik qismlarga bo'linadi. Tizimning markaziy a'zolariga ayrisimon bez va suyak iligi, ba'zi ma'lumotlarga ko'ra chugalchansimon o'simta va yonbosh ichakning limfatik follikula to'plamlari kiradi. Tizimning periferik a'zolariga: murtaklar, hazm va nafas a'zolari devorida joylashgan yakka holdagi follikulalar va taloq kiradi.

Suyak iligi qon va immun tizimining barcha hujayralarini hosil qiluvchi o'zak hujayralari manbayidir. O'zak hujayralari suyak iligidan qonga o'tadi va immun tizimining boshqa markaziy a'zolariga boradi.

Ayrisimon bezning o'zak hujayralarida **T-limfotsitlar** ishlab chiqarilib, qon bilan birga timusga bog'liq bo'lgan limfa tugunining parakortikal qismi, taloqning limfoid tugunlarining periarterial qismiga kiradi va hujayra immuniteti hosil bo'lishini ta'minlaydi. Qolgan a'zolarida **B-limfotsitlar** ishlab chiqariladi va immun tizimining periferik qismiga: murtaklar, hazm va nafas a'zolari devorida joylashgan yakka holdagi follikulalar, limfa tugunining limfoid tugunchalari, taloqning limfoid tugunchalarining periarterial qismidan tashqari qismlariga kiradi va gumoral immunitet vazifasini bajaradi. Immun tizimining periferik a'zolari vazifasi markaziy a'zolar ta'sirida bo'ladi.

T- va B-limfotsitlar yuzasida organizmda immun reaksiyalar chaqiruvchi antigenlarni sezuvchi retseptorlari bor. Immun reaksiyalarni bajaruvchi hujayralarni immunokompetent hujayralar (immunositlar) deb ataladi. Immun tizimi a'zolari organizmda ma'lum bir sohalarda: mikroorganizmlar va yot moddalarning o'tishi mumkin bo'lgan joylarda joylashib, limfoid to'qima bo'lgan himoya zonalarini — filtrlarni hosil qiladi. Pirogov Valdeyer halqasini

hosil qilgan murtaklarning limfoid to'qimasi bir tomondan og'iz va burun bo'shlig'i, ikkinchi tomondan halqum va hiqildoq o'rtasida joylashgan. Yonbosh ichakning oxirgi qismida joylashgan limfatik follikulalar to'plami yonbosh ichakni ko'richakka o'tish joyida joylashgan. Chuvalchangsimon o'simtaning limfoid tugunchalari esa ichakning ikki xil muhitiga yaqin joylashgan. Hazm va nafas a'zolari devoridagi yakka holdagi follikulalar tashqi muhit bilan organizm chegarasini nazorat qiladi. Ko'p sonli limfa tugunlari esa limfani to'qima va a'zoldardan vena tizimiga o'tish yo'lida joylashgan.

Immun tizimi a'zolarining xususiyatlaridan biri shundan iboratki, ular taraqqiyotda erda paydo bo'lib, yangi tug'ilgan chaqaloqda yetilgan bo'ladi. Ular bolalik va o'smirlilik davrlarida, ya'ni organizmning tiklanish, o'sish va uning himoya tizimlarining hosil bo'lish davrida tez o'sadi. Odamda immun tizimi a'zolarining umumiy massasi (ilikdan tashqari) 1,5—2 kg.

Immun tizimining markaziy a'zolari

Suyak iligi (**medulla osseium**) odamda qon ishlab chiqaruvchi va immun tizimi a'zosi bo'lib hisoblanadi. Unda hosil bo'lgan o'zak hujayralari 100 martagacha bo'linish xususiyatiga ega. Bu hujayralar bo'linib uch yo'nalishda (eritropoez, granulopoez va trombositopoez) takomillashib, qonning shakli elementlariga aylanadi va qonga o'tadi. Katta yoshdagi odamlarda g'ovak, yassi suyaklar va uzun naysimon suyaklarning epifizlarida qizil ilik (**medulla osseum rubra**) va naysimon suyaklar diafizining ilik kanalida joylashgan sariq ilik (**medulla osseum flavum**) tafovut qilinadi. Katta yoshdagi odamlarda ilikning umumiy og'irligi 2.5—3 kg yoki tana og'irligining 4,5—4,7% ini tashkil qiladi. Uning yarmi qizil ilik, qolgani sariq ilik. Qizil ilik tarkibi retikula to'qima va gemopoez elementlari bo'lgan imeloid to'qimadan iborat. Retikula to'qimasi retikula hujayralari va tolalaridan iborat bo'lib, uning qovuzloqlarida eritropoez, granulopoez va trombositopoez qatorlarining yosh va yetilgan elementlari joylashgan.

Sariq ilik retikula to'qimasining o'mini egallagan yog' to'qimasidan iborat. Unda qon hosil qiluvchi elementlar bo'lmaydi, goho ko'p qon yo'qotganda sariq ilik o'rmda qizil ilik paydo bo'lishi mumkin.

Taraqqiyoti va yoshga qarab o'zgarishi. Suyak iligi homila hayotining ikkinchi oyidan boshlab hosil bo'la boshlaydi. Taraqqiyotning 12-haftasidan boshlab suyak iligida qon tomirlar zo'r berib rivojlanib, ular atrofida retikula to'qimasi va birlamchi qon orolchalari hosil bo'ladi. Shu davrdan boshlab suyak iligi qon ishlab chiqaruvchi a'zo sifatida ishlay boshlaydi. Taraqqiyotning 20-haftasidan suyak iligi suyak epifizi tomonga qarab zo'r berib o'sadi. Naysimon suyaklar diafizida suyak to'sinlari yemirilib ilik bo'shlig'i hosil bo'la boshlaydi.

Yangi tug'ilgan chaqaloq suyagining ilik bo'shlig'ida qizil ilik bo'lib, ularda yog' hujayralari bola tug'ilganidan keyin (1—6-oylarda) paydo bo'ladi. 4—5 yoshdan keyin naysimon suyaklar diafizida joylashgan qizil ilik asta-

sekin sariq ilikka aylana boshlaydi va 20—25 yoshlarda naysimon suyak ilik bo'shlig'i sariq ilik bilan to'ladi. Yassi suyaklar suyak iligida yog' hujayralari ilik hajmining 50% ini tashkil qiladi.

Ayrisimon bez

Ayrisimon bez (**thymus**) limfoid a'zo bo'lib, bolada yaxshi rivojlangan bo'ladi. Ayrisimon bezda T-limfotsitlar hosil bo'lishidan tashqari, ularning takomillashuviga ta'sir qiluvchi timik omillarni ham ishlab chiqaradi. Uning gormoni timozin limfopoezni faollashtirib T-limfositlari hosil bo'lishida ishtirok etadi, immun jarayonlarni kuchaytiradi, uglevod va kaltsiy moddalarining almashinuvini boshqaradi.

Ayrisimon bez oldingi ko'ks oraliq'ining yuqori qismida joylashadi. U kattaligi bir xil bo'lmagan, o'zaro o'rta qismida birikkan o'ng va chap bo'laklardan iborat. Bo'laklarning yuqori qismi toraygan, pastki qismi esa keng. Chap bo'lagi o'ngiga nisbatan uzun. Bezni tashqi tomonidan yupqa biriktiruvchi to'qimali kapsula o'ragan bo'lib, undan bez ichiga bo'laklararo to'siqlar (**septa interlobularis**) kirib, bez to'qimasini o'lchamlari 1 — 10 mm bo'lgan bez bo'laklariga (**lobuli thymi**) ajratadi. Bez parenximasi bo'laklar chekkasida joylashgan to'q rangli po'stloq modda (**cortex thymi**) va bo'lak markazida joylashgan och rangli mag'iz moddadan (**medulla thymi**) iborat. Mag'iz qismida timus (**gassal**) tanachalari bor. Po'stloq va mag'iz modda o'rtasidagi chegara har doim aniq emas.

Taraqqiyoti va yoshga qarab o'zgarishi. Ayrisimon bez homila hayotining 1-oyi oxiri va 2-oyi boshida III—IV jabra cho'ntaklari epiteliyidan hosil bo'lgan juft o'simtalar shaklida taraqqiy etadi. Ayrisimon bez kurtaklari kaudal tomonga qarab o'sib, qalinlashadi va bir-biriga yaqinlashadi. Homila hayotining 8-haftasida uning halqumga qo'shilgan yuqori uchi asta-sekin yo'qoladi va pastki qismi o'zaro qo'shilib, bez bo'laklarini hosil qiladi. Homila hayotining 5-oyida ayrisimon bez tuzilishi jihatidan bo'laklardan iborat bo'lib, ularda po'stloq va mag'iz modda yaxshi ko'rinadi.

Yangi tug'ilgan chaqaloqda bez og'irligi nisbatan katta bo'lib, o'rtacha 13,3 g bo'ladi, bu davrda ayrisimon bez o'ng bo'lagining uzunligi 5,2—7,4 sm, kengligi 1,7—2,3 sm, chap bo'lagi uzunligi 5,0—5,5 sm, kengligi 1,5—3,2 sm bo'ladi. Uning yuqori chegarasi to'sh suyagi dastasidan 1,0—2,5 sm yuqori, o'ng bo'lagi chapiga nisbatan yuqori turadi. O'ng bo'lakning pastki uchi IV—V qovurg'a tog'aylari o'rtasida tursa, chap bo'lakniki II—IV qovurg'a tog'aylari o'rtasida turadi. Bola hayotining birinchi uch yilida ayrisimon bez juda tez o'sadi. Keyingi davrlarda uning o'sishi bir tekis bo'lib, balog'at davrida eng katta og'irlikka (37g) ega bo'ladi. 10 yoshgacha po'stloq moddasi mag'iz moddasidan ko'p bo'lsa, 10 yoshlarda ularning miqdori teng bo'ladi. Keyinchalik esa mag'iz modda miqdori ko'paya boshlaydi. Balog'at davridan so'ng ayrisimon bez og'irligi kamaya boradi va 70—75 yoshlarda 6 g bo'ladi. Ayrisimon bez yoshga qarab o'zgargan vaqtda butunlay

yo'qolib ketmay, to'sh suyagi orqasida yog' to'qimasi bilan o'ralgan bez orolchalari shaklida qoladi.

Mabodo bolada bez erta yo'qola boshlasa, bolaning psixikasi va taraqqiyoti buzilib, miasteniya va ataksiya belgilari paydo bo'ladi. Agar bez kattalashib ketsa, limfa tugunlari ham kattalashib, bolada immunitet pasayadi, jinsiy taraqqiyoti sekinlashadi. Unda ayrisimon bez yaxshi taraqqiy etmagan bo'lsa, limfopeniya bo'lib, immun tanalarni hosil bo'lishi kamayadi.

Chualchangsimon o'simtaning limfatik follikula to'plamlari (**noduli lymphatici aggregati appendicis vermiformis**) chualchangsimon o'simtaning shilliq qavati va shilliq osti asosida a'zoning bor bo'yicha joylashadi. Ularning umumiy soni bola va o'smirlarda 600—800 ta bo'lib, chualchangsimon o'simtaning shilliq pardasining I sm yuzasiga o'rtacha 10—15 follikula to'plami to'g'ri keladi. Bitta follikula to'plamining o'lchami 1—1,5 mm bo'lib, ular o'rtasida silliq mushak hujayralari, retikula va kollagen tolalari joylashgan. Tugunchalarning o'tkir uchlari chualchangsimon o'simtaning epiteliyiga qaragan. Follikulalar to'plami bir qator joylashmay, 2—3 qator, turli chuqurlikda joylashadi. Ular yumaloq, oval, noksimon shakllarda uchraydi. Yuza joylashgan to'plamlar nisbatan yirik bo'ladi. Follikulalarning limfoid to'qimasi retikula to'qimasi hamda unda joylashgan o'rta va kichik limfositlar, makrofaglardan iborat.

Chualchangsimon o'simtaning limfoid to'qimasini immunoglobulin (antitela) ishlab chiqaruvchi B-limfositlar hosil bo'ladigan joy deb hisoblash mumkin. Chunki bu tizim butunlay yoki qisman shikastlanganda organizmning antitela ishlab chiqarish xususiyati yo'qoladi.

Chualchangsimon o'simtaning devorida follikulalar to'plami homila hayotining 4-oyida dastlab shilliq pardada, so'ngra shilliq osti asosida paydo bo'ladi. 5 oylik homilada to'plam yumaloq shaklda bo'lib, limfoid to'qima yig'indisidan iborat. Bola tug'ilishidan oldin va tug'ilganidan keyin ularda ko'payish markazi paydo bo'ladi.

Yangi tug'ilgan chaqaloqda chualchangsimon o'simta devoridagi follikulalar to'plami soni 150—200 ta, ko'ndalang o'lchamlari esa 0,5—1,25 mm bo'ladi. Bola 10 yoshdan oshganidan so'ng chualchangsimon o'simtaning shilliq osti asosida yog' hujayralari guruhi paydo bo'lib, kollagen va elastik tolalar ko'payadi. 16—18 yoshlarda follikulalar soni kamayib, yog' to'qimasining hajmi ortadi.

Yonbosh ichakning limfatik follikula to'plamlari (**noduli lymphatici aggregati ilei**) yonbosh ichakning oxirgi qismi shilliq qavati va shilliq osti asosida joylashadi. Ular oval yoki yumaloq shakldagi yassi hosilalar shaklida ichakning ichaktutqich chekkasiga qarama-qarshi tomonda ichak bo'shlig'iga chiqib turadi. Bu sohada shilliq pardaning mushak qatlami uzilgan yoki butunlay bo'lmaydi. Limfatik follikulalar o'zining uzun o'lchami bilan ichakning bo'yiga yo'nalib, goho qiya yoki ko'ndalang joylashishi ham mumkin. Limfoid tugunchalar joylashgan yerda ingichka ichakning halqasimon burmalari uzilgan bo'ladi. Limfatik follikulalarning uzunligi

0,5—1,5 sm, kengligi 0,2—1,5 sm, ba'zan 3—5 sm gacha yetadi. Limfatik follikulalar to'plamlarining soni ularning eng ko'p rivojlangan vaqtida (o'smirlik davrida) 33-80 ta. Limfatik follikulalar to'plami homila hayotining 4-oyida ingichka ichakning oxirgi qismida yosh limfoid hujayralarning yumaloq shakldagi to'plami holida ko'rinadi. 5 oylik homilada tugunlar aylana va ovalsimon shaklga ega bo'lib, ularning o'lchamlari uzunligi 2, kengligi 0,2 sm, soni 5—21 ta.

Yangi tug'ilgan chaqaloqda limfatik follikulalar to'plami hali shilliq parda ustiga turtib chiqmagan bo'lib, soni 30 ga yaqin bo'ladi. Emizikli davrda ular shilliq parda yuzasiga turtib chiqadi.

Immun tizimining periferik a'zolari

Murtaklar (**tonsilla**) til ildizi, tomoq va halqumning burun qismlarida halqa shaklida joylashib, ularga juft tanglay va nay, toq til va halqum murtaklari kiradi. Murtaklar tuzilishi jihatidan yetilgan limfoid to'qima yig'indisidan iborat bo'lib, uncha katta bo'lmagan zich hujayra massalari — limfoid tugunchalari bor.

Til murtagi (**tonsilla lingualis**) toq, til ildizining shilliq pardasini qoplagan ko'p qavatli yassi epiteliy ostida joylashgan limfoid to'qimadan iborat. Til ildizining til murtagi joylashgan soha g'adir-budir bo'lib ko'rinadi. Kattaligi 3—4 mm keladigan do'mboqchalar o'rtasidagi chuqurchalarga shilliq bezlarining naychalari ochiladi.

Til murtagi homila hayotining 6—7-oylarida limfoid to'qimaning til ildizi yon qismlarida alohida-alohida to'plamlar holida paydo bo'ladi. 8—9-oylarda esa limfoid to'qima limfoid tugunchalarga aylanadi. Yangi tug'ilgan chaqaloqning til murtagida limfoid tugunchalarning soni homila hayotining oxirgi oylariga nisbatan ko'payadi. Bola hayotining birinchi oyida limfoid tugunlarda o'lchamlari 1 mm bo'lgan ko'payish markazlari paydo bo'ladi. Keyinchalik to'osmirlik davrigacha ularning soni ko'payib boradi.

Tanglay murtagi (**tonsilla palatina**) juft, tanglay-til va tanglay-yutqin ravoqlari o'rtasidagi murtak chuqurchasida joylashgan. Uning shakli biroz cho'zilgan bo'lib bodomga o'xshaydi. Tanglay murtagining eng katta uzunligi 13—28 mm, kengligi 14—22 mm. Murtakning ichki yuzasi ko'p qavatli yassi epiteliy bilan qoplangan bo'lib, tomoqning yon chegaralarini hosil qiladi. Bu yuzada 20 ga yaqin chuqurchalar bo'lib, ularga murtak kriptalari ochiladi. Murtakning tashqi yuzasini qoplagan biriktiruvchi to'qimali murtak kapsulasidan uning ichiga trabekulalar kirib bo'laklarga bo'ladi. Murtakning ichida limfoid to'qimaning zich to'plamlari — limfoid tugunlar (follikulalar) joylashadi.

Tanglay murtagi homila hayotining 12—14-haftasida ikkinchi yutqin cho'ntagi epiteliy ostida mezenximaning quyushuvi holida hosil bo'ladi. Besh oylik homilada limfoid to'qima aniq biliniib. o'lchamlari 2—3 mm bo'lgan to'plamlar shaklida bo'ladi. Bola tug'ilishidan oldin tanglay murtagida

limfoid to'qima ko'payib, limfoid tugunchalar hosil bo'ladi. Bola tug'ilganidan so'ng ularda ko'payish markazi hosil bo'ladi.

Yangi tug'ilgan chaqaloqda tanglay murtagi uncha katta bo'lmasa ham, og'iz bo'shlig'i ochilganida yaxshi ko'rinadi. Bola hayotining birinchi yilida uning o'lchamlari ikki marta kattalashib, bo'yiga 15 mm, eniga 12 mm ga yetadi. 8—13 yoshlarda o'zining eng katta hajmiga ega bo'ladi.

Yutqin murtagi (**tonsilla pharyngealis**) toq bo'lib, yutqin gumbazi va orqa devori sohasida chap va o'ng eshituv naylarining yutqin teshiklari o'rtasida joylashgan. Bu sohada 4—6 ta ko'ndalang burmalar bo'lib, ularning ichida yutqin murtagina limfoid to'qimasi joylashadi. Goho bu burmalar pastga tomon osilib, burun to'sig'iga boradi va yutqin bilan burun o'rtasini berkitib qo'yadi. Burmalarining erkin yuzalari ko'p qatorli kripikli epiteliy bilan qoplangan. Ular ostida yutqin murtagina diametri 0,8 mm gacha bo'lgan limfoid tugunlari joylashgan.

Yutqin murtagi homila hayotining 3—4 oylarida yutqinni burun qismining hosil bo'layotgan shilliq pardasi ichida paydo bo'ladi.

Yangi tug'ilgan chaqaloqda yutqin murtagi yaxshi bilinib, birinchi 2 oyda uning uzunligi 5—7 mm, kengligi 5—6 mm, qalinligi 3—4 mm bo'ladi. Emizikli davrda murtak tez o'sib, bir yoshda uzunligi 12 mm, kengligi 6—10 mm, qalinligi 3—6 mm ga yetadi va unda limfoid tugunlar hosil bo'ladi. 8—13 yoshlarda murtak uzunligi 14—19 mm, kengligi 10—15 mm, qalinligi 5—14 mm ga yetadi.

Nay murtagi (**tonsilla tubaria**) juft bo'lib, eshituv nayining yutqin teshigi sohasida joylashgan shilliq parda ostida to'plangan limfoid to'qimadan iborat. Uning shilliq pardasi ko'p qatorli kripikli epiteliy bilan qoplangan. Nay munagina kurtaklari homila hayotining 7—8 oylarida eshituv nayining yutqin teshigi atrofida joylashgan shilliq parda ichida paydo bo'ladi.

Nay murtagi yangi tug'ilgan chaqaloqda yaxshi bilinib, uzunligi 7—7.5 mm, kengligi 3—3,5 mm. Bola hayotining birinchi yilida unda limfoid tugunlar va ko'payish markazlari paydo bo'ladi. Bu murtak bolalikning birinchi davrida eng katta hajmga ega bo'lib, balog'at va o'smirlilik davrlarida kichraya boradi.

Hazm va nafas a'zolari devoridagi yakka holdagi follikulalar (**noduli lymphatici solitari**). Bu limfoid tugunlar hazm a'zolari (yutqin, qizilo'ngach, me'da, ingichka va yo'g'on ichak, o't pufagi), hamda nafas a'zolari (hiqildoq, kekirdak, bosh, bo'lak va segment bronxlari) shilliq pardasi va shilliq osti asosida bo'ladi. Ular bir-biridan turli masofada va chuqurlikda joylashadi. Goho ular shilliq pardani qoplagan epiteliyga shunchalik yaqin joylashadiki, ular ustida shilliq parda tepacha hosil qiladi. Yuqorida ko'rsatilgan a'zolar shilliq pardasidagi limfoid tugunchalar miqdori juda ko'p. Bola va o'smirlar ingichka ichagi shilliq pardasida 15000 ga yaqin yakka holdagi follikulalar bo'ladi. O'n ikki barmoq ichak va och ichakning proksimal qismida shilliq pardaning 1 sm² yuzasiga kattalarda 30—35 ta yakka holdagi follikulalar to'g'ri keladi. Och ichakning distal qismida ularning soni 41—45 bo'lsa, yonbosh ichakda 35—40 ta.

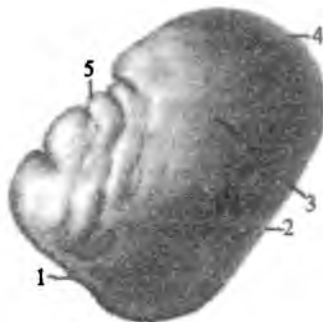
Hiqildoqning shilliq pardasi ichida limfoid to'qima halqa shakiida joylashgan limfoid follikulalar shakiida bo'ladi. Limfoid to'qima hiqildoq usti tog'ayi orqa yuzasi, hiqildoq dahlizi, hiqildoq qorinchalari va cho'michsimon-hiqildoq usti burmalari shilliq pardasida yoyilgan shaklda joylashadi.

Hazm va nafas a'zolari devoridagi yakka holdagi follikulalar homila hayotining 5—6 oylarida hosil bo'layotgan limfoid to'qimaning mayda-mayda to'plamlari holida paydo bo'lib, taraqqiyotning 6-oyida ular yumaloq yoki konus shaklida aniq chegaraga ega bo'ladi. Yakka holdagi follikulalar yangi tug'ilgan chaqaloqda ancha zich joylashadi. Och ichakning boshlang'ich qismida 1 sm² maydonda 13—14 ta yakka limfoid tugunchalar bo'lsa, uning oxirida 18—19 ta. Ularning o'lchamlari 0,2—0,3 mm. Bir yoshli bolada ingichka ichak shilliq pardasida ularning soni 20 taga, o'lchamlari esa 0,3—1 mm ga yetadi. 15 yoshda ularning soni yangi tug'ilgan chaqaloqqa nisbatan 2—3 marta ko'payadi. Yangi tug'ilgan chaqaloq yo'g'on ichagi shilliq pardasining 4 sm² maydonida 3 dan 28 gacha yakka holdagi follikulalar bo'lsa, 2—3 yosh bolada ularning soni 60 taga yetadi.

Yangi tug'ilgan chaqaloqning hiqildog'i shilliq pardasida (dahliz va hiqildoq qorinchalari sohasida) limfoid tugunlar yaxshi rivojlangan bo'lib, uning pastki qismida (boylam osti sohasida) bir yoshdan keyin vujudga keladi. Cho'michsimon-hiqildoq usti burmasida limfoid tugunchalar erta bolalik davrida paydo bo'ladi. Bola hayoti davomida limfoid tugunlarning soni sezilarli darajada ko'payadi va 10—11 yoshlarda ularning soni yangi tug'ilgan chaqaloqqa nisbatan 1,5—2 marta ko'p bo'ladi.

Taloq

Taloq (**lien seu splen**) immun tizimining periferik a'zosi bo'lib, qonni katta qon aylanish doirasi magistral qon tomiri (**aorta**) dan jigarga boradigan yo'lida joylashadi. Taloq qon shakliy elementlarini hosil qilishda va modda almashinuvida ishtirok etadi. U toq a'zo bo'lib, qorin bo'shlig'ida chap IX—XI qovurg'a sohasida joylashadi. Uning uzunligi katta odamlarda 10—14 sm, kengligi 6—10 sm, qalinligi 3—4 sm, og'irligi o'rtacha erkaklarda 192 g, ayollarda 153 g. U cho'zinchoq oval shaklida bo'lib, rangi to'q qizil, ushlab ko'rganda yumshoq. Taloqda (102-rasm) ikki: yuqori va tashqi tomonga qaragan silliq diafragma yuzasi (**facies diaphragmatica**) oldinga va ichki tomonga qaragan vistseral yuzasi (**facies visceralis**) tafovut qilinadi. Vistseral yuzasida taloq darvozasi (**hilus lienalis**) joylashgan. Uning vistseral yuzasida qo'shni ichki a'zolar tegib



102-rasm. Taloq. 1-extremitas anterior; 2-margo inferior; 3-facies diaphragmatica; 4-extremitas posterior; 5-margo superior.

turadigan qismlari bor. Taloq darvozasi oldida ko‘ringan me‘da yuzasi (**facies gastrica**) me‘dani tubiga tegib turadi. Taloq darvozasi orqasida joylashgan buyrak yuzasi (**facies renalis**) chap buyrakning yuqori uchi va chap buyrak usti beziga, taloq darvozasidan pastda uning oldingi uchiga yaqin joylashgan chambar ichak yuzasi (**facies colica**) chap chambar ichak burilish burchagiga tegib turadi.

Taloqning diafragma yuzasini me‘da yuzasidan ajratadigan yuqori chekkasi (**margo superior**) o‘tkir qirrali bo‘lib, unda 2— 3 ta ko‘ndalang o‘ymalar bor. Pastki chekkasi (**margo inferior**) esa to‘mtoqroq. Taloqning orqa qutbi (**extremitas posterior**) yumaloq, yuqoriga va orqaga qaragan. Oldingi qutbi (**extremitas anterior**) o‘tkir, oldinga yo‘nalib, ko‘ndalang chambar ichakdan yuqorida yotadi. Taloq qorinparda bilan har tomondan o‘ralgan bo‘lib, boylamlar vositasida me‘da katta egriligi (**lig. gastrolienale**), chap byurak (**lig. lienorenale**) va diafragma (**lig. phrenicolenale**) bilan birlashadi. Seroz pardaning ostida fibroz parda (**tunica fibrosa**) yotadi. Fibroz pardadan taloqning ichiga tarkibida kollagen, retikular va elastik tolalari bo‘lgan birik-tiruvchi to‘qimali to‘siqlar, taloq trabekulalari (**trabeculae lienalis**) kiradi. Trabekulalar o‘rtasida parenxima, taloq pulpasi (**pulpa lienis**) joylashgan. Taloqda oq va qizil pulpa tafovut qilinadi. Qizil pulpa (**pulpa rubra**) venoz sinuslar oralig‘ida joylashib eritrotsit, leykotsit, limfotsit va makrofaglar bilan to‘la retikula to‘qima to‘rlaridan iborat. Oq pulpa (**pulpa alba**) taloqning limfoid tugunlaridan (**noduli lymphoidei splenici**) va limfotsitlar, hamda limfoid to‘qimaning boshqa hujayralaridan tashkil topgan periarterial qinlardan iborat. Limfoid tugunlar yumaloq shaklda bo‘lib, ularning ichidan markaziy arteriya o‘tadi. Limfoid tugunlar retikula to‘qimasi to‘ri ichida joylashgan limfotsitlardan iborat. Periarterial limfoid qinlar pulpada arteriyalar va taloqning markaziy arteriyalarining boshlanish qismi atrofini o‘rab oladi. Taloqning oq pulpasi massasi taloq umumiy massasining 18,5—21% ini tashkil qilsa, qizil pulpa 82—85% ini tashkil qiladi.

Taloq kurtagi homila hayotining 5—6-haftasida, me‘daning dorsal tutqichi ichida joylashgan mezenxima hujayralari to‘plami shaklida paydo bo‘ladi. Homila taraqqiyotining 2—4-oylarida vena sinuslari, qon tomirlar va trabekulalar, bo‘lajak limfoid tugunlarni hosil qiluvchi limfotsitlar to‘planishidan hosil bo‘ladi. 4—5-oylarda arteriyalar atrofida periarterial limfoid qinlar paydo bo‘la boshlaydi.

Yangi tug‘ilgan chaqaloqda taloq yumaloq shakldagi bo‘laklardan iborat. Uning o‘rtacha og‘irligi 9,5 g bo‘lsa, bir yoshda 24—28 g, 6 yoshda taloq og‘irligi bir yoshga nisbatan 2 marta kattalashib, 10 yoshda 66 — 70 g, 16 — 17 yoshda 165 — 171 g bo‘ladi.

Umumiy ma'lumotlar

I.P. Pavlov ta'limoti bo'yicha organizm ayrim a'zolar yoki tizimlar yig'indisi bo'lmay, tashqi muhit bilan uzluksiz aloqada bo'lgan tirik umumlashgan tizimdir. Har tirik mavjudot tashqi muhitdan ma'lum ta'sir oladi va unga mos javob qaytaradi. Bundan tashqari, organizmda bo'layotgan modda almashinish jarayonlari ham, o'z navbatida, unga ma'lum bir ta'sir qiladi va organizm bunga javob qaytaradi. Ta'sir tushayotgan soha bilan a'zo o'rtasidagi aloqa organizmda nerv tizimi vositasida bog'lanadi. Nerv tizimi tana qismlari va a'zolarining faoliyatini bir-biri bilan bog'lab, bir butun tizimni hosil qiladi. Ikkinchi tomondan nerv tizimi organizm faoliyatini tashqi muhit bilan munosabatini boshqaradi.

Nerv tizimining vazifaviy-tarkibiy birligi – nerv hujayrasi bo'lib, u o'zidan chiqayotgan o'simtalari bilan birga neyron deb ataladi.

Neyronlar o'lchami, shakli, o'simtalarining soni va uzunligiga qarab turli xil bo'ladi. O'simtalari tuzilishi va vazifasiga qarab aksonlar yoki neyrit va dendritlarga bo'linadi. Neyronlarning dendritlari ko'p sonli, shoxlangan bo'ladi. Ular tashqi va ichki muhit ta'sirini yoki boshqa neyronlardan kelayotgan impulsni nerv hujayrasi tanasiga o'tkazib beradi. Akson yoki neyritlar bitta bo'lib, nerv impulsini hujayra tanasidan boshqa neyronga yoki ish bajaruvchi a'zoga o'tkazib beradi. Tuzilishi, vazifasi va aloqasiga qarab neyronlar sezuvchi yoki retseptor, oraliq yoki assotsiativ va harakatlantiruvchi yoki effektor neyronlarga bo'linadi.

I. Sezuvchi neyronlarni dendritlarining uchlarida qabul qiluvchi apparat - retseptor joylashgan. Retseptor ta'sirni qabul qilib, uni nerv impulsiga aylantiradi. Retseptorlar ma'lum bir ta'sirni qabul qilishga moslashgan (mexanik, harorat, kimyoviy) bo'lib, tuzilishi har xil bo'ladi. Retseptorlarning joylashishiga qarab quyidagi turlarga bo'linadi:

1. Ekstrotseptorlar tashqi muhit ta'sirini qabul qiladi. Ular teri, shilliq pardalar va sezgi a'zolarida joylashgan.

2. Introtseptorlar organizmning ichki muhitida bo'ladigan kimyoviy o'zgarishlar, shuningdek, to'qima va a'zoldagi bosim o'zgarishlari ta'sirlarini qabul qiladi.

3. Propriotseptorlar mushak, pay, boylam, fassiya, bo'g'im xaltasidagi ta'sirlarni qabul qiladi.

II. Oraliq yoki assotsiativ neyron qo'zg'alishini sezuvchi neyrondan harakat neyroniga o'tkazib beradi. Bu neyronlar markaziy nerv tizimida joylashadi.

III. Effektor yoki harakatlantiruvchi neyronlarning tanalari markaziy nerv tizimida yoki vegetativ tugunlarda joylashgan. Ularning aksonlari ish bajaruvchi a'zolariga (ko'ndalang targ'il va silliq mushaklar va bezlarga) boradi.

Odamning nerv tizimi neyronlar yig'indisidan tashkil topgan bo'lib, ular o'zaro sinapslar vositasida qo'shiladi. Bitta neyronning oxirgi tolalari juda ko'p (10.000) neyron bilan qo'shilishi mumkin. Shu sababli bir joyda hosil bo'lgan nerv qo'zg'alishi juda ko'p neyronlarga o'tishi mumkin.

I.M. Sechenov ta'biricha, nerv tizimining faoliyati reflektor xarakteriga ega. Refleks asosida reflektor yoyi yotadi. Reflektor yoyi nerv hujayralari zanjiridan iborat bo'lib, tarkibiga sezuvchi (afferent) va harakatlantiruvchi (efferent) neyronlar kiradi. Bular orqali nerv impulsi retseptordan ish bajaruvchi a'zolariga boradi. Nerv impulsi reflektor yoyida 120 m/sek tezlikda yuradi. Ko'p hollarda reflektor yoyi tarkibiga uchinchi (oraliq) neyron kirib, sezuvchi neyron bilan harakatlantiruvchi neyronni bir-biriga bog'lab turadi. Oddiy reflektor yoyi odatda ikki: afferent va efferent neyrondan iborat. Afferent neyronning tanasi markaziy nerv tizimidan tashqarida joylashib, orqa miya tuguni yoki bosh miya nervlari sezuvchi tugunlarining sohta unipolyar hujayralaridan iborat. Bu hujayralarning pereferik o'simtalari orqa miya nervlari yoki sezuvchi tolalari bo'lgan bosh miya nervlari tarkibida yo'nalib ularning uchlari retseptorni hosil qiladi. Ularning markaziy o'simtalari orqa miya nervlarining orqa sezuvchi ildizi va bosh miya nervlari tarkibida orqa yoki bosh miyaga kiradi. Sezuvchi hujayraning bu o'simtasi orqa miyaning kulrang moddasida yoki bosh miyaning harakatlantiruvchi o'zagi efferent neyroni hujayralari bilan sinaps hosil qilib birikadi va nerv qo'zg'alishi harakatlantiruvchi neyronga o'tadi. Harakatlantiruvchi neyron o'simtalari orqa miya nervlarining oldingi ildizi tarkibida ish bajaruvchi a'zoga boradi. Odatda, reflektor yoyi tarkibida afferent neyron bilan efferent neyron o'rtasida oraliq neyron joylashadi.

Odamning bir butun nerv tizimi shartli ravishda odam organizmining ikki asosiy: o'simlik va hayvoniy a'zolar qismlariga mos ravishda somatik va vegetativ yoki avtanom nerv tizimlariga bo'linadi.

Somatik nerv tizimi ko'ndalang targ'il mushaklar va terini innervatsiya qilib, organizmni tashqi muhit bilan bog'laydi.

Vegetativ nerv tizimi ichki a'zolarining silliq mushaklarini, bezlarni, yurak-qon tomirlar faoliyatini, a'zo va to'qimalarda modda almashinuvini innervatsiya qiladi. Vegetativ nerv tizimi, o'z navbatida, ikki: simpatik va parasimpatik qismlarga bo'linadi. Nerv tizimining somatik va vegetativ qismlarga bo'linishi shartli ravishda, chunki organizmning butun hayoti nerv tizimining barcha qismlarini bosh miya po'stlog'i boshchiligida bir-biriga bog'langan faoliyatidan iborat. Shuning uchun birorta a'zo faoliyatining o'zgarishi boshqa a'zolar faoliyatining o'zgarishiga olib keladi. Masalan: jismoniy ish qilgan vaqtda mushaklarda modda almashinuvi kuchayadi va

kislorodga talab oshadi. Bunga javoban reflektor ravishda o'pka va yurakning faoliyati kuchayib, mushaklarga qon va kislorodning kelishi ko'payadi.

Topografik nuqtayi nazardan nerv tizimi markaziy va periferik qismlarga bo'linadi. Markaziy qismiga bosh va orqa miya kirib, ular kulrang va oq moddalardan iborat. Kulrang modda nerv hujayralarining to'plami, oq modda esa nerv o'simtlaridan tashkil topgan. Periferik qismi tarkibiga nerv ildizlari, tugunlari, chigallar va nervlar kiradi.

Nerv tizimining filogenezi

Bir hujayrali sodda organizmlarda (amyoba) nerv tizimi bo'lmaydi. Ularda tashqi muhit bilan aloqa organizmning ichi va tashqarisida joylashgan suyuqlik vositasida bo'ladi (gumoral boshqarish). Keyinchalik nerv tizimi hosil bo'lganidan so'ng, gumoral boshqarish uning ta'siriga o'tib, neyro-gumoral boshqarish paydo bo'ladi.

Nerv tizimi filogenezda bir nechta bosqichni o'tadi:

I bosqich to'rsimon nerv tizimi. Bu bosqichda nerv tizimi (gidra) nerv hujayralaridan tashkil topgan bo'lib, ularni o'simtlari bir-biri bilan qo'shib to'r hosil qiladi. Bunday hayvonlarda ikki xil hujayra: Ektodermada joylashgan retseptor hujayralar va ichkarida joylashgan effektor hujayralar tafovut qilinadi. Tanani qaysi joyiga ta'sir qilinsa ham, ichki hujayralar qo'zg'aladi va tirik organizm harakat qiladi.

II bosqich tugunli nerv tizimi. Umurtqasiz hayvonlarda nerv hujayralar to'planib, nerv tugunlarini hosil qiladi va «tugunli nerv tizimi» paydo bo'ladi. Nerv o'simtlarining to'planishidan nerv dastalari hosil bo'ladi. Bunda nerv o'simtlari ma'lum bir yo'nalishga ega bo'ladi. Nerv dastalari tugunlarni ikki yo'nalishda: ko'ndalangiga- segmentlar ichida, bo'ylamasiga - har xil segmentlar o'rtasidagi tugunlarni bir-biriga qo'shib turadi. Shuning uchun ularning ma'lum nuqtalaridagi ta'sir ma'lum segment sohasiga tarqaladi. Nerv tugunlari hayvonlarni bosh qismida ko'proq to'plangan bo'lib sezgi a'zolari bilan bog'lanadi.

III bosqich naysimon nerv tizimi. Umurtqali hayvonlarda nerv hujayralari bir-biri bilan bog'lanib uzluksiz nerv tizimchasini hosil qiladi. Uning ichida bo'shlig'i bo'ladi. Bu bosqichda nerv tizimi bir xil segmentlardan iborat bo'lib, neyronlarning o'simtlari ma'lum bir segmentga tegishli sohaga tarqaydi.

Nerv tizimining taraqqiyoti

Odamning markaziy nerv tizimi pushtning tashqi varag'i ektodermadan taraqqiy etadi. Pusht tanasining dorsal qismlarida ektoderma hujayralari nerv (medullyar) plastinkani hosil qiladi. Dastlab u bir qavat hujayralardan iborat bo'lib, keyinchalik bu hujayralardan spongioblastlar (tayanch to'qima-neyroglioni hosil qiluvchi) va nerv hujayralarini hosil qiluvchi

neyroblastlar takomillashadi. Medullyar plastinka hujayralarining ko'payishi uning turli qismlarida har xil bo'lgani uchun u bukilib medullyar egat hosil bo'ladi. Uning chekkalari o'sishi natijasida sekin-asta ko'tariladi va o'zaro birikib nerv nayini hosil qiladi. Nerv nayi birikish davrida uch qavatdan iborat bo'lib, keyinchalik ichki qavatidan qorinchalar va markaziy kanalni ichini qoplagan ependima qoplama, o'rta qavatdan miyaning kulrang moddasi hosil bo'ladi. Tashqi qavatda hujayralar bo'lmay miyaning oq moddasiga aylanadi. Nerv nayi markaziy nerv tizimining kurtagi bo'lib, uning orqa qismidan orqa miya taraqqiy etadi. Nerv nayining oldingi qismi homila hayotining 3 haftasi oxirida kengayib, uchta birlamchi miya pufakchalarini hosil qiladi. Oldingi miya pufagi old tomonda oxirgi qatlam (**lamina terminalis**) vositasida yopiladi. Bu uchta birlamchi pufakchalardan oldingi va orqadagisi homila taraqqiyotining 2 oyida ikkiga bo'linadi va bir-biriga qo'shilgan beshta miya pufagi hosil bo'ladi. Bunda orqa miya pufagi ko'ndalang egat yordamida uzunchoq miya (**myelencephalon**) va orqa miya (**metencephalon**) ga bo'linadi. O'rta miya pufagi o'zgar olmay va o'z nomini saqlab qoladi. Oldingi miya pufagi ham oraliq miya (diencephalon) va oxirgi miya (**telencephalon**) ga bo'linadi. Hosil bo'lgan beshta miya pufaklari birin-ketin biri joylashadi. Dastlab uning devori yupqa bo'lib, bir qavat epiteliydan iborat bo'ladi. Tez orada miya pufakchalari o'sishida ma'lum bir o'zgarish kuzatiladi. Oldingi miya pufagi tez o'sib, bo'ylama egat yordamida o'ng va chap yarimsharlarga bo'linadi. Yarimsharlar orqa tomonga qarab o'sib, miyaning boshqa qismlari ustini qoplaydi. Bu orada bosh miya qismlari o'rtasida sagittal sathda uchta bukilma hosil bo'ladi. Birinchi tepa bukilmasi oxirgi va oraliq miya o'rtasida, ikkinchi ensa bukilmasi ortqi miya pufagi bilan orqa miya o'rtasida, uchinchi esa ko'prikning o'rqa qismida bo'lib, oldinga qaragan. Keyingi davrlarda miya pufakchalari bir xil o'zgarib, miyani alohida qismlarini hosil qiladi. Beshinchi miya pufagidan uzunchoq miya hosil bo'ladi. Ortqi miya pufagidan rombsimon miya siqig'i (**isthmus rhombencephali**) ajrab chiqib, undan miyachaning yuqori oyoqchalari va yuqori miya yelkani hosil bo'ladi. Ortqi miyani ventral qismidan ko'prik va dorsal qismidan miyacha hosil bo'ladi. Rombsimon miyaning umumiy bo'shlig'i IV qorinchaga aylanadi. O'rta miya sohasidagi nerv nayi tekis o'sadi. Uning ventral qismidan miya oyoqchalari, dorsal qismidan esa o'rta miya tomi plastinkasi hosil bo'ladi. Oraliq miya pufagi lateral devori sezilarli darajada o'sib ko'ruv do'mbog'ini hosil qiladi. Oraliq miya pufagini yon devorlaridan yon tomonga ko'z pufakchalari o'sib chiqadi, orqa devoridan esa shishsimon tana (epifiz) taraqqiy etadi. Pastki devoridan kulrang tepalik, voronka hamda gi pofizning orqa bo'lagi hosil bo'ladi. Oraliq miya pufagi bo'shlig'i III qorinchani hosil qiladi.

Oxirgi miya pufagi ikkiga bo'linganidan uning bo'shlig'i ham ikki qismga bo'linadi. Yarimsharlar tez o'sib, sekin-asta miyani o'zidan pastda joylashgan qismlarini ust va yon tomondan qoplaydi. Yarimsharlar devorining notekis va tez o'sishi natijasida egatlar paydo bo'ladi.

Markaziy nerv tizimi

Orqa miya

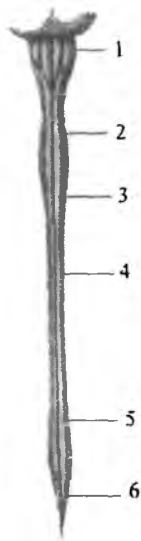
Orqa miya (**medulla spinalis**) tashqi tomondan oldindan orqaga qarab biroz yassilangan silindr shaklidagi tizimcha ko'rinishiga ega. Uning ko'ndalang o'lchami kengroq. Orqa miya umurtqa kanali ichida joylashib (103-rasm), katta teshikni pastki chekkasida bosh miyaga o'tib ketadi. Bu sohada orqa miyadan o'ng va chap birinchi orqa miya nervlarining ildizi chiqadi.

Orqa miyaning pastki qismi torayib, miya konusini (**conus medullaris**) hosil qilib I-II bel umurtqalari sohasida tugaydi. Undan pastga tomon ingichka oxirgi ipga (**filum terminale**) davom etadi. Oxirgi ipning 15 sm cha keladigan II dumg'aza umurtqasi sohasigacha joylashgan yuqori qismi tarkibida nerv to'qimasi bo'lib, u ichki qism deyiladi. Uning atrofida bel va dumg'aza nervlarining ildizlari joylashgan bo'lib, orqa miya qattiq pardasidan hosil bo'lgan yopiq qopcha bilan o'ralgan. II dumg'aza umurtqasidan pastda oxirgi ipni 8 sm keladigan tashqi qismi joylashadi. U orqamiyani o'rgan uch qavat pardaning davomi bo'lgan birlashtiruvchi to'qimadan iborat bo'lib, II dum umurtqasi suyak pardasiga birikib ketadi.

Orqa miyaning uzunligi katta yoshdagi odamlarda o'rta hisobda 43 sm (erkaklarda 45, ayollarda 41-42 sm), og'irligi 34-38 g yoki bosh miya og'irligining 2% teng. Uning kengligi bor bo'yiga bir xil bo'lmay, bo'yin va bel-dumg'aza qismlarida kengaygan. Bo'yin kengaymasi (**intumescencia cervicalis**) C_V-C_{VIII} va Th_I segmentlari sohasida joylashgan. Bel-dumg'aza kengaymalari (**intumescencia lumbosacralis**) L_{I-V} va S_{I-IV} segmentlari sohasida loylashgan.

Bu sohalar qo'l va oyoqni innervatsiya qilishda ishtirok etgani uchun nerv hujayralari va tolalari soni ko'p bo'ladi.

Orqa miyaning oldingi yuzasidagi oldingi o'rta yorig' (**fissura mediana anterior**) va orqa yuzasidagi orqa o'rta egat (**sulcus medianus posterior**) uni ikki simmetrik bo'lakka ajratadi. Orqa miyaning har bir bo'lagi oldingi yon egat (**sulcus anterolateralis**) va orqa yon egat (**sulcus posterolateralis**) vositasida uchta: oldingi, o'rta va orqa tizimchalarga ajraladi. Yon egatlardan orqa miya nervlarining oldingi va orqa ildizlari chiqadi. Oldingi ildiz (**radix ventralis**) orqa miyaning kulrang moddasini oldingi shoxida joylashgan harakatlantiruvchi hujayralarining o'simtalaridan iborat. Orqa ildizni (**radix dorsalis**) orqa miya tugunida (**ganglion spinale**) joylashgan sohta unipolyar hujayralarning markaziy o'simtali hosil qiladi. Orqa miyaning bor bo'yiga 31 juft ildiz chiqadi. Ular



103-rasm. Orqa miyaning oldingi yuzasi. 1-medulla oblongata; 2-intumescencia cervicalis; 3-fissura mediana ventralis; 4-sul. ventrolateralis; 5-intumescencia lumbosacralis; 6-conus medullaris.

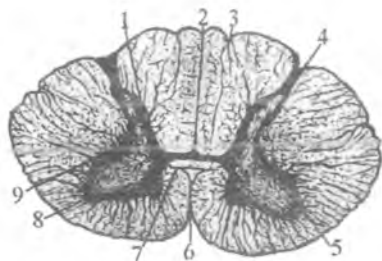
umurtqalararo teshikning ichki tomonida o'zaro qo'shilib, 31 juft orqa miya nervini (**n. spinalis**) hosil qiladi. Orqa miyaning ikki juft (ikkita oldingi, ikkita orqadagi) ildizlari o'rtasidagi qismi segment deb ataladi. Orqa miyada 31 ta: 8 bo'yin, 12 ta ko'krak, 5 ta bel, 5 ta dumg'aza va 1 ta dum segmentlari tafovut qilinadi.

Orqa miyani ko'ndalangiga kesib ko'rganimizda (104-rasm) u ikki xil: uning markazida uchayotgan kapalak yoki «H» harfiga o'xshab joylashgan kulrang modda va uni o'ragan oq moddadan iborat.

Kulrang moddani (**substantia grisea**) o'rtasida orqa miyaning markaziy kanali (**canalis centralis**) joylashgan. U nerv nayining qoldiq bo'shlig'i bo'lib, ichida orqa miya suyuqligi oqadi. Uning yuqori uchi IV qorinchaga qo'shilsa, pastki uchi biroz kengayib, oxirgi qorinchani (**ventriculus terminalis**) hosil qiladi. Markaziy kanal ependima bilan qoplangan, uning atrofiga markaziy liqildoq modda (**substantia gelatinosa centralis**) joylashgan.

Kulrang modda markaziy kanalning o'ng va chap tomonlarida simmetrik joylashgan kulrang ustunlar (**columnae griseae**) hosil qiladi. Bu ustunlar markaziy kanalni oldingi va orqa tomonida oldingi va orqa kulrang bitishmalar vositasida birikkan. Har bir kulrang ustunda uning oldingi qismi-oldingi ustun (**columna anterior**) va orqa qismi - orqa ustun (**columna posterior**) bor. C_{VIII}, Th_{I-XII}, L_{I-II} va S_{II-IV} segmentlar sohasida yon ustunlar (**columna lateralis**) hosil bo'ladi.

Orqa miyaning ko'ndalang kesimida kulrang modda ustunlari ikki tomonda shoxlar shaklida bo'ladi. Unda keng oldingi shox (**cornu anterius**), nisbatan ingichka orqa shox (**cornu posterius**) va yon shox (**cornu lateralis**) tafovut qilinadi. Oldingi shoxda yirik harakatlantiruvchi hujayralar joylashgan. Oldingi shoxda joylashgan hujayralar quyidagi o'zaklarni: oldingi yon o'zak (**nucleus anterolateralis**), oldingi o'zak (**nucleus anterior**), oldingi medial o'zak (**nucleus anteriomedialis**), orqadagi yon o'zak (**nucleus posterolateralis**), orqadagi medial o'zak (**nucleus posteromedialis**), markaziy o'zak (**nucleus centralis**) hamda qoshimcha va diafragma nervi o'zaklarni hosil qiladi. Orqa shoxda mayda hujayralar to'plangan bo'lib, ularda orqa ildiz tarkibida yo'naluvchi orqa miya tuguni sohta uni polyar hujayralarining markaziy o'simtalari tugaydi. Orqa shox hujayralari oraliq neyronni hosil qiladi. Orqa shox hujayralarining asosiy qismini uning xususiy o'zagi (**nucleus proprius**) hujayralari hosil qiladi. Bundan tashqari orqa shoxda



104-rasm. Orqa miyaning ko'ndalang kesmasi. 1-cornu posterius; 2-sul. medianus posterior; 3-sul. intermedius posterior; 4-sul. dorsolateralis; 5-sulcus lateralis anterior; 6-fissura mediana ventralis; 7-commissura anterior alba; 8-cornu ventrale; 9-cornu laterale.

chekadagi o'zak (**nucleus marginalis**), dirildoq o'zak (**nucleus gelatinosa**) va boshqa o'zaklar bor. Yon shoxda oraliqdagi lateral o'zak (**nucleus intermediolateralis**), oraliqdagi medial o'zak (**nucleus intermediomedialis**) va orqa ko'krak o'zagi (**nucleus thoracicus posterior**) va boshqa o'zaklar joylashgan.

Orqa miyaning oq moddasi (**substantia alba**) egatlar bilan uchta tizimchaga ajralgan. Oldingi tizimcha (**funiculus anterior**) oldingi o'rta yoriq bilan oldingi yon egat o'rtasida joylashgan. Oq moddada oldingi o'rta yoriqni orqa tomonida oldingi oq bitishma (**commissura alba**) joylashgan. U o'ng va chap oldingi tizimchalarni birlashtirib turadi.

Orqa tizimcha (**funiculus posterior**) orqa o'rta egat bilan orqa yon egatlar o'rtasida joylashgan. Orqa tizimcha bo'yin va yuqori ko'krak segmentlari sohasida oraliq egat (**sulcus intermediolateralis posterior**) bilan ikki: nozik dasta (**faciculus gracilis**) va ponasimon dastaga (**fasciculus cuneatus**) bo'linadi.

Yon tizimcha (**funiculus lateralis**) esa oldingi va orqa yon egatlar o'rtasidagi oq moddadan iborat. Orqa miyaning oq moddasi nerv hujayralari o'simtlaridan iborat bo'lib, ular orqa miya o'tkazuv yo'llarini hosil qiladi. Oldingi tizimchada asosan pastga yo'naluvchi: oldingi po'stloq-orqa miya yo'li, retikulö-orqa miya yo'li, oldingi orqa miya-talamus yo'li, qopqoq-orqa miya yo'li va dahliz-orqa miya yo'li o'tadi. Yon tizimcha tarkibida pastga tushuvchi va yuqoriga ko'tariluvchi: orqa miya bilan miyacha o'rtasidagi oldingi va orqa yo'llar, lateral po'stloq-orqa miya yo'li, qizil o'zak-orqa miya yo'li o'tadi. Orqa tizimchada orqa miya bilan miya po'stlog'i o'rtasidagi propriotseptiv sezgi yo'li yo'nalgan bo'lib, bo'yin segmentlari sohasida nozik va ponasimon dastalarga bo'linadi.

Orqa miyaning taraqqiyoti

Orqa miya nerv nayining orqa qismidan taraqqiy etadi. Dastlabki davrda nerv nayini devori bir xil qalinlikka ega bo'ladi. Keyinchalik uni yon qismlari tez o'sib, kengaya boshlaydi. Oldingi va orqa devorlari o'sishdan qolib, asta-sekin tez o'sayotgan yon devorlari ichiga botib kiradi. Natijada orqa va uzunchoq miyaning oldingi va orqa o'rta egatlari paydo bo'ladi.

Nerv nayi bo'shlig'ining ich tomoni yon devorida uncha chuqur bo'lmagan bo'ylama chegaralovchi egatlar paydo bo'lib, nerv nayining yon qismlarini oldingi asosiy va orqa qanotsimon plastinkalarga ajratadi. Asosiy plastinkadan kulrang moddaning oldingi ustuni va uni o'ragan oq modda yoki harakatlantiruvchi neyronlarining o'simtlari rivojlanadi. Qanotsimon plastinkadan esa kulrang moddaning orqa ustuni oraliq neyronlar tanasi va ularni o'ragan oq modda yoki orqa tizimcha, sezuvchi neyronlarning o'simtlari rivojlanadi.

Nerv nayi bilan ektoderma o'rtasida joylashgan medulyar taroqchadan nerv nayining birlashtirish davrida ganglioz plastinka hosil bo'ladi. Bu plastinka ikki simmetrik ganglioz bolishga bo'linib, nerv nayini yon tomoniga suriladi. Keyinchalik undan orqa miya tuguni va bosh miya nervlarining sezuvchi

tugunlari hosil bo'ladi. Ganglioz bolish hujayralari, shuningdek, vegetativ nerv tizimi periferik qismini hosil qiluvchi kurtak hamdir.

Orqa miya tugunida joylashgan neyrobblastlar bipolyar hujayralar shaklida bo'ladi. Ularning markaziy tolalari orqa miyaga kiradi va sezuvchi orqa ildizni hosil qiladi. Pereferik o'simtali tashqariga yo'naladi va har xil turdagi retseptorlarni hosil qiladi.

Homila hayotining boshlang'ich davrlarida nerv nayi tananing bor bo'yiga cho'zilgan, keyinchalik uning kaudal qismi reduksiyaga uchraganidan so'ng bo'lajak orqamiyani pastki qismi asta-sekin torayadi va oxirgi ipni hosil qiladi. Homila taraqqiyotining boshlang'ich davrida orqa miya umurtqa kanalining bor bo'yiga joylashgan bo'ladi. Uchinchi oydan boshlab orqa miyaning o'sishi umurtqa kanalidan orqada qola boshlaydi. 4 oylik homilada orqa miya I dumg'aza yoki V bel umurtqasi sohasida bo'lsa, 7 oylikda III-IV bel umurtqasiga yetadi. Yangi tug'ilgan bolada II- yoki III- bel umurtqasi pastki qirrasida bo'lsa, bir yoshda I-II bel umurtqalari sohasiga yetadi va keyinchalik bu chegara o'zgarmaydi. Umurtqa pog'onasi va orqa miyaning uzunligi bir-biriga mos kelmasligi natijasida nervlar yo'nalishi o'zgaradi va bel, dumg'aza nervlaridan otning dumu hosil bo'ladi. Bo'yin va bel kengaymalari bola hayotining birinchi yilida ancha tez takomillashadi.

Yangi tug'ilgan bolada orqa miyaning uzunligi 14-16 sm bo'lib, 10 yoshda ikki barobar uzayadi. U eniga sekin o'sib, 12 yoshda 2 marta kattalashadi va keyingi davrlarda o'zgarmaydi. Yangi tug'ilgan bola orqa miyasi og'irligi 5,5 g bo'lib, bir yoshda 10 g, 7 yoshda 19 g va 20 yoshda 30 g bo'ladi. Orqa miyaning markaziy kanali kattalarga nisbatan kengroq. Bola hayotining birinchi ikki yilida kulrang va oq moddalar massasi ko'payishi bilan birga markaziy kanal torayadi.

Orqa miya pardalari

Orqa miya mezenximadan hosil bo'lgan uch qavat: tashqi qattiq, o'rta to'r va ichki yumshoq pardalar bilan o'ralgan.

Orqa miyaning qattiq pardasi (**dura mater spinalis**) boshqa pardalarga nisbatan qalin bo'lib, orqa miyani va uning oldingi va orqa ildizlarini o'rab turadi. U ikki varaqdan iborat. Uning tashqi varag'i umurtqa pog'onasini ichidan qoplagan suyak pardani hosil qiladi. Ichki varag'i esa yuqorida katta teshik chekkasiga birikib, bosh miya qattiq pardasiga o'tib ketadi. Pastda qattiq parda II-III dumg'aza umurtqalari sohasida yopiq qopchiq shaklida tugaydi va 8 sm uzunlikdagi oxirgi ipga davom etadi. Oxirgi ip II dum umurtqasigacha davom etib, suyak pardaga birikib ketadi. Umurtqa pog'onasini qoplagan suyak usti pardadan qattiq parda epidural bo'shliq (**cavitas epiduralis**) vositasida ajrab turadi. Bu bo'shliqda yog' to'qimasi bo'lgan yumshoq biriktiruvchi to'qima va ichki umurtqa vena chigallari joylashgan. Qattiq parda zich tolali biriktiruvchi to'qimadan iborat bo'lib, qon tomir va nervlarga boy. Qattiq parda orqa miya ildizlari va nervlarini o'rab, umurtqalararo teshikka kirib

suyak usti pardaga birikib ketadi. Bundan tashqari orqa miyaning qattiq pardasidan chiquvchi ko'p sonli fibroz tolalar umurtqa pog'onasining orqa bo'ylama boylamiga birikadi. Orqa miyaning qattiq pardasining ichki yuzasi to'r pardadan ingichka subdural bo'shliq (**cavitas subduralis**) bilan ajrab turadi. Yuqori tomonda bu bo'shliq kalladagi shu nomli bo'shliq bilan qo'shilsa, past tomonda II dumg'aza umurtqasi sohasida yopiq holatda tugaydi.

Orqa miyaning to'r pardasi (**arachnoidea spinalis**) yupqa plastinka ko'rinishiga ega. To'r parda qattiq pardaning ichida joylashib, u bilan umurtqalararo teshik sohasida birikadi. To'r parda ichida orqa miya, orqa miya ildizlari, otning dumi va orqa miya suyuqligini saqlab turuvchi qopni hosil qiladi. To'r parda yupqa, ammo pishiq. Uning asosini retikulyar biriktiruvchi to'qima hosil qiladi, qon tomirlari yo'q. To'r parda ostida joylashgan yumshoq pardadan to'r parda osti bo'shlig'i (**cavitas subarachnoidalis**) bilan ajrab turadi. Bu bo'shliqda orqa miya suyuqligi joylashadi. Yuqorida bu bo'shliq bosh miyaning shu nomdagi bo'shlig'iga o'tib ketadi. Pastga tomon to'r parda osti bo'shlig'i kengayib, orqa miya nervlari ildizlarini o'rab turadi.

Orqa miyaning yumshoq pardasi (**pia mater spinalis**) orqa miyaga yopishib turadi. U kollogen tolalar va qon tomirlarga boy. Orqa miyaning subaraxnoidal bo'shlig'i orqa miyani o'ng va chap tomondan ushlab turuvchi yumshoq parda qatlamlaridan hosil bo'lgan tishli boylamlar (**ligamenta denticulatum**) vositasida oldingi va orqa qismlarga bo'linadi. Bu qatlamlar bir tomondan orqa miyaning yon yuzasiga oldingi va orqa ildizlar o'rtasiga biriksa, ikkinchi tomonda to'r pardaga, so'ngra u bilan birga qattiq pardaga birikadi va orqa miyani o'rta holatda ushlab turadi. Bu boylam boshlanishida yaxlit bo'lib, so'ng 20-30 ta tishga ajralib ketadi. Bu boylamning yuqori tishi katta teshik sohasida, pastkisi esa XII ko'krak va I bel nervlarining ildizlari sohasida joylashgan.

Orqa miya suyuqligi subaraxnoidal bo'shliqda joylashgan bo'lib, miqdori 120-140 ml. U toza va tiniq suyuqlik bo'lib, solishtirma og'irligi 1,005 ga teng. Uning tarkibidagi tuzlar qon plazmasi miqdoriga teng bo'lib, miqdori oqsil moddalar miqdori plazmadagidan 10 marta kam. Orqa miya suyuqligi mexanik ahamiyatga ega bo'lib, orqa miyani tashqi ta'sirlardan saqlaydi va miya to'qimasi modda almashuvida ishtirok etadi.

Orqa miyaning hamma pardasi bola hayotining birinchi yilida sezilarli o'zgaradi. Yoshga qarab ular qalinlashadi va uzayadi. Orqa miyaning qattiq pardasi dumg'aza kanalida bola qancha yosh bo'lsa, shuncha past joylashgan. Yangi tug'ilgan bolada uning pastki uchi III- dumg'aza umurtqasiga to'g'ri keladi. Epi- va subdural bo'shliqlar yangi tug'ilgan bolada yaxshi ko'ringan bo'lib, yoshga qarab kattalashadi. Yangi tug'ilgan bolada subaraxnoidal bo'shliq hajmi 40 sm³. Bolalarda bu bo'shliq hajmi nisbatan tez kattalashib, 5 yoshda 60 sm³, 8 yoshda esa 100-140 sm³ ga yetadi.

BOSH MIYA

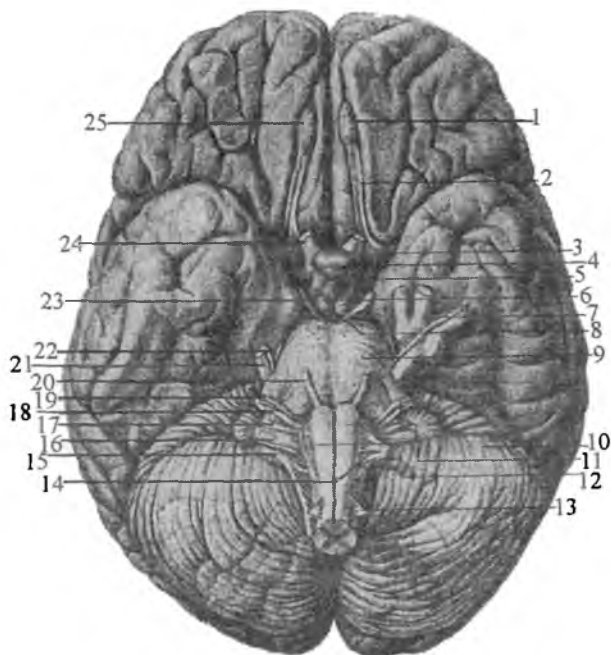
Umumiy ma'lumotlar

Bosh miya (**encephalon**) uni o'ragan pardalari bilan birga kallaning miya qismi ichida joylashgan. Uning ustki yon yuzasi kalla qopqog'i ichki yuzasiga mos ravishda gumbaz hosil qiladi. Pastki yuzasi kallaning ichki asosidagi chuqurchalarga mos murakkab relefga ega. Bosh miyaning og'irligi katta odamlarda 1100 dan 2000 g gacha, o'rtacha: erkaklarda 1394 , ayollarida 1245 g. Bosh miya uch yirik qismdan: katta miya yarimsharlari, miyacha va miya so'g'onidan iborat.

Katta miya (**cerebrum**) markaziy nerv tizimining odamda kuchli taraqqiy etgan eng katta va faoliyat jihatidan ahamiyatga ega qismi. Katta miyaning bo'ylama yorig'i (**fissura longitudinalis cerebri**) uni o'ng va chap yarimsharlarga ajratadi. Yarimsharlar o'zaro qadoq tana (**corpus collosum**) vositasida qo'shilgan. Yarimsharlar orqa tomonda ko'ndalang yorig' (**fissura transversa cerebri**) vositasida miyachadan ajrab turadi. Miya yarimsharlarining tashqi yuzasi turli chuqurlikdagi egatlar (**sulci cerebri**) joylashgan. Chuqur egatlar yarimshariarni bo'laklarga (**lobi cerebri**) ajratsa, mayda egatlar pushtalarni (**gyri cerebri**) chegaralaydi.

Bosh miyaning pastki yuzasi yoki asosi (105-rasm) yarimsharlar, miyacha va miya so'g'oning ventral qismlaridan hosil bo'lgan. Uning oldingi qismlarida peshona bo'lagining ostki yuzasida hidlov piyozchalari (**bulbi olfactori**) joylashgan. Uning ventral yuzasiga burun bo'shlig'idan g'alvir suyakning ilma-teshik plastinkasidagi teshiklardan o'tuvchi 15-20 hidlov nervlari (**nn. olfactorii**) I juft bosh miya nervi keladi. Hidlov piyozchasidan orqaga qarab hidlov yo'li (**tractus olfactorius**) yo'naladi. Uning orqa qismlari kengayib hidlov uchburchagini (**trigonum olfactorium**) hosil qiladi. Hidlov uchburchagining orqa tomonida oldingi ilma-teshik modda (**substantia perforata anterior**) joylashib, bu teshiklar orqali miya ichiga arteriyalar kiradi. Ilma-teshik modda oralig'ida ko'ruv nervi kesishmasi (**chiasma opticum**) joylashgan. U ko'ruv nervi (n. opticus) II juft bosh miya nervi tolalaridan hosil bo'ladi. Ko'ruv nervi orqa tomonga ko'ruv trakti (**tractus opticus**) bo'lib davom etadi. Ko'ruv nervi kesishmasining orqa tomonida kulrang tepacha (**tuber cinereum**) yotadi. Uning pastki qismi torayib quyg'ichni (**infundibulum**) hosil qiladi. Quyg'ichning uchida ichki sekretsia bezi gipofiz (**hypophysis**) turadi. Kulrang tepachaning orqa tomonida oq sharsimon shakldagi ikkita oq so'rg'ichsimon tana (**corpora mamillaria**) bor.

So'rg'ichsimon tananing ikki yon tomonida bo'ylamasiga joylashgan ikkita yo'g'on oq to'sinlar singari miya oyoqchalari joylashgan. Ular o'rtasida



105-rasm. Bosh miyaning asosi va undan bosh miya nervlari ildizlarini chiqishi. 1-bulbus olfactorius; 2-tractus olfactorius; 3-substantia perforata anterior; 4-tuber cinereum; 5-tractus opticus; 6-corpora mamillaris; 7-gangl. trigeminale; 8-substantia perforata interpeduncularis (posterior); 9-pons; 10-cerebellum; 11-pyramis; 12-oliva; 13-nn.spinalis; 14-n.hypoglossus; 15- n.accessories; 16-n.vagus; 17-n. glossopharyngeus; 18-vestibulocochlearis; 19-n. facialis; 20-n.abducens; 21-n. trigeminus; 22-n.trochlearis; 23-n.oculomotorius; 24-n.opticus; 25-n. olfactorii.

oyoqchalararo chuqurcha (**fossa interpeduncularis**) bo'lib, uning tubini orqa ilma-teshik modda (**substantia perforata posterior**) hosil qiladi. Bu teshiklar orqali miya ichiga qon tomirlar kiradi. Miya oyoqchalarining ichki yuzasidan III juft bosh miya nervi ko'zni harakatlantiruvchi nervning (**n. oculomotorius**) ildizi ko'rinadi.

Miya oyoqchalarining tashqi yuzasidan IV juft bosh miya nervi g'altak nervining (**n. trochlearis**) ildizi chiqadi. Miya oyoqchalari orqa tomonda ko'ndalang bolish shaklidagi ko'prikka (**pons**) borib taqalgan.

Ko'prikning tashqi qismlari miyacha tomon yo'nalib, miyachaning o'рта oyoqchasini (**pedunculus cerebellaris medius**) hosil qiladi.

Ko'prik bilan miyachaning o'рта oyoqchasi chegarasida V juft bosh miya nervi uch shoxlik nervning (**n. trigeminus**) ildizi ko'rinadi.

Ko'prikdan pastda uzunchoq miyaning ventral qismi joylashgan. Unda o'zaro oldingi o'рта yorig' bilan ajralgan piramidalar (**pyramis medullae oblongatae**), ulardan tashqarida esa yumaloq tepacha oliva (**oliva**) ko'rinadi.

Ko'prik bilan piramidaning o'rtasidan VI juft bosh miya nervi uzoqlashtiruvchi nervning (**n. abducens**) ildizi chiqadi. Undan chekkaroqda miyachaning o'rta oyoqchasi bilan oliva o'rtasidan ketma-ket joylashgan VII juft yuz nervi (**n. facialis**) va VIII juft dahliz-chig'an oq nervining (**n. vestibulocochlearis**) ildizi chiqadi. Uzunchoq miyaning olivasi orqasidagi egatdan birin-ketin IX juft til-yutqin nervi (**n. glossopharyngeus**), X juft adashgan nerv (**n. vagus**) va XI juft qo'shimcha nervning (**n. accessorius**) ildizlari chiqadi. XII juft til osti nervining (**n. hypoglossus**) ildizi esa piramida bilan oliva o'rtasidagi egatdan chiqadi.

Yangi tug'ilgan chaqaloq bosh miyasi nisbatan katta bo'lib, uning og'irligi o'rtacha og'il bolalarda 390 g, qiz bolalarda 355 g bo'ladi. To'rt yoshgacha miya, bo'yiga va balandligiga bir tekis o'sib, uning og'irligi bir yoshda 2 marta, 3-4 yoshda 3 marta oshadi, 7 yoshdan so'ng miya og'irligi sekin o'zgarib, 20 yoshda erkaklarda 1355 g, ayollarda 1220 g ni tashkil qiladi. Bosh miyani ayrim qismlari bir xil o'smaydi. Peshona va tepa bo'laklari nisbatan tez o'ssa, ensa bo'lagi esa juda sekin o'sadi.

Miya so'g'oni

Miya so'g'oni (**truncus encephali**) tarkibiga uzunchoq miya (**medulla oblongata**), ko'prik (**pons**) va o'rta miya (**mesencephalon**) kiradi.

Uzunchoq miya

Uzunchoq miya (**medulla oblongata**) orqa miyaning bevosita davomi bo'lib, rombsimon miyaning pastki qismidir. Uning tashqi tuzilishi orqa miyaga, ichki tuzilishi bosh miyaga o'xshagani uchun **myelencephalon** deb ataladi. Uning pastki chegarasi katta teshik sohasida yoki I juft orqa miya nervi ildizining yuqori chekkasida. Yuqori chegarasi old yuzasida ko'priknig pastki chekkasida bo'lsa, orqa yuzasida miya hoshiyalariga to'g'ri keladi. Uzunchoq miyaning yuqori qismlari kengayib, piyozcha shaklini olgani uchun miya piyozchasi (**bulbus cerebri**) deb ham ataladi.

Uzunchoq miya eshituv va muvozanat a'zolari hamda qon aylanish va nafas a'zolariga bog'liq bo'lgan jabra apparatlari bilan aloqada paydo bo'ladi. Shuning uchun unda muvozanat va harakatni muvofiqlashtirish, modda almashinuvini boshqaruvga aloqador bo'lgan kulrang o'zaklar joylashgan. Uzunchoq miyaning uzunligi o'rtacha 2,5 sm. Unda oldingi, orqa va yon yuzalari tafovut qilinib, ular o'zaro egatlar yordamida ajralib turadi. Bu egatlar orqa miya egatlarining davomi bo'lib, o'sha nomlar bilan ataladi. Uzunchoq miyaning ventral yuzasidagi oldingi o'rta yoriqni (**fissura mediana anterior**) ikki tomonida bo'rtib chiqqan piramidalar (**pyramis medullae oblongatae**) joylashgan. Piramidalar harakatlantiruvchi nerv tolalaridan iborat bo'lib, orqa miyaga o'tish joida qisman kesishib, piramidalar kesishmasini (**decussatio pyramidum**) hosil qiladi. Kesishgan tolalar orqa miyaning yon tizimchasiga davom etadi.

Kesishmagan tolalar orqa miyaning oldingi tizimchasi tarkibida yo'naladi. Oldingi yon egat (**sulcus anterolateralis**) piramidaning oval shaklidagi tepalik olivadan (**oliva**) ajratib turadi. Oliva tishsimon tuzilishga ega bo'lgan kulrang modda to'plami oliva o'zaginging joylashshidan hosil bo'lgan. Bu egatdan til osti nervi ildizi chiqadi. Uzunchoq miyaning dorsal yuzasida orqa o'rta egatni (**sulcus mediana posterior**) yon tomonlarida o'zaro oraliq egat bilan bo'lingan orqa miyaning nozik va ponasimon dastalari kengayib bo'rtiqlar hosil qiladi. Nozik dasta bo'rtig'i (**tuberculum gracile**) ichki, ponasimon dasta bo'rtig'i (**tuberculum cuneatum**) tashqi tomonda joylashadi. Orqa yon egatdan (**sulcus posterolateralis**) IX, X, XI juft bosh miya nervlarining ildizi chiqadi. Yon tizimchani dorsal qismi ponasimon va nozik dastalardan chiqayotgan tolalar bilan qo'shib miyachaning pastki oyoqchasini (**pedunculus cerebellaris inferior**) hosil qiladi.

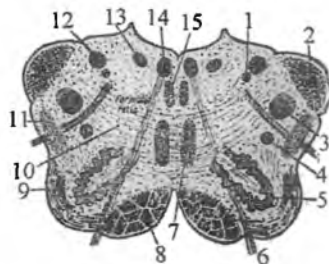
Uzunchoq miya kesmasida (106-rasm) u oq va kulrang moddalar to'plamidan iborat bo'ladi. Kulrang moddada muvozanat va harakatni muvofiqlashtirish, modda almashinuvi boshqaruvga aloqador bo'lgan kulrang o'zaklar joylashgan. 1. Yon tomonda joylashgan o'ng va chap pastki oliva o'zaklari (nuclei olivaris inferiores) miyachaning tishli o'zagi bilan bog'langan bo'lib, odamda muvozanatni boshqaruvchi oraliq o'zak hisoblanadi. 2. To'r formatsiya (formatio reticularis) bir-biri bilan chalkashib to'r hosil qilgan nerv tolalari va ular o'rtasida yotgan nerv o'zaklaridan iborat. 3. To'rt juft (IX-XII) bosh miya nervlarining o'zaklari. 4. Adashgan nerv o'zagi bilan bog'langan nafas olish va qon aylanish markazlari bor.

Uzunchoq miyaning oq moddasi uzun va qisqa tolalardan iborat. Uzun tolalar uzunchoq miyani oldingi qismida pastga tushuvchi, harakatlantiruvchi piramida yo'lini hosil qiladi. Uning orqa lateral yuzasida yuqoriga ko'tariluvchi orqa miyani miya yarimsharlari va miyacha bilan bog'lovchi sezuvchi yo'llar joylashadi. Orqa miya-po'stloq yo'li uzunchoq miya sohasida kesishib qovuzloq kesishmasini (**decussatio lemniscorum**) hosil qiladi.

Qisqa tolalar kulrang modda o'zaklarini o'zaro bog'lab, shuningdek uzunchoq miyani bosh miya so'g'onining qo'shni qismlari bilan qo'shib turadi.

Yangi tug'ilgan chaqaloqda uzunchoq miya yuqori va gorizontal joylashgan. Piramida yaxshi taraqqiy etmagani uchun olivalar bir-biriga yaqin turadi. Nozik va ponasimon dastalar bir-biridan aniq ajramagan. Bola hayotining

106-rasm. Uzunchoq miyaning kesmasi. 1-nucleus tractus solitari; 2-pedunculus cerebellaris inferior; 3-nucleus tractus spinalis n. trigemini; 4-nucleus ambiguus; 5-nucleus olivaris; 6-n. hypoglossus; 7-lemniscus medialis; 8-pyramis; 9-fibrae arcuatae externae; 10-fibrae arcuatae internae; 11-tractus rubro-spinalis; 12-nucleus cuneatus; 13-nucleus dorsalis n. vagi; 14-nucleus n. hypoglossi; 15-fasciculus longitudinalis medialis.



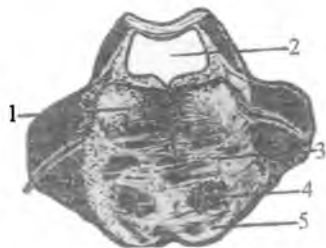birinchi yilida olivalar asta-sekin bo'rtiq shaklini oladi va yoshga qarab kattalashib boradi. Yangi tug'ilgan chaqaloqda uning uzunligi 8-9 mm, kengligi 4-5 mm, bir yoshda esa uzunligi 12-13 mm bo'ladi. Erta bolalik davri so'ngida miya o'tkazuv yo'llari taraqqiyoti natijasida piramidalar kattalashib olivalar bir-biridan uzoqlashadi. Nozik va ponasimon dastalar bir-biridan ajralib, nozik va ponasimon bo'rtiqchalar paydo bo'ladi. Uzunchoq miya o'zaklari taraqqiyoti 7 yoshda tugaydi.

Orqa miya

Orqa miya (**metencephalon**) ikki qismdan: ventral joylashgan ko'prik va dorsal joylashgan miyachadan iborat. Orqa miyaning qoldiq bo'shlig'i, uzunchoq miya bilan birgalikda IV qorinchani hosil qiladi.

Ko'prik

Ko'prik (**pons**) sut emizuvchilarda plashch taraqqiyotiga bog'liq ravishda payda bo'ladi. U odamda yaxshi rivojlangan bo'lib, ko'ndalang bolish shaklida. U yuqoridan miya oyoqchalari, pastdan esa uzunchoq miya bilan chegaralanadi. Uzunchoq miya bilan ko'prik o'rtasida egat (**sulcus bulbopontinus**) yotadi. Yon tomonga ko'prik torayib, miyachaning o'rta oyoqchasiga (**pedunculi cerebellaris medius**) o'tib ketadi. Ko'prikning tashqi chegarasini uch shoxlik va yuz nervlari ildizlari o'rtasidagi chiziq (**linea trigemenofacialis**) hosil qiladi. Ko'prikning ventral yuzasi ko'ndalang yo'nalgan tolalardan iborat bo'lib, o'rtasida asosiy arteriya egati (**sulcus a. basillaris**) joylashgan, uning dorsal yuzasi IV qorincha tubini hosil qilishda ishtirok etadi. Ko'prikning ko'ndalang kesmasi (107-rasm) markazida ko'ndalang tolalar to'plami - trapetsiyasimon tana (**corpus trapezoideum**) joylashgan. Uning tolalari o'rtasida trapetsiyasimon tananing oldingi va orqa o'zaklari yotadi. Trapetsiyasimon tana ko'prikni orqa yoki qopqoq qismi (**tegmentum pontis**) va oldingi yoki asosiy qismga (**pars basillaris**) ajratadi. Ko'prikning oldingi qismi bo'ylama va ko'ndalang tolalar va ular o'rtasida joylashgan ko'prikning xususiy o'zaklaridan iborat. Bo'ylama tolalar piramida, po'stloq-o'zak va po'stloq-ko'prik yo'llari tolalaridan iborat bo'lib, ular ko'prikning xususiy o'zaklarida tugaydi. Bu o'zak hujayralari tolalari ko'ndalang tolalarni hosil qilib, miyachaning o'rta oyoqchasi tarkibida miyacha po'stlog'iga boradi.



107-рasm. Ko'prikning frontal kesmasi. 1-pars dorsalis pontis; 2-ventriculus quartus; 3-corpus trapezoideum; 4-tractus corticospinalis; 5-pars ventralis pontis.

Ko'prikning orqa qismida ko'tariluvchi sezuvchi yo'llar o'rtasida to'rt (V, VI, VII, VIII) juft bosh miya nervlarining o'zaklari va to'r formatsiya joylashgan.

Yangi tug'ilgan chaqaloqda ko'prik turk egari oldida yotadi. Bola hayotining erta davrlarida orqa tomonga surilib, 5 yoshda ensa suyagi qiyaligiga yetib boradi.

Yosh bolalarda piramida va miyacha o'tkazuv yo'llari yaxshi taraqqiy etmagani uchun uning hajmi kichik va o'zaklari bir-biriga yaqin joylashadi. 5-7 yoshlarda ko'prik tez taraqqiy etib kattalarnikiga o'xshash ko'rinishga ega bo'ladi.

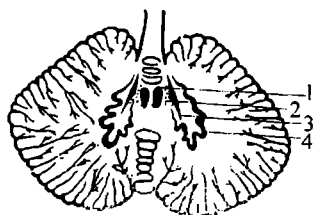
Miyacha

Miyacha (**cerebellum**) ko'prik va uzunchoq miya yuqori qismining orqa tomonida, orqa kalla chuqurchasida yotadi. Yuqori tomondan katta miyaning ko'ndalang yorig'i (**fissura transversa cerebri**) miyachani yarimsharlarning ensa bo'lagidan ajratib turadi. Miyacha taraqqiyoti harakatni reflektor moslashtirish retseptorlari bilan bog'liq ravishda o'tadi va mushaklar qisqarishini muvofiqlashtirish markazi hisoblanadi. U ayrim mushaklarning murakkab faoliyatini bir-biriga bog'lab turadi va tana muvozanatini ta'minlaydi. Bundan tashqari, unda vegetativ nerv tizimi markazlari (qon tomirlar harakati refleksi, teri trofikasi, yaralarni bitish tezligi) joylashgan.

Miyachada ustki va pastki yuzalar tafovut qilinib, ular o'zaro chuqur gorizontal yoriq (**fissura horizontalis**) bilan ajrab turadi. Pastki yuza o'rtasida keng botiq (**vallecula cerebelli**) bo'lib, unga uzunchoq miyani orqa yuzasi tegib turadi. Miyachada ikkita yarimshar (**hemisphaeria cerebelli**) va ular o'rtasidagi toq chuvalchangsimon qism (**vermis**) tafovut qilinadi. Chuvalchangsimon hosila miyachaning tanasi (**corpus cerebelli**) deb ataladi. Yarimsharlar va chuvalchangning ustki va pastki yuzalari ko'plab ko'ndalang yoriqlar (**fissura cerebelli**) vositasida uzun va ingichka miyacha barglariga (pushtalari) (**folia cerebelli**) ajragan. Chuqur egatlar bilan ajragan pushtalar yig'indisi miyacha bo'lakchasini (**lobulli cerebelli**) hosil qiladi. Bo'laklardan alohidasida parcha (**flocculus**) miyacha o'rta oyoqchasini ventral qismida yotadi. Parcha o'z oyoqchasi yordamida miyacha chuvalchangi va tuguncha (**nodulus**) bilan qo'shiladi.

Miyacha miyaning boshqa qismlari bilan uch juft oyoqchalari vositasida birikadi. Miyacha oyoqchalari o'tkazuv yo'llar tolalaridan iborat. Miyachaning pastki oyoqchasi (**pedunculi cerebellaris inferior**) pastga tomon yo'nalib, miyachani uzunchoq miya bilan qo'shadi. Uning tarkibida orqa miya bilan miyacha o'rtasidagi orqa yo'l (**tractus spino-cerebellaris posterior**) tolalari joylashadi. Miyachaning o'rta oyoqchasi (**pedunculi cerebellaris media**) juda qalin bo'lib, ko'prikka o'tib ketadi. Uning tarkibida ko'prik-miyacha yo'li (**tractus ponto-cerebellaris**) tolalari joylashadi. Miyachaning ustki oyoqchalari (**pedunculi cerebellaris superiores**) uni o'rta miya bilan qo'shib turadi. Uning tarkibida orqa miya bilan miyacha o'rtasidagi oldingi yo'l (**tractus spino-cerebellaris anterior**) tolalari joylashadi.

Miyacha oq va kulrang moddadan iborat (108-rasm). Uning kulrang moddasi tashqi tomonida po'stloqni (**cortex cerebelli**) hosil qilsa, oq moddaning ichida to'rt juft miyacha o'zaklarini hosil qiladi. Miyacha po'stlog'i



108-rasm. Miyacha o'zaklari. *Gorizontal kesma.* 1-nucl. fastigi; 2-nucl. globosus; 3-nucl. emboliformis; 4- nucl. dentatus;

ancha sodda tuzilgan bo'lib, uch qavat nerv hujayralaridan iborat: 1. Molekulyar qavat kam sonli mayda va savatsimon nerv hujayralaridan iborat. 2. Ganglionar qavat bir qator joylashgan Purkine hujayralaridan iborat. Ularning dendritlari kuchli shoxlangan bo'lib, molekulyar qavatga yo'naladi. Aksonlari esa donador qavatdan o'tib oq moddaga tushadi. 3. Donador qavat mayda nerv hujayralaridan iborat bo'lib, oq moddani yonida turadi. Miyacha o'zaklaridan biri cho'qqi o'zagi (**nucleus fastigi**)

chugalchangning oq moddasida joylashgan. U tana mushaklari faoliyatini boshqaradi. Undan tashqariroqda joylashgan sharsimon o'zak (**nucleus globosus**), po'kaksimon o'zak (**nucleus emboliformis**) va chugalchang bo'yin hamda tana mushaklari faoliyatini boshqaradi. Miyacha yarimsharlarning o'rtasida joylashgan tishsimon o'zak (**nucleus dentatus**) va miyacha yarimshariari po'stlog'i qo'l hamda oyoq mushaklari faoliyatini boshqaradi.

Miyacha to'rtinchi miya pufagining dorsal qismidan paydo bo'ladi. U o'ng va chap qanotsimon plastinkalardan hosil bo'lgan juft kurtaklardan taraqqiy etadi. Bu kurtaklar asta-sekin o'sib o'rta chiziqda o'zaro qo'shiladi va chugalchangni hosil qiladi. Uning yon tomonida esa miyacha yarimsharlari paydo bo'ladi. Homila hayotining 4–5-oylarida miyacha yuzasida pushtalar va egatlar hosil bo'ladi.

Yangi tug'ilgan chaqaloqda miyacha cho'zinchoq va kichik bo'lib, kattalarga nisbatan yuqori joylashgan bo'ladi. Uning og'irligi 20–23 g bo'ladi. Ularda miyacha egatlari chuqur bo'lib, hayot daraxti yaxshi ko'rinmaydi. Chugalchang yarimsharlarga nisbatan yaxshi rivojlangan bo'ladi. Bola hayotining birinchi yilida miyacha tez o'sadi. Uning og'irligi 6 oyda 3 marta, bir yoshda esa 4 marta kattalashadi. Bola 6 yoshga to'lgunicha miyacha og'irligi o'g'il bolalarda 142–150 g, qiz bolalarda esa 135 g bo'ladi. Bolaning yoshi kattalashgani sari miyachaning oq moddasi kulrang moddaga nisbatan tez ko'payadi. Homila davrida va bir yoshgacha bo'lgan bolada miyacha o'zaklari yaxshi taraqqiy etib, bir yoshdan keyin nerv tolalari tez o'sadi. Miyachaning tishsimon o'zagi bir yoshgacha o'ng tomonda katta bo'lsa, keyingi davrlarda chap o'zak tez o'sib, hajm jihatidan kattalashadi.

Miyacha oyoqchalarining o'sishi ham bir xil emas. Miyachaning pastki oyoqchasi bola hayotining birinchi yilida tez o'sadi. Keyingi davrlarda uning o'sishi sekinlashib, 7 yoshda kattalarnikiga o'xshash bo'ladi. Miyachaning o'rta oyoqchasining kengligi yangi tug'ilgan chaqaloqda 5,7 mm bo'lsa, emizikli davrda tez o'sib, 2 yoshda 10 mm bo'ladi. Kattalarda esa 13,9 mm. Miyachaning ustki oyoqchasining o'sishi 7–9 yoshgacha davom etadi.

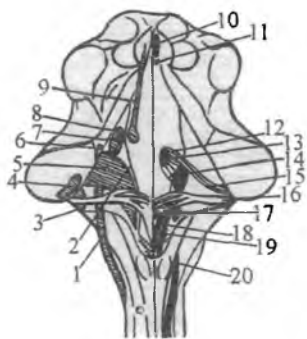
To'rtinchi qorincha

To'rtinchi qorincha (**ventriculus quartus**) rombsimon miya pufagining hosilasidir. Uning devorlari hosil bo'lishida uzunchoq miya, ko'prik, miyacha va rombsimon miya siqig'i ishtirok etadi. To'rtinchi qorincha shakl jihatidan chodir (palatka) ko'rinishiga ega. Uning tubini uzunchoq miya va ko'prikni orqa yuzasi hosil qilib ko'rinishi rombga o'xshaydi. Shuning uchun uni rombsimon chuqurcha deb ataladi. Bu yuzada uzunchoq miya bilan ko'prik o'rtasida ko'ndalang yo'nalgan miya hoshiyalari (**stria medullaris**) joylashgan.

To'rtinchi qorinchaning tomi (**tegmen ventriculi quarti**) rombsimon chuqurcha ustida cho'qqi shaklida joylashadi. Uning oldingi yuqori devorini miyachaning ustki oyoqchalari va ular o'rtasida tortilgan miyaning ustki yelkani (**velum medullare superius**) hosil qiladi. To'rtinchi qorinchaning orqa devorini esa miyaning pastki yelkani (**velum medullare inferius**) hosil qiladi. Unga ichki tomondan IV qorinchaning tomirli asosi (**tela choroidea ventriculi quarti**) tegib turadi. Tomirli asos IV qorinchaning tomirli to'rini hosil qiladi.

Rombsimon chuqurchaning (**fossa rhomboidea**) ustki tomonlarini miyachaning ustki oyoqchalari, pastki tomonlarini esa miyachaning pastki oyoqchalari hosil qiladi. Uning pastki burchagida joylashgan toq o'rta apertura (**apertura mediana ventriculi quarti**) (Majandi teshigi) orqa miyaning markaziy kanaliga qo'shib turadi. Yuqori burchagidagi teshik orqali miya suv yo'li vositasida III qorinchaga qo'shiladi. Rombsimon chuqurchaning yon burchaklari tashqi cho'ntaklar (**recussus lateralis**) hosil qiladi. Undagi juft tashqi apertura (**apertura lateralis**) esa bosh miyani to'r parda osti bo'shlig'iga qo'shib turadi. Rombsimon chuqurchaning o'rtasida ustki burchakdan pastki burchakkacha o'rta egat (**sulcus medianus**) joylashadi, uning yon tomonlarida juft medial tepalik (**eminentia medialis**) joylashib, tashqi tomondan chegaralovchi egat (**sulcus limitans**) bilan ajrab turadi. Rombsimon chuqurchaning pastki qismida medial tepalik torayib, til osti nervi uchburchagiga (**trigonum nervi hypoglossi**) o'tib ketadi. Undan chetroqda adashgan nerv uchburchagi (**trigonum nervi vagi**) joylashgan. Rombsimon chuqurchaning pastki qismida havorang soha (**locus coeruleus**) va kulrang tasima (**taenia cinera**) pastki burchagida esa yopqich (**obex**) ko'rinadi. Medial tepachaning yuqori ko'prik qismida yuz tepaligi (**colliculus facialis**) bor. Rombsimon chuqurchaning yon burchaklari sohasida dahliz-chig'anoq nervi o'zaklari yotadigan vestibulyar maydon (**area vestibularis**) joylashgan. Vestibulyar maydondan o'rta egatga qarab yo'nalgan miya hoshiyasi (**stria medullaris ventriculi quarti**) rombsimon chuqurchani yuqori va pastki uchburchaklarga ajratadi.

Rombsimon chuqurcha tubida bosh miya nervlarining o'zaklari (109-rasm) joylashadi. Sezuvchi o'zaklar rombsimon chuqurchada lateral, harakat o'zaklari medial, vegetativ o'zaklar esa ularning o'rtasida joylashadi. Rombsimon chuqurchaning pastki uchburchagi sohasida, uzunchoq miyaning oq moddasi o'rtasida IX-XII juft nervlarining o'zaklari simmetrik joylashadi.



109-rasm. Rombsimon chuqurchada bosh miya nervlari o'zklarining topografiyasi. 1-nucl.tractus spinalis n.trigemeni; 2-nucl.vestibularis medialis; 3-nucl.cochlearis dorsalis; 4-nucl.cochlearis ventralis; 5-nucl.vestibularis lateralis; 6-nucl. vestibularis superior; 7-nucl.pontinus n.trigemeni; 8-nucl.motorius n. trigemini; 9-nucl. mesencephalicus n. trigemini; 10-nucl. n. oculomotorii; 11-nucl. n. trochlearis; 12-collculus facialis; 13-nucl. n. abducentis; 14-nucl. n. facialis; 15-radix n. facialis; 16-striae medullaris ventriculi quarti; 17-nucl.ambiguus; 18-nucl. n. hypoglossi; 19-nucl. dorsalis n. vagi; 20-nucl. n. accessorii.

XII juft, til osti nervining (**n. hypoglossus**) bitta harakatlantiruvchi o'zagi (**nucleus n. hypoglossi**) bo'lib, til osti uchburchagi ichida joylashgan.

XI juft, qo'shimcha nervning (**n. accessorius**) harakatlantiruvchi o'zagi (**nucleus nervi accessorii**) rombsimon chuqurchada ikki yoqlama o'zakdan tashqarida va pastroqda yotadi. Bu o'zak orqa miyaga tomon davom etib, uning yuqori 5-6 segmentlari sohasida oldingi shoxlarga yaqin joylashadi.

X juft, adashgan nervning (**n. vagus**) uchta o'zagi bor. I. Ikki yoqlama o'zak (**nucleus ambiguus**) harakatlantiruvchi IX va X juft nervlar uchun umumiy bo'lib, rombsimon chuqurchaning pastki bo'lagini lateral qismida to'r formatsiya ichida joylashgan. 2. Yakka tutam o'zagi (**nucleus solitarius**) - sezuvchi o'zak. 3. Parasimpatik o'zak (**nucleus dorsalis n. vagi**) adashgan nerv uchburchagi sohasida joylashadi.

IX juft, til-yutqin nervining (**n. glossopharyngeus**) ham uchta o'zagi bor. 1. Uning harakatlantiruvchi o'zagi (**nucleus ambiguus**) IX-X nervlar uchun umumiy. 2. Yakka tutam o'zagi (**nucleus solitarius**) -sezuvchi o'zak. 3. Parasimpatik, pastki so'lak ajratuvchi o'zak (**nucleus salivatorius inferior**) uzunchoq miya olivasi bilan ikki yoqlama o'zak o'rtasida to'r formatsiyada joylashgan.

Rombsimon chuqurchaning ustki uchburchagi sohasida, ko'prikning oq moddasi o'rtasida V-VIII juft bosh miya nervlarining o'zaklari joylashadi.

VIII juft, dahliz-chig'anoq nervi (**n. vestibulocochlearis**) o'zaklari ikki guruhga bo'linadi. Bu o'zaklar vestibulyar maydoncha sohasida joylashadi. Ularning ikkitasi eshituv a'zosiga taalluqli. 1. Oldingi chig'anoq o'zagi (**nucleus cochlearis ventralis**). 2. Orqa chig'anoq o'zagi (**nucleus cochlearis dorsalis**). Bu o'zaklarda spiral tugun neyronlarining o'simtalari tugaydi.

Vestibulyar o'zaklar to'rtta: I. Medial vestibulyar o'zak (**nucleus vestibularis medialis**) (Shvalbe o'zagi). 2. Lateral vestibulyar o'zak (**nucleus vestibularis lateralis**) (Deyters o'zagi). 3. Ustki vestibulyar o'zak (**nucleus vestibularis superior**) (Bexterev o'zagi). 4. Pastki vestibulyar o'zak (**nucleus vestibularis inferior**) (Roller o'zagi). Bu o'zaklar parda labirintning muvozanat sohalaridan keluvchi impulslarni qabul qiladi.

VII juft, yuz nervining (**n. facialis**) uchta o'zagi bor. I. Yirik harakatlantiruvchi o'zak (**nucleus n. facialis**) ko'priknı to'r formatsiyasi ichida colliculus facialis dan chekkaroqda ancha chuqur joylashadi. Bu o'zak hujayralari o'simtalari harakatlantiruvchi ildizni hosil qiladi. Sezuvchi va parasimpatik o'zaklar VII juft tarkibiga qo'shilgan oraliq nervga (**n. intermedius**) tegishli.

2. Sezuvchi, yakka tutam o'zagi (**nucleus solitarius**) VII, IX, X juft nervlar uchun umumiy bo'lib, rombsimon chuqurchani tubida til osti nervi uchburchagidan lateral joylashadi. Bu o'zak hujayralari ko'priknıng qopqoq qismidan to orqa miyani I segmentigacha tarqalgan. Unda ta'm sezuvchi nerv tolalari tugaydi.

3. Ustki so'lak ajratuvchi o'zak (**nucleus salivatorius superior**) parasimpatik, ko'priknı to'r formatsiyasi ichida harakatlantiruvchi o'zakdan biroz yuza va lateralroq yotadi.

VI juft, uzoqlashtiruvchi nervning (**n. abducens**) bitta harakatlantiruvchi o'zagi (**nucleus nervi abducentis**) yuz tepaligi ichida yotadi.

V juft, uch shoxli nervning (**n. trigeminus**) to'rtta o'zagi bor. Shundan ikkitasi rombsimon chuqurcha sohasida yotadi. Harakatlantiruvchi o'zak (**nucleus motorius n. trigemini**) rombsimon chuqurchaning yuqori qismida joylashadi. Sezuvchi o'zagi uchta. Undan uch shoxli nervning ko'prikdagi o'zagi (**nucleus pontinus n. trigemini**) harakatlantiruvchi o'zakdan lateralroq yotadi. Ikkinchi sezuvchi o'zak (**nucleus spinalis n. trigemini**) cho'zinchoq shaklda uzınchoq miyaning bor bo'yicha yotadi va orqa miyaning yuqori I-V segmentlarigacha boradi. Uchinchi sezuvchi o'zak (**nucleus mesencephalicus n. trigemini**) miya vodoprovodi yonida joylashgan.

O'rta miya

O'rta miya (**mesencephalon**) bosh miyaning nisbatan sodda tuzilishga ega qismi. U filogenezda ko'ruv va eshituv analizatorlarining ta'siri ostida rivojlanadi. Odamda oxirgi miya po'stlog'ida ko'ruv va eshituv markazlari paydo bo'lganidan so'ng, o'rta miyadagi markazlar po'stloq osti markazlari holatiga tushib qoladi. O'rta miya uchinchi miya pufagidan taraqqiy etadi. U pufakcha devorlari bir tekis kengayib, dorsal qismidan o'rta miya tomi, ventral devoridan miya oyoqchalari hosil bo'ladi. Uning qoldiq bo'shlig'i III va IV qorinchalarnı qo'shib turuvchi miya suv yo'liga aylanadi. O'rta miyaning ventral yuzasi yuqoridan (oldindan) ko'ruv yo'llari va so'rg'ichsımın tana, orqadan esa ko'priknıng oldingi chekkasi bilan chegaralanadi.

O'rta miyada uning taraqqiyoti bilan bog'liq bo'lgan quyidagilar joylashgan:

1. Po'stloq osti ko'ruv markazi va ko'z mushaklarini innervatsiya qiluvchi nerv o'zaklari.

2. Po'stloq osti eshituv markazi.

3. Bosh miya po'stlog'ini orqa miya bilan bog'lovchi pastga tushuvchi va yuqoriga chiquvchi o'tkazuv yo'llari.

4. O'rtta miyani bosh miyaning boshqa qismlari bilan bog'lovchi nerv tolalari.

O'rtta miya ikki asosiy qismdan: o'rtta miyaning tomi yoki to'rt tepalik plastinkasi va miya oyoqchalaridan iborat.

O'rtta miyaning tomi (**lamina tecti mesencephali**) yoki to'rt tepalik plastinkasi (**lamina quadrigeminae**) o'zaro to'g'ri burchak hosil qilib kesishgan bo'ylama va ko'ndalang egatlar bilan ajragan to'rtta tepachadan iborat.

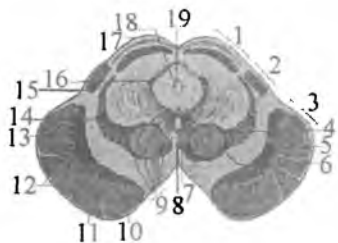
Ikkita yuqori tepachalarda (**colliculi superior**) po'stloq osti ko'ruv markazi, ikkita ostki tepachalarda (**colliculi inferior**) esa po'stloq osti eshituv markazi joylashgan. Yuqori tepachalar o'rtasidagi egatda shishsimon tana (**corpus pineale**) engashib turadi. Har bir tepachadan tashqi tomonga qarab tepacha yelkalar yo'naladi. Yuqori tepacha yelkasi (**brachium colliculi superior**) lateral tizzasimon tanaga qarab yo'nalib, qisman ko'ruv yo'liga o'tib ketadi.

Ostki tepachalar yelkasi (**brachium colliculi inferiores**) medial tizzasimon tanaga yo'naladi.

Miya oyoqchalari (**pedunculi cerebri**) ko'prikning yuqori chekkasidan boshlanib, oldinga va tashqariga qarab yo'nalgan juft oq ustunchalar shaklida bo'lib, oxirgi miya yarimsharlari ichiga kirib ketadi. Ular o'rtasidagi chuqurlik oyoqchalararo chuqurlik (**fossa interpeduncularis**) deb ataladi. Bu sohada orqa ilma teshik hosila (**substantia perforata posterior**) va III juft bosh miya nervi chiqadigan egat (**sulcus nervi oculomotorii**) loylashadi. O'rtta miyaning kesmasida (110-rasm) miya oyoqchasini qora modda (**substantia nigra**) ikki qismga: orqa (dorsal) o'rtta miya qopqog'i (**tegmentum mesencephali**) va oldingi (ventral) miya oyoqchasining asosiga (**basis pedunculi cerebri**) ajratadi.

Qora modda miya oyoqchasining bor bo'yiga ko'prikdan to oraliq miyagacha cho'zilgan bo'lib, faoliyat jihatidan ekstrapiramida tizimiga kiradi. Uning hujayralari tarkibidagi melanin pigmenti qoramtir rang beradi.

Miya oyoqchasining qopqoq qismida pastki tepachalar sohasidan talamusgacha cho'zilgan cho'zinchoq shakldagi qizil o'zak (**nucleus ruber**) joylashgan. O'rtta miya suv yo'li (silviy suv yo'li) **aqueductus mesencephali (cerebri)** uzunligi 1,5 sm keladigan tor kanal. Uning atrofida markaziy kulrang modda (**substantia grisea centralis**), markaziy kulrang modda



110-rasm. O'rtta miyani ustki tepachalar sohasidagi ko'ndalang kesmasi. 1-tectum mesencephali; 2-tegmentum mesencephali; 3-basis pedunculi cerebri; 4-nucl.ruber; 5-substantia nigro; 6-nucl.nervi oculomotorii; 7-nucl.oculomotorius accessories; 8-ecussationes tegmenti; 9-n.oculomotorius; 10-tr. frontopontinus; 11-tr. corticonuclearis; 12-tr.cor-ticospinalis; 13-tr. occipitotemporo-parietopontinus; 14-lemniscus medialis; 15-brachium colliculi inferioris; 16-nucl.tractus mesencephali nervi trigemini; 17-colliculus superior; 18-aqueductus cerebri; 19-substantia grisea centralis.

ichida, suv yo'li tubida III va IV juft bosh miya nervi o'zaklari joylashgan. Yuqorigi tepachalar sohasida III juft bosh miya nervining o'zaklari (**nucleus n. oculomotori et nucleus oculomotorius accessorius**) (yakubovich o'zagi), ostki tepachalar sohasida esa IV juft bosh miya nervi o'zagi (**nucleus n. trochlearis**) yotadi. Markaziy kulrang moddaning tashqi qismlarida V juft bosh miya nervining o'rta miya o'zagi (**nucleus mesencephalicus nervi trigemini**) yotadi. O'rta miyaning qopqoq qismidan afferent o'tkazuv yo'llari o'tadi.

Miya oyoqchasining asosi oq moddadan iborat bo'lib, harakatlantiruvchi o'tkazuv yo'llardan iborat.

Miya oyoqchasining asosiy qismi bola tug'ilganidan keyin po'stloq bilan orqa miya, o'zaklar va miyacha o'rtasidagi yo'llar taraqqiyotiga bog'lanib o'sadi. Qizil o'zak va uning aloqalari ekstrapiramida tizimi tarkibiga kirib, ontogenezda piramida tizimidan ilgariroq paydo bo'ladi. U yirik va mayda hujayrali qismlardan iborat. Yirik hujayrali qism oldinroq paydo bo'lib, u impulslarni miyachadan miya poyasi va orqa miyaga o'tkazib beradi. Mayda hujayrali qismi keyinroq paydo bo'lib, impulslarni miyachadan po'stloq osti va po'stloqqa o'tkazib beradi. Yangi tug'ilgan chaqaloqda qora moddada pigmenti bo'lmagan hujayra orolchalari bo'lib, ularda pigment 3-4 yoshlarda paydo bo'ladi va 16 yoshda u yuqori darajada takomillashadi. O'rta miya kulrang o'zaklari bolalarda yaxshi rivojlangan bo'ladi. Silviy suv yo'li bola hayotining birinchi yilida keng bo'lib, keyinchalik asta-sekin torayadi.

To'rt tepalik plastinkasining taraqqiyoti ko'ruv va eshituv faoliyatlarining paydo bo'lishi va rivojlanishiga bog'liq.

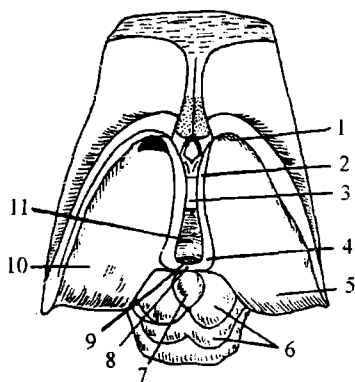
Oraliq miya

Oraliq miya (**diencephalon**) murakkab tuzilishga ega. U o'rta miya bilan oxirgi miya oraliq'ida joylashgan. Taraqqiyoti va faoliyatiga ko'ra oraliq miyani ikki qismga: 1. Orqa (**dorsal**) filogenez nuqtayi nazaridan yangi, afferent yo'llar markazi bo'rtiq sohasi. 2. Oldingi (**ventral**) filogenez jihatidan eski, oliy vegetativ markaz bo'rtiq osti sohasidan iborat.

Bo'rtiq sohasi (**thalamencephalon**), o'z navbatida, k o'ruv bo'rtig'i, bo'rtiq orqasi va bo'rtiq usti sohalariga bo'linadi.

Ko'ruv bo'rtig'i (**talamus opticus**) III qorinchaning ikki yon tomoniga joylashgan oval shakldagi kulrang modda to'plamidan iborat. (111-rasm). Uning oldingi uchi torayib oldingi bo'rtiqni (**tuberculum anterius**), orqa uchi esa kengayib yostiqliqchani (**pulvinar**) hosil qiladi. Ko'ruv bo'rtig'ining ichki yuzasi III qorincha bo'shlig'ining yon devorini, ustki yuzasi esa yon qorinchalar markaziy qismining tubini hosil qiladi.

Uning ustki yuzasi ichki yuzasidan ingichka oq miya hoshiyasi (**stria medullaris thalami**) bilan ajrab turadi. O'ng va chap ko'ruv bo'rtiqlarining ichki yuzasi o'zaro bo'rtiqlararo bitishma (**adhesio interthalamica**) vositasida qo'shiladi. Uning lateral yuzasi ichki kapsulaga tegib turadi. Pastdan va orqadan



111-pacm. Ko'ruv bo'rtining chizmasi.
 1-tuberculum anterius thalami; 2-stria medullaris thalami; 3-adhesio interthalamica; 4-trigonum habenulae 5,10-pulvinar; 6-tectum mesencephali; 7-corpora pinealia; 8-commissura habenularum; 9-habenula; 11-ventriculus tertius

o'rta miyaning qopqoq qismi bilan chegaralanadi. Ko'ruv bo'rtig'ida 40 ga yaqin hujayralar to'plami (o'zaklar) bo'lib, ular o'zaro yupqa oq modda qatlami (**stria medullaris thalami**) vositasida ajralib turadi. Ularning asosiylari oldingi, medial, lateral, markaziy, ventro-lateral va orqa o'zaklardir. Ko'ruv bo'rtig'ining faoliyati juda muhimdir. U po'stloq osti sezuv markazi bo'lib, unda bosh miya po'stlog'iga boruvchi afferent yo'llar tugaydi. Oldingi o'zakda so'rg'ichsimon tanadan keluvchi va ko'ruv bo'rtig'ini hidlov sohasi bilan bog'lovchi Vik-d-Aziz yo'li tugasa, ventro-lateral o'zakda medial qovuzloq tugaydi. Yostiqcha esa po'stloq osti ko'ruv markazi bo'lib, unda ko'ruv yo'li tolalari tugaydi.

Bo'rtiq orqasi sohasi (**metathalamus**) juft lateral va medial tizzasimon tanalardan iborat. Tizzasimon tanalar cho'zinchoq oval shaklida bo'lib, o'rta miya tomidagi tepachalar bilan ularning yelkachalari vositasida bog'langan. Lateral tizzasimon tana (**corpus geniculatum laterale**) ustki tepachalar va yostiqcha bilan birgalikda po'stloq osti ko'ruv markazi, medial tizzasimon tana (**corpus geniculatum mediale**) pastki tepachalar bilan birgalikda po'stloq osti eshituv markazi hisoblanadi.

Bo'rtiq usti sohasiga (**epithalamus**) shishsimon tana (**corpus pineale**) kiradi. U piliksimon tasmali o'simta (**habenulae**) yordamida o'ng va chap ko'ruv bo'rtig'ining medial yuzasiga birikadi. Piliksimon tasmalarni o'ng va chap talamularning miya hoshiyasiga birikkan joyida uchburchaksimon kengayma (**trigonum habenulae**) hosil bo'ladi. Piliksimon o'simtalarning oldingi shishsimon tana birikkan qismi o'zaro bitishma (**commissura habenularum**) hosil qiladi. Shishsimon tananing old va past tomonidan ko'ndalang yo'nalgan tolalar - epitalamik (orqa) bitishma (**commissura epithalamica, posterior**) joylashgan.

Bo'rtiq osti sohasi (**hypothalamus**) III qorinchaning tubini hosil qilishda ishtirok etadi. Uning tarkibiga ko'ruv nervi kesishmasi, ko'ruv yo'li, kulrang tepacha, quyg'ichsimon o'simta, gipofiz va so'rg'ichsimon tana kiradi. Bo'rtiq osti sohasi ikki: oldingi (**regio hypothalamica anterior**) yoki ko'ruv qismi (**pars optica**) tarkibiga kulrang tepacha (**tuber cinereum**), quyg'ichsimon osimta (**infundibulum**), gipofiz (**hypophysis**), ko'ruv nervi kesishmasi (**chiasma opticus**) va ko'ruv yo'li (**tractus opticus**) kiradi. Orqa (**regio hypothalamica posterior**) yoki hidlov qismiga (**pars olfactoria**) so'rg'ichsimon tana, bo'rtiq osti sohasida (**regio subthalamica**) joylashgan Luis tanasi kiradi.

Gipotalamusda 30 dan ortiq o'zaklar bo'lib, ularning shakli va hajmi har xil. Ular joylashishiga qarab uch sohaga: oldingi (**regio hypothalamica anterior**), oraliq (**regio hypothalamica intermedia**) va orqa (**regio hypothalamica dorsalis**) bo'linadi. Gipotalamusning nerv hujayralari sekret ishlab chiqarish xususiyatiga ega bo'lib (**neyrosekret**), bu sekret shu hujayra tolalari orqali gipofizga boradi. Bu o'zaklarni gipotalamusning neyrosekretor o'zaklari deyiladi. Ularga gipotalamusning oldingi sohasidajoylashgan supra optik o'zak (**nucleus supraopticus**) va paraventrikulyar o'zaklar (**nucleus paraventricularis**) kiradi. Bu o'zaklar hujayralari o'simtasi gipotalamogipofizar dastani hosil qilib gipofizni orqabo'lagida tugaydi. Gipotalamusni oraliq sohasida: ravoqsimon o'zak (**nucleus arcuatus**), gipotalamusning oldingi va orqa medial o'zaklari (**nuclei hypothalamicus ventromedialis et dorsomedialis**), gipotalamusning dorsal o'zagi (**nucleus hypothalamicus dorsalis**), quyg'ich o'zagi (**nucleus infundibularis**), kulrang tepalik o'zagi (**nucleus tuberalis**) joylashgan. Gipotalamusning orqa hidlov sohasida joylashgan juft so'rg'ichsimon tana (**corpora mamillaria**) diametri 0,5 sm keladigan yumaloq oq modddan iborat. Oq moddaning ichida kulrang modda, so'rg'ichsimon tananing medial va lateral o'zaklari (**nuclei corporis mamillaris medialis et lateralis**) joylashgan.

Yangi tug'ilgan chaqaloq oraliq miyasi nisbatan yaxshi rivojlangan bo'ladi. Ko'ruv bo'rtig'i bola 2 yoshga to'lgunicha tez o'sib keyinchalik sekinlashadi. Uning kengligi 2 yoshda 3 marta, uzunligi esa 13 yoshda 2 marta kattalashadi, balandligi 40% o'sadi. Yangi tug'ilgan chaqaloqda medial o'zak yaxshi rivojlangan bo'lsa, lateral o'zak va yostiqcha bola tug'ilganidan keyin tez o'sadi. Tizzachali tanalar yangi tug'ilgan chaqaloqda yaxshi rivojlangan bo'lib, keyinchalik asta-sekin kattalashadi.

Yangi tug'ilgan bolada bo'rtiq osti sohasi o'zak hujayralari ham to'liq takomillashmagan bo'ladi. O'zaklarning taraqqiyoti va yetilishi har xil davrlarda tugaydi. Hid bilish faoliyati bilan bog'liq so'rg'ichsimon tana va Luis tanasining rivojlanishi bola 3 yoshga to'lgunida tugaydi. Kulrang do'mboq hujayralari 6 yoshlarda rivojlanadi. Bo'rtiq osti markaziy kulrang moddasining rivojlanishi balog'at davrida tugaydi.

Uchinchi qorincha

Uchinchi qorincha (**ventriculus tertius**) oraliq miyaning o'rtasida ingichka sagital yorig' shaklida joylashgan bo'lib, oltita devori tafovut qilinadi. Uning tashqi devorini ko'ruv bo'rtig'ining ichki yuzasi, oldingi devorini oxirgi parda (**lamina terminalis**), gumbaz ustunlari (**columna fornicis**) va oldingi bitishma (**commissura anterior**) hosil qiladi. Gumbaz ustunlari bilan ko'ruv bo'rtig'ining oldingi qismi o'rtasida qorinchalararo teshik (**foramen interventriculare**) joylashgan. Uchinchi qorinchaning orqa devorini orqa bitishma (**commissura cerebri posterior**) va (**commissura habinularum**) chegaralaydi. Uning ostida miya suv yo'li teshigi yotadi. Orqa devorda ikkita

chuqurcha (**recessus suprapinealis**), hamda (**recessus pinealis**) bor. Uchinchi qorinchaning yuqori devorini qadoq tana va miya gumbazi ostida joylashgan uchinchi qorinchaning tomirli asosi (**tela choroidea ventriculi tertii**) va uni qoplagan epiteliyal qatlam (**lamina epithelialis**) hosil qiladi. Uchinchi qorinchaning pastki devorini esa bo'rtiq osti sohasi hosil qiladi. Bu yerda uchinchi qorincha: voronka chuqurchasi (**recessus infundibuli**) va ko'ruv chuqurchasini (**recessus opticus**) hosil qiladi.

Oxirgi miya

Oxirgi miya (**telencephalon**) oxirgi miya pufagining takomillashuvidan hosil bo'lib, miya qattiq pardasining o'roqsimon o'sig'i uni ikki yarimsharga ajratadi. Miya yarimsharlari bosh miyaning eng tez o'sadigan qismidir. Homilada miya yarimsharlari asta-sekin o'sib, miyaning qolgan qismlarini xuddi plashchaga o'xshab o'rab oladi. Homila hayotining uchinchi oyida u oraliq miya va talamuslarni, 4 oylikda to'rttepalik, 6 oylikda miyacha ustiga kelib, 8- oyda uni o'rab oladi. Homila davrida yarimsharlarning usti silliq bo'ladi. Homila hayotining ikkinchi oyi oxiri va uchinchi oyi boshida yarimsharlarning yon yuzasida chuqurcha paydo bo'ladi. Bu yer keyinchalik orolchaga aylanib ketadi. Miyani boshqa qismlari o'sib orolchanning ustini yopadi va to'rt oylikda yon egat paydo bo'ladi. To'rt oydan keyin birlamchi egatlar paydo bo'la boshlaydi. Dastlab tepa-ensa va pix egatlari, so'ng qadoq tana, gippokamp va aylanmaegatlar paydo bo'ladi. Oltinchi oyda markaziy egat, 7-8-oylarda esa qolgan ikkilamchi egatlar paydo bo'lib, bosh miyada odamga xos relef hosil bo'ladi. Bola tug'ilishidan avval va hayotning birinchi haftalarida uchlamchi egatlar paydo bo'ladi. Keyingi davrlarda yarimsharlar yuzasi yangi egatlarni paydo bo'lishi va bor egatlarning chuqurlashuvi hisobiga o'zgaradi.

Miya yarimsharlarining ayrim bo'laklari ontogenezda bir xil o'smaydi. Eng yosh hisoblangan peshona bo'lagi boshqalarga nisbatan tez o'sadi va hajmi jihatidan po'stloq umumiy yuzasining 29% tashkil qiladi. Katta yoshdagi odamlarda peshona bo'lagi og'irligi 450 g, tepa bo'lagi 251 g, chakka va ensa bo'laklari birgalikda 383 gni tashkil qiladi.

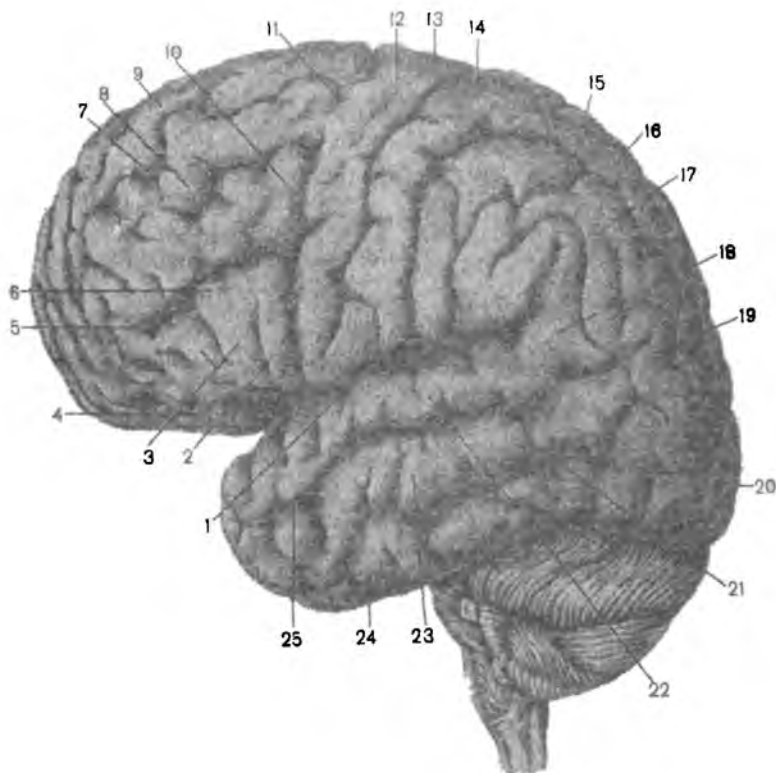
Har bir yarimshar quyidagi qismlardan iborat: 1. Plashch (**pallium**); 2. Hidlov miyasi (**rhinencephalon**); 3. Yon qorincha (**ventriculus lateralis**); 4. Oxirgi miyaning kulrang o'zklari.

Miya yarimsharlarining yuzasi har xil chuqurlikdagi va uzunlikdagi egatlar yordamida juda ko'p pushtalarga bo'linadi. Pushta (**gyrus**) deb ikkita egat o'rtasida joylashgan miyaning ko'tarilib chiqqan qismiga aytiladi. Miya egatlari uch guruhga bo'linadi. Birlamchi egatlar chuqur, doim uchraydi va ontogenezda erta paydo bo'ladi. Ikkilamchi egatlar ham doim uchraydi, ontogenezda kechroq paydo bo'ladi. Uchlamchi egatlar doimiy bo'lmay, turli shaklda uchraydi.

Bosh miya yarimsharlari tashqi tomondan 2-4 mm qalinlikdagi kulrang qatlam, miya po'stlog'i bilan qoplangan. Har bir yarimsharda uchta: qavariq

ustki lateral yuza (**facies superolateralis**), yassi medial yuza (**facies medialis**) va pastki yuza (**facies inferior**) tafovut qilinadi.

Har bir yarimshar chuqur egatlar yordamida beshta: peshona, tepa, ensa, chakka bo'laklari va orolchaga bo'linadi. Miya yarimsharlarining ustki lateral yuzasida (112-rasm) frontal sathda joylashgan markaziy yoki Roland egati (**sulcus centralis**) peshona bo'lagini tepa bo'lagidan ajratib turadi. Bu egat yarimsharning medial yuzasining yuqori qismidan boshlanib, yon egatgacha boradi. Tepa bo'lak ensa bo'lakdan medial yuzada joylashgan tepa-ensa egatidan (**sulcus parietooccipitalis**) boshlanib, pastga tomon yo'nalgan shartli chiziq yordamida ajraladi. Chakka bo'lakni boshqa bo'laklardan yon egat (**sulcus lateralis**) ajratib turadi.



112-rasm. Bosh miya yarimsharlarining ustki lateral yuzasi egat va pushtalari. 1-sul. laterlis; 2-pars opercularis; 3-pars triangularis; 4-pars orbitalis; 5-sul. frontalis inferior; 6-gyrus frontalis inferior; 7-sul. frontalis superior; 8-gyrus frontalis medius; 9-gyrus frontalis superior; 10,11-sul. precentralis; 12-gyrus precentralis; 13-sul. centralis; 14-gyrus postcentralis; 15-sul. intraparietalis; 16-lobulus parietalis superior; 17-lobulus parietalis inferior; 18-gyrus supramarginalis; 19-gyrus angularis; 20-polus occipitalis; 21-sul. tempotalis inferior; 22-gyrus temporalis superior; 23-gyrus temporalis medius; 24-gyrus temporalis inferior; 25-sul.temporalis superior.

Miya yarimsharlarning peshona bo'lagida (**lobus frontalis**) markaziy egatga paralel holda markaz oldi egati (**sulcus precentralis**) yotadi. Bu egat ko'pincha o'rtasida ikkita alohida qismga bo'linadi. Markaz oldi egatidan oldinga qarab ustki va pastki peshona egatlari (**sulcus frontalis superior et inferior**) yo'naladi. Bu egatlar peshona bo'lagining ustki lateral yuzasini pushtalarga ajratadi. Markaziy va markaz oldi egatlari o'rtasida markaz oldi pushtasi (**gyrus precentralis**) joylashadi. Ustki peshona egatidan yuqorida ustki peshona pushtasi (**gyrus frontalis superior**) yotadi. Ustki va pastki peshona egatlari o'rtasida o'rta peshona pushtasi (**gyrus frontalis media**), pastki peshona egatidan pastda pastki peshona pushtasi (**gyrus frontalis inferior**) joylashgan. Pastki peshona pushtasini yon egatdan kiruvchi ko'tariluvchi shox (**ramus ascendens**) va oldingi shox (**ramus anterior**) uchta mayda pushtaga ajratadi. Markaz oldi pushtasining pastki qismi bilan ko'tariluvchi shox o'rtasida joylashgan orolchani ustidan yopib turuvchi qopqoq qismi (**pars opercularis**) deyiladi. Ko'tariluvchi va oldingi shoxlar o'rtasidagi uchburchak qismi - **pars triangularis**, oldingi shoxdan pastdagi ko'z kosasi qismi - **pars orbitalis** deyiladi.

Tepa bo'lakda (**lobus parietalis**) markaziy egatga paralel joylashgan markaz orqa egati (**sulcus postcentralis**) bo'lib, ular o'rtasida markaz orqa pushtasi (**gyrus postcentralis**) yotadi. Bu pushta yarimsharlarning medial yuzasiga davom etadi va peshona bo'lagining markaz oldi pushtasiga qo'shilib, markaz yon bo'lagini (**lobulus paracentralis**) hosil qiladi. Markaz orqa egatidan orqaga yo'naluvchi tepa ichi egati (**sulcus intraparietalis**) tepa bo'lagini ustki va pastki tepa bo'lakchalariga (**lobulus parietales superior et inferior**) bo'ladi. Pastki tepa bo'lakchasi ikki pushtaga: yon egatning uchini o'rgan chekka usti pushtasi (**gyrus supramarginalis**) va ustki chakka egati uchini o'rgan burchak pushtasiga (**gyrus angularis**) bo'linadi.

Ensa bo'lagi (**lobus occipitalis**) nisbatan kichik bo'lib, uning egat va pushtalari juda o'zgaruvchan bo'ladi. Boshqalarga nisbatan tepa ichi egatining davomi bo'lgan ensaning ko'ndalang egati (**sulcus occipitalis transversus**) yaxshi bilinadi.

Chakka bo'lakning (**lobus temporalis**) yon yuzasida yon egatga paralel joylashgan ustki va pastki chakka egatlari (**sulcus temporalis superior et sulcus temporalis inferior**) joylashgan. Yon egat bilan ustki chakka egati o'rtasida ustki chakka pushtasi (**gyrus temporalis superior**) yotadi. O'rta chakka pushtasi (**gyrus temporalis media**) ustki va pastki chakka egatlari o'rtasida joylashsa, pastki chakka pushtasi (**gyrus temporalis inferior**) yuqoridan pastki chakka egati bilan chegaralanadi.

Orolcha bo'lagi (**lobus insularis**) yon egatning tubida joylashgan bo'lib, uni ko'rish uchun peshona, tepa va chakka bo'laklarining qopqoq (**operculum**) qismini olib tashlash kerak bo'ladi. Orolcha boshqa bo'laklardan chuqur aylanma egat (**sulcus circularis insulae**) vositasida ajralib turadi. Orolchanning markaziy egati (**sulcus centralis insulae**) uni ikki bo'lakka ajratadi. Orqa bo'lagida uzun pushtalar (**gyri longus**), oldingi bo'lagida esa kalta pushtalar (**gyri brevis**) joylashgan.

Orolchaniy oldingi pastki qismida egatlar bo'lmay uncha katta bo'lmagan kengaymalar (**limen insulae**) bo'ladi.

Miya yarimsharlarining medial yuzasini hosil qilishda orolchadan tashqari barcha bo'laklar ishtirok etadi. Bu yuzada joylashgan qadoq tana egati (**sulcus corporis collosi**) qadoq tanani yarimsharning boshqa qismlaridan ajratib turadi. Orqa tomonda bu egat qadoq tana qayishini aylanib o'tadi, pastga va oldinga tomon yo'nalib dengiz oti egatiga (**sulcus hippocampi**) davom etadi. Qadoq tana egatiga parallel yo'nalgan belbog' egati (**sulcus cinguli**) belbog' pushtasini (**gyrus cinguli**) chegaralab turadi. Qadoq tana qayishi sohasida belbog' pushtasidan yarimsharlarning ustki chekkasiga tomon yuqoriga va orqaga qarab yo'nalgan chetki shox (**ramus marginalis**) chiqadi. Qadoq tana qayishidan orqa va past tomonda belbog' pushtasi torayib, belbog' pushtasining toraygan qismini (**istmus gyri cinguli**) hosil qiladi. U pastga va oldinga yo'nalib, biroz kengaygan yuqoridan gippokamp egati bilan chegaralangan paragi pppokamp pushtasiga (**gyrus parahippocampalis**) aylanib ketadi. Belbog' pushtasi, uning toraygan qismi va dengiz oti pushtasi birlashib, gumbaz shaklini oladi. Ularni qo'shib gumbaz pushtasi (**gyrus fornicatus**) deb ataladi. Gippokamp egati ichida mayda ko'ndalang egatlar bilan bo'lingan kulrang hoshiya bo'lib, uni tishli pushta (**gyrus dentatus**) deyiladi.

Yarimshar medial yuzasining belbog' egati bilan ustki chekkasi o'rtasidagi soha peshona va tepa bo'laklariga taalluqli. Markaziy egatning oldingi qismida ustki peshona pushtasi joylashsa, markaziy egat bilan chetki shox o'rtasida markaz yon bo'lagi (**lobulus paracentralis**) joylashgan. Chetki shox bilan tepa-ensa egati (**sulcus parietooccipitalis**) o'rtasida pona oldi (**precuneus**) yotadi.

Medial yuzaning ensa sohasida tepa-ensa egati bilan o'tkir burchak hosil qilib qo'shilgan pix egati (**sulcus calcarinus**) bo'lib, ular o'rtasida uchburchak shaklda pona (**cuneus**) joylashgan. Pix egati ostida til pushtasi (**gyrus lingualis**) joylashgan bo'lib, uni past tomondan yonlama egat (**sulcus collateralis**) chegaralaydi.

Yarimsharning ostki yuzasining oldingi qismlarini peshona bo'lagi hosil qiladi. Bu yerda bo'ylama yoriqqa parallel joylashgan hidlov egati (**sulcus olfactorius**) bo'lib, unda hidlov piyozchasi va hidlov yo'li yotadi. Bo'ylama yoriq va hidlov egati o'rtasida to'g'ri pushta (**gyrus rectus**) joylashgan. Peshona bo'lagingin hidlov egatidan tashqarida joylashgan sohasi uncha chuqur bo'lmagan ko'z kosasi egatlari (**sulci orbitales**) bilan bir necha o'zgaruvchan pushtalarga (**gyri orbitales**) bo'linadi.

Yarimsharning ostki yuzasini orqa qismida yonlama egatning oldingi uchi sohasida burun egati (**sulcus rhinalis**) bo'lib, u ilmoqni (**uncus**) tashqi tomondan chegaralab turadi. Yonlama egatdan tashqarida medial ensa-chakka pushtasi (**gyrus occipitotemporalis medialis**) yotadi. Bu pushtani tashqi tomondan lateral ensa-chakka egati (**sulcus occipitotemporalis lateralis**) chegaralaydi. Undan tashqarida esa tashqi ensa-chakka pushtasi (**gyrus occipitotemporalis lateralis**) joylashgan.

✓ Bosh miyaning limbik tizimi tarkibiga quyidagi hosilalar kiradi: hid bilish nervining so'g'oni (**bulbus olfactorius**), hid bilish yo'li, hid bilish uchburchagi, oldingi ilma-tashik modda, belbog' pushtasi, dengiz oti pushtasi, tishsimon pushta.

Homila hayotining 7-8 oylarida bosh miya yarimsharlari yuzasida katta yoshdagi odamlarnikiga xos relyef hosil bo'ladi. 7 yoshgacha bo'lgan davrda yarimsharlar reylefi murakkablashib boradi. Eгатlar uzayib chuqurlashadi va shoxlanadi. Pushtalar kengayib qalinlashadi. Asosiy egatlardan chiqayotgan va alohida uchlamchi egatlar soni ko'payadi. Yarimsharlarning umumiy yuzasi 9-10 oylarda 2 marta, 9 yoshda 3-4 marta kattalashadi.

Bosh miya po'stlog'i

Bosh miya po'stlog'i (**cortex cerebri**) miya yarimsharlarining ustidan qoplagan kulrang modda qatlami bo'lib, juda murakkab hayotiy vazifani bajaradi. U organizmning hamma qismlari va tashqi muhitdan nerv yo'llari va sezgi a'zolari orqali kelayotgan ta'sirlarni qabul qiladi, ularni tahlil qilib, bir-biriga bog'laydi (sintez). Shuning natijasida odam organizmi tashqi muhit ta'siriga moslashish xususiyatiga ega.

Miya po'stlogining filo-ontogenezi

Amfibiyalarda miya po'stlog'i yo'q. Reptiliyalarning miya po'stlog'i juda sodda bo'lib, 2-3 qavat hujayralardan tashkil topgan.

Sut emizuvchi hayvonlarning miya po'stlog'i yarimsharlarning ko'p qismini qoplaydi va 6 qavatdan iborat.

Odanda miya po'stlog'i sekin-asta taraqqiy etadi. 2 oylik homilada po'stlog bo'lmaydi. Neyroblastlar qorinchalar endodermasi ostida joylashgan bo'ladi. Homila 3 oylik bo'lganida nerv hujayralari oxirgi miyani yuzasiga o'sib chiqib boshlaydi va po'stlog plastinkasi paydo bo'ladi. Po'stlog plastinkasi dastlab bir qavat bo'lib, keyinchalik 6 qavatga bo'linadi. Odamning miya po'stlog'i juda yaxshi taraqqiy etgan. Uning qalinligi yarimsharlarining turli qismlarida har xil 1,25 mm dan 4 mm, ba'zi yerlarda 6 mm gacha. Eng qalin po'stlog markaz oldi, markaz orqa pushtalari va markaz yon bo'laklari sohasida bo'ladi. Pushtalarning ustki qismida po'stlog qalin, egatlarda esa yupqa bo'ladi. Bosh miya po'stlog'i 9-14 mld. nerv hujayralarining yig'indisidan iborat bo'lib, ular orasida nerv tolalari ham bor. Nerv tolalarining massasi po'stlog umumiy massasining 26/27 qismini tashkil qiladi. Bosh miya po'stlog'ining umumiy massasi 581 g, umumiy hajmi 560 sm³. Agar po'stlog nerv hujayralarining tanasini ajratsak, uning umumiy hajmi 20 sm³, og'irligi 21 g bo'ladi.

Bosh miya po'stlog'i qadimiy (**paleocortex**) va yangi po'stlogga (**neocortex**) bo'linadi. Qadimiy po'stlogga hid bilish miyasi po'stlog'i kirib, har xil tuzilishga ega ikki qismga: qadimiy po'stlog – **paleocortex** va eski po'stlog – **archicortex** ga bo'linadi. Qadimiy po'stlogga peshona bo'lagining

bulbus olfactorius ga yaqin turgan qismi kirib judda sodda tuzilishga ega bo'lib, qavatlariga bo'linmagan. Eski po'stloq ancha murakkab tuzilishga ega bo'lib, ammo bu yerda nerv hujayralari kam bo'ladi. Eski po'stloq 2-3 qavatga bo'lingan. Unga dengiz oti, tishli, gumbaz pushtasi va uning ilmog'ini kulrang moddalar kiradi.

Yangi po'stloqqa odamning miya yarimsharlari po'stlog'i kirib, juda yaxshi taraqqiy etgan 6 qavatdan iborat. Bu qavatlar o'zaro tarkibiga kiruvchi hujayralarning shakli bilan farq qiladi.

1. Molekulyar qavat (**lamina molecularis**) yumshoq parda ostida joylashgan. U asosan bir-biri bilan zich to'r kabi to'qilib ketgan nerv tolalari va ular o'rtasida joylashgan kam sonli mayda nerv hujayralaridan iborat.

2. Tashqi donador qavatda (**lamina granularis externa**) juda ko'p yumaloq va uchburchak shakldagi hujayralar alohida-alohida donachalardek tarqoq holda joylashgan.

3. Piramidasimon hujayralar qavati (**lamina pyramidalis**). Bu qavatda kichik va o'rta kattalikdagi piramida hujayralari tarqoq holda joylashgan.

4. Ichki donador qavat (**lamina granularis interna**) xuddi ikkinchi qavat singari tarqoq joylangan mayda hujayralardan iborat.

5. Ganglionar qavat (**lamina ganglionaris**). Bu qavatda kichik piramida hujayralardan tashqari, yirik Bets piramida hujayralari bo'lib, ular markaz oldi pushtasi va markaz yon bo'lagida uchraydi.

6. Polimorf hujayralar qavati (**lamina multiformis**). Bu qavatda turli shakldagi hujayralar bo'lib, ular oq modda bilan yonma-yon turadi.

Bu 6 qavatning pastki (5-6) efferent yo'llarining boshlanish qismi bo'lsa, o'rta (3-4) qavatlar esa afferent yo'llar bilan bog'langandir. Yuqorigi (1-2) qavatlar esa po'stloqni bir-biri bilan bog'lovchi assotsiativ yo'llarni hosil qiladi.

Yangi tug'ilgan chaqaloqda po'stloq yaxshi takomillashmagan bo'lib, 2-3 yoshlarda yetiladi. Bolalikning keyingi davrlarida egat va pushtalarning o'sishi munosabati bilan miya po'stlog'i yuzasi kattalashadi va tuzilishi murakkablashib, ma'lum soha va maydonlarga bo'linadi.

Bosh miya po'stlog'ida markazlarning joylashuvi

Bosh miya markazlarining joylashuvini o'rganish jarayonida biz organizmning o'zida bo'layotgan o'zgarishlar va tashqi muhitning organizmga ta'siriga moslashuvida ro'y beradigan nerv boshqaruvida qaysi markazlarning qanday ahamiyati borligini bilamiz.

Bosh miya po'stlog'i markazlarini I.P. Pavlov analizatorning miyadagi oxirgi qismi deb atagan. Analizator bu murakkab nerv mexanizmi bo'lib, u tashqi qabul qiluvchi apparatdan boshlanib miyada tugaydi. Analizator yordamida tashqi muhitning murakkab ta'siri alohida qismlarga bo'linadi va tahlil qilinadi. Boshqa analizatorlar bilan aloqada ma'lum ish bajariladi. Miya

markazi tekis chegaraga ega bo'lmay, «o'zak» hamda «yoyilgan» qismlardan tashkil topadi. O'zak retseptorning po'stloqdagi to'g'ri va chuqur proyeksiyasi bo'lib, yuqori tahlil qiluvchi asosiy qism hisoblanadi. Yoyilgan elementlar o'zak atrofida joylashgan bo'lib, ularda ancha sodd va elementar tahlil sodir bo'ladi. Markazning o'zak qismi shikastlanganda yoyilgan elementlar ma'lum darajada o'zakning yo'qolgan faoliyatini qoplab turadi. Har xil analizatorlarning yoyilgan elementlari egallagan sohasi bir-biriga qo'shilib ketadi. Hozirgi vaqtda miya po'stlog'i bir butun qabul qiluvchi yuza hisoblanadi.

I. Ichki analizatorlarning po'stloqdagi markazlari

1. Harakat analizatorining o'zagi markaz oldi pushtasi va yarimsharning ichki yuzasidagi markaz yon bo'lagida (**lobulus paracentralis**) joylashgan. Bu sohada harakat analizatorl o'zagi hujayralari po'stloqning o'rta qismlarida yotadi. Uning chuqur qavatlarida (5-6 qavat) katta piramida (Bets) hujayralari joylashgan. Ularni I.P. Pavlov po'stloqni po'stloq osti markazlari, bosh miya nervlarining o'zaklari va orqa miyaning oldingi shoxlari bilan qo'shuvchi oraliq neyron deb hisoblaydi. Markaz oldi pushtada odam tanasining qismlari boshi pastga, oyog'i yuqoriga qaragan holatda joylashgan. O'ng markaz tananing chap tomonini, chap markaz esa o'ng tomonini boshqaradi, chunki piramida o'tkazuv yo'li uzunchoq va orqa miyada kesishadi. Tana mushaklari, hiqildoq va halqum mushaklari ikkala yarimsharni ta'siri ostida bo'ladi.

2. Bosh va ko'zni bir vaqtda qarama-qarshi tomonga harakatini ta'minlovchi analizatorning o'zagi o'rta peshona pushtasining orqa qismida (harakat oldi zonasi, 9 soha) joylashgan.

3. Ma'lum bir maqsad uchun qilinadigan harakatlar analizatorining o'zagi o'naqaylarda chap yarimsharning pastki tepa bo'lakchasining **gyrus supramarginalis** sida joylashgan. Bunday murakkab harakat odam hayotida bir turdagi ishni ko'p qaytarishi, tajriba markaz oldi pushtasi bilan chekka usti pushtasi o'rtasida hosil bo'ladigan vaqtincha aloqalar natijasida hosil bo'ladi. Bu markaz shikastlanganda mushak harakati buzilmaydi, ammo odamning ma'lum bir maqsad bilan qiladigan harakati yo'qoladi. Buni apraksiya deyiladi. Bu markaz bir tomonlama, chapaqaylarda o'ng yarimsharda o'naqaylarda faqat chap yarimsharda bo'ladi.

4. Ichki a'zolar, qon tomirlarning silliq mushaklaridan ta'sir olib keluvchi analizatorning markazi harakat markazi oldida (6, 8 sohalar) joylashgan bo'lib, markazdan qochuvchi yo'llar po'stloq osti vegetativ markazlariga boradi.

II. Tashqi ta'sirlarni qabul qiluvchi analizatorlarning po'stloqdagi markazlari

1. Sezgi analizatorining markazi markaz orqa pushtada joylashadi. Odam tanasi qismlari xuddi harakat markazidagidek boshi pastda, oyog'i yuqorida joylashgan. Bu sohada po'stloqning og'iz va qo'l retseptorlari yaxshi taraqqiy etgani uchun po'stloqning ularga tegishli qismlari katta bo'ladi.

2. O'ng va chap ustki tepa bo'laklarida teri sezgisini bir turi, buyumlarni yopiq ko'z bilan paypaslab bilish – **stereognoziya** markazi joylashgan. Bu markaz jarohatlanganda umumiy sezgi yo'qolmagani holda yopiq ko'z bilan predmetlarni paypaslab bilish xususiyati yo'qoladi (astereognoziya).

3. Eshituv analizatorining o'zagi ustki chakka pushtasi o'rtasida joylashgan. Bu sohaning ikkala yarimsharda buzilishi butunlay karlikka olib keladi.

4. Ko'ruv analizatorining o'zagi ensa bo'lagining ichki yuzasidagi **sulcus calcarinus** sohasida joylashgan. Bitta markazda bir ko'zning lateral yarmi va ikkinchi ko'zning medial yarmini to'r pardasi proyeksiyasi bo'ladi. Shuning uchun butunlay ko'r bo'lib qolganda ko'ruv analizatori ikki tomonda shikastlangan bo'ladi. Ko'ruv markazidan sal yuqoriroqda (17 va 18 sohalarda) ko'rgan narsani eslab qolish sohasi joylashgan bo'lib, u jarohatlanganda odamning ko'rgan narsani eslab qolish xususiyati yo'qoladi. Pona pushtasidagi 19 - sohada yangi sharoitga moslashuv bo'lib, u shikastlanganda bu xususiyat yo'qoladi.

5. Hidlov analizatorining o'zagi chakka bo'lagining pastki yuzasidagi ilmoq, qisman gippokamp sohasida joylashgan.

6. Maza bilish analizatorining o'zagi hidlov va maza bilish sezgilari bir-biri bilan uzviy bog'liq bo'lgani uchun hidlov markaziga yaqin joylashgan. Ammo markaz orqa pushtasining pastki qismlari jarohatlanganda ham odamning maza bilish faoliyati buziladi. Yuqorida aytib o'tilgan po'stloq markazlari miya po'stlog'ining ma'lum bir sohalarida joylashgan bo'lib, ularga ta'sirlar tashqi va ichki muhitdan keladi. Bu ta'sirlar turli xil sezgi va sezgilar to'plami sifatida qabul qilinadi va ularni I.P. Pavlov birinchi signal tizimi deb ataydi. Bu tizim hayvonlarda ham bo'ladi. Bundan tashqari, odam so'zlash, fikrlash xususiyatiga ega bo'lganidan keyin, unda ikkinchi signal tizimi paydo bo'ladi. Ontogenezda odamda avval birinchi signal tizimi markazlari, so'ngra ikkinchi signal tizimi markazlari paydo bo'ladi. Ikkinchi signal tizimi markazlarining taraqqiyoti va takomillashuvi tashqi muhitga, turmush sharoitiga bog'liq. Ikkinchi signal tizimi paydo bo'lishi uchun bola boshqa odamlar bilan aloqada bo'lishi, so'zlashni va yozishni o'rganishi kerak. So'zlash jarayoni murakkab bo'lib, uni bajarishda butun po'stloq qatnashadi, ammo ma'lum bir sohalar asosiy bo'ladi. Bu sohalar so'z analizatorlarining o'zamlari hisoblanadi.

Ikkinchi signal tizimi markazlari

1. So'z bo'g'inlarining harakat analizatori o'zagi pastki peshona pushtasining orqa qismida (44 - soha, Brok pushtasi) joylashgan bo'lib, harakat markazining pastki qismiga yaqin turadi. Bu yerda so'z bo'g'ini, so'zlarni hosil qilishda ishtirok etadigan lab, til, hiqildoq mushaklaridan keladigan qo'zg'alishlar tahlil qilinadi. Bu markaz jarohatlanganda odam har xil tovushlar chiqaradi, ammo ulardan so'z hosil qila olmaydi. Buni harakat afaziyasi deyiladi. 44 sohaning oldida 45 soha joylashgan bo'lib, u jarohatlanganda odam so'zlardan gap tuza olmaydi. Buni agramatizm deyiladi.

2. Og'zaki so'zlashning eshituv analizatori o'zagi eshituv a'zosi bilan bog'liq bo'lgani uchun, eshituv analizatoriga yaqin joyda, yuqori chakka

pushtasining orqa qismida (42 - soha, Verneke markazi) joylashgan. Bu markaz yordamida odam soʻzlash vaqtida tovush past balandligini tartibga solib turadi va boshqa odamni tushunadi. Agar u jarohatlansa, odamning tovushni eshitish qobiliyati yoʻqolmagan holda, soʻzlarni tushunish qobiliyati yoʻqoladi. Buni soʻz soqovligi yoki **sensor afaziya** deyiladi.

3. Odam oʻz taraqqiyotida faqat soʻzlashni emas, balki yozishni ham oʻrgangan. Harflarni yozish qoʻlning maʼlum bir harakatini talab qiladi, bu esa umumiy harakat analizatori bilan bogʻliq. Shuning uchun yozma soʻzning harakat analizatori oʻzagi oʻrta peshona pushtasining orqa qismida markaz oldi pushtaga yaqin joylashgan. Bu analizatorning faoliyati qoʻlni maʼlum bir maqsad bilan qilinadigan harakati markazi (40 – soha **gyrus supramarginalis**) bilan bogʻlangan. U markaz jarohatlanganda umumiy harakat yoʻqolmaydi, ammo qoʻlning harflarni yoki shakllarni yoza oladigan nozik harakatlari yoʻqoladi. Bu holatni agrafiya deyiladi.

4. Yozma soʻzning koʻruv analizatori oʻzagi pastki tepa boʻlagida (gyrus angularis 39 soha) joylashgan boʻlib, koʻruv analizatori bilan bevosita bogʻliq. Bu markaz jarohatlanganda, odamni koʻrish qobiliyati yoʻqolmagan holda, oʻqish qobiliyati yoʻqoladi. Bu holni aleksiya deyiladi. Odamning ikkinchi signal sistemasi markazlari ikkala yarimsharda boʻladi, lekin bir tomonda koʻproq taraqqiy etgan (oʻnaqaylarda chap tomonda, chapaqaylarda oʻng tomonda) boʻladi.

Analizatorlarning poʻstloq markazlari taraqqiyoti

1. Harakat analizatorining oʻzagi 7-10 yoshlarda takomillashib boʻladi.

2. Maʼlum maqsad bilan qilinadigan harakat (**praksiya**) markazi yangi tugʻilgan chaqaloqda boʻlmaydi. Bola hayotining birinchi ikki yilida oldingi markaziy pushta bilan aloqa, uch yoshlarda esa maʼlum bir maqsad bilan harakat markazi paydo boʻladi.

3. Sezgi analizatori sohasida poʻstloq sitoarxitektonikasi ikki yoshda kattalarnikiga oʻxshash tuzilishga ega boʻladi.

4. Buyumlarni paypaslab bilish (**stereognoziya**) analizatori oʻzagi bola hayotining 2-4 yoshlarida toʻliq hosil boʻladi.

5. Yangi tugʻilgan chaqaloq eshituv analizatori oʻzagi shartli reflektor faoliyatiga moslashgan boʻladi. 2-3 yoshlarda ikkinchi signal sistemasi rivojlanadi va markaz takomillashadi.

6. Yangi tugʻilgan chaqaloq koʻruv analizatori oʻzagining sitoarxitektonikasi kattalarnikiga oʻxshagan boʻladi. Keyingi davrlarda oʻzak tarkibi tashqi muhit taʼsirida takomillashib boradi.

Ikkinchi signal tizimi analizatorlarining markazlari taraqqiyoti quyidagicha boʻladi:

1. Soʻz boʻgʻimlarining harakat analizatori (Brok pushtasi) uch yoshlarda takomillashadi.

2. Yozma soʻzning harakat analizatori 7 yoshda paydo boʻladi.

3. Og‘zaki so‘zlashning eshituv analizatorini o‘zagi bola hayotining birinchi yilida takomillashadi.

4. Yozma so‘zning ko‘ruv analizatori 7 yoshgacha paydo bo‘ladi.

Bosh miya yarimsharlarining oq moddasi

Bosh miya yarimsharining ust tomondan qoplagan po‘stloq ostida oq modda qatlami yotadi. Yarimsharning oq moddasi bir-biri bilan kesishib joylashgan, vazifasi, yo‘nalishi va kelib chiqishi jihatidan bir-biriga o‘xshamagan nerv tolalaridan iborat. Bu nerv tolalarini uch asosiy tizimga ajratish mumkin.

Assotsiativ tolalar bitta yarimsharning turli qismlarini bir-biri bilan bog‘laydi. Agar assotsiativ tolalar miya po‘stlog‘ida bir nerv hujayrasini boshqa bir hujayra bilan bog‘laganda po‘stloqdan tashqariga chiqmasa, uni intrakortikal assotsiativ tolalar deyiladi. Agar tolalar po‘stloqdan tashqariga oq moddaga chiqib boshqa sohadagi po‘stloq hujayralari bilan bog‘lansa, ekstrakortikal tolalar deyiladi. Ekstrakortikal tolalar ikki guruhga: qisqa va uzun tolalarga bo‘linadi. Qisqa tolalar yonma-yon turgan ikkita pushani bir-biri bilan bog‘laydi va yoy shaklida bo‘lgani uchun yoysimon tolalar (**fibrae arcuatae**) deyiladi. Uzun tolalar yarimsharlarning bo‘laklarini bir-biri bilan bog‘lab bir necha tutamni hosil qiladi:

1. Ustki bo‘ylama tutam (**fasciculus longitudinalis superior**) peshona bo‘lagining ustki lateral yuzasi po‘stlog‘ini ensa, tepa va chakka bo‘lagining orqa qismi bilan bog‘lab turadi.

2. Ilgaksimon tutam (**fasciculus uncinatus**) yarimsharlar peshona bo‘lagining pastki oldingi yuzasini chakka bo‘lagining oldingi qismi bilan qo‘shadi.

3. Belbog‘ (**cingulum**) peshona bo‘lagining medial yuzasi po‘stlog‘ini tepa bo‘lakning medial yuzasi va chakka bo‘lak po‘stlog‘ining orqa qismiga bog‘laydi.

4. Pastki bo‘ylama tutam (**fasciculus longitudinalis inferior**) chakka bo‘lagining ostki yuzasi po‘stlog‘ini ensa bo‘lak po‘stlog‘i bilan qo‘shadi.

Komissural tolalar har ikki yarimshardagi bir xil qismlarni bir-biri bilan bog‘laydi. Ular uch sohada to‘planib, oldingi bitishma, gumbaz va qadoq tanani hosil qiladi.

Oldingi bitishma (**comissura anterior**) tarkibida 2,4-4,16 mln. nerv tolalari bo‘lib, yarimsharlarning hidlov sohalarini o‘zaro qo‘shib turadi. U ikki qismdan iborat. Oldingi qismi yupqa bo‘lib, hidlov uchburchagi kulrang moddasini o‘zaro bog‘laydi. Orqa qismi katta bo‘lib, chakka bo‘lagining oldingi medial qismi po‘stlog‘ini birlashtirib turadi. Oldingi bitishma 6 oylik homilada buralgan tizimchaga o‘xshaydi. Bola hayotining birinchi 6 yilida uning oldingi va orqa qismlarining nisbati bir xil bo‘ladi. 7 yoshdan so‘ng uning orqa qismi yaxshi taraqqiy etadi.

Qadoq tana (**corpus collosum**) bir yarimshardan ikkinchi yarimsharga o‘tuvchi ko‘ndalang tolalardan iborat. U qalin bukilgan plastinka shaklida

bo'lib, quyidagi qismlari tafovut qilinadi. Uning oldingi qismi (tizzasi) (**genus corporis collosi**) yarimsharlarning peshona bo'laklarini o'zaro bog'lab turadi. Tizza pastga yo'nalib, tumshuq (**rostrum corporis callosi**) va chegaralovchi plastinkani (**lamina terminalis**) hosil qiladi. Qadoq tananing o'rta qismi poyasi (**truncus corporis collosi**) ikkala yarimsharning tepa va chakka bo'laklari po'stlog'ini o'zaro bog'laydi. Qadoq tananing poyasi orqa tomonda kengayib, qadoq tana qayishini (**splenium corporis collosi**) hosil qiladi. U yarimsharlarning ensa bo'laklari po'stlog'ini o'zaro bog'laydi. Qadoq tananing tarkibida 200–250 mln. nerv tolalari joylashgan.

Qadoq tana filogenezda ancha kech paydo bo'lib, u yangi tug'ilgan chaqaloqda kattalarga nisbatan ensiz va qisqa bo'ladi. Uning uzunligi 45 mm, kengligi 2,5–3 mm. 5 yoshda u uzayadi va kengayadi. 20 yoshda kattalarnikiga o'xshash ko'rinishga ega bo'ladi.

Gumbaz (**fornix**) qadoq tana ostida yotadi. Uning oldingi qismi gumbaz ustunlari (**columna fornicis**) pastga va tashqi tomonga yo'nalib, so'rg'ichsimon tanada tugaydi. Ular o'zaro ko'ndalang gumbaz bitishmasi (**comissura fornicis**) vositasida birikkan. Gumbazning o'rta qismi tanasi (**corpus fornicis**) orqa tomonga yassi gumbaz oyoqchasi (**crus fornicis**) hosil qilib gippokampga birikadi. Gumbaz tolalari yarimsharning chakka bo'lagini oraliq miya bilan qo'shadi. Gumbaz ustunlari bilan qadoq tana tizzasi va tumshug'i o'rtasida yupqa parda -tiniq to'siq (**septum pellicidum**) tortilgan. U parallel joylashgan ikki varaqdan iborat bo'lib, ichida tiniq suyuqlik bilan to'lgan bo'shlig'i (**cavum septi pellicidi**) bor.

Proyeksion tolalar miya po'stlog'ini, shu po'stloqdan pastda turuvchi qismlar va orqa miya bilan bog'laydi. Bu tolalar bajaradigan vazifasiga ko'ra ikki turga: 1. Ta'sirni tashqaridan miya po'stlog'iga olib keluvchi. 2. Javobni miya po'stlog'idan ish bajaruvchi a'zolarga olib boruvchi tolalarga bo'linadi. Proyeksion tolalar assotsiativ va komissural tolalar bilan birikib ketgan bo'lib, faqat ichki kapsula sohasida ulardan ajraladi.

Ichki kapsula (**capsula interna**) burchak hosil qilib bukilgan oq moddadan iborat keng qatlam. Uni tashqi tomondan yasmiqsimon o'zak chegaralasa, ichki tomondan dumli o'zakning boshi (oldinda) va talamus (orqada) chegaralaydi. U uch qismdan: ichki kapsulaning oldingi oyoqchasi (**crus anterior capsulae internae**) dumli o'zak boshchasi bilan yasmiqsimon o'zak o'rtasida, orqa oyoqchasi (**crus posterior capsulae internae**) yasmiqsimon o'zak bilan talamus o'rtasida joylashgan. Bu ikki qismining o'zaro qo'shilgan joyi ichki kapsulaning tizzasi (**genu capsulae internae**) deyiladi. Ichki kapsula barcha proyeksion tolalar uchun darvoza vazifasini bajaradi.

Bola hayotining birinchi oyida nerv hujayralari yarimsharlar yuzasida bo'lmay, balki oq modda ichida ko'p bo'ladi. Shuning uchun bola 2 yoshga to'lgunicha oxirgi miya kesmalarida nerv tolalarida mielin pardasi yo'qligi uchun oq va kulrang moddalarni ajratish qiyin bo'ladi. U ikki yoshdan keyin paydo bo'ladi va miya ichki tuzilishi kattalarnikiga o'xshab ketadi.

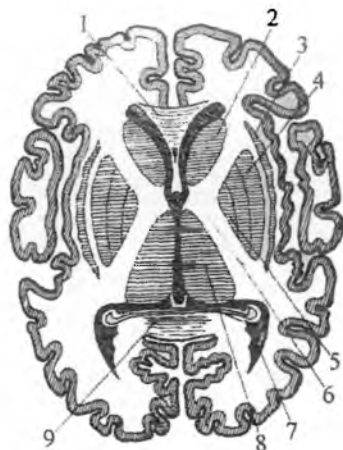
Oxirgi miyaning markaziy (bazal) o'zaklari

Bosh miya yarimsharlarida uning ustini qoplagan po'stloqdan tashqari kulrang moddalar ham bo'ladi. Ular yarimsharning oq moddasi ichida alohida o'zaklar shaklida joylashgani uchun ularni markaziy yoki miya asosi (bazal) o'zaklari deb ataladi. Bazal o'zaklarga quyidagilar kiradi: (113-rasm) 1) targ'il tana; 2) ixota; 3) bodomsimon tana.

Targ'il tana (**corpus striatum**) ikkita yirik: dumli va yasmiqsimon o'zaklardan iborat bo'lib, miya kesmalarida oq va kulrang hoshiyalar ko'rinishida bo'ladi.

Dumli o'zak (**nucleus caudatus**) yasmiqsimon o'zakdan yuqoriroq va ichki tomonda joylashib, undan ichki xaltaning oldingi oyoqchasi vositasida ajrab turadi. O'zakning oldingi qismi kengaygan bo'lib, boshchasi (**caput nuclei caudati**) deyiladi. U yon qorinchaning oldingi shoxini tashqi devorini hosil qiladi. O'zakning orqa toraygan qismi – dumli (**cauda nuclei caudati**) pastga qarab burilib, yon qorinchaning pastki shoxini ustki devorini hosil qilib, bodomsimon tanagacha yetib boradi. Dumli o'zak ichki tomondan ko'ruv bo'rtig'idan **stria terminalis** bilan chegaralanib turadi. O'zakning o'rta qismi – tanasi (**corpus nuclei caudati**) tepa bo'lagi ostida yon qorinchaning markaziy qismini pastki devorini hosil qiladi. Oldingi tomonda dumli o'zakning boshi yasmiqsimon o'zak qobig'i bilan birikadi. Orqa tomonda bu o'zaklar o'zaro ichki kapsulaning oq tolalari vositasida qo'shiladi va targ'il tanani hosil qiladi.

Yasmiqsimon o'zak (**nucleus lentiformis**) dumli o'zak va ko'ruv bo'rtig'idan tashqarida joylashib, ulardan ichki kapsula vositasida ajralib turadi. Yasmiqsimon o'zak bir-biriga parallel yo'nalgan oq qatlam yordamida uch bo'lakka bo'linadi. Bu bo'laklarning tashqisi to'q kulrang bo'lib, qobiq (**putamen**) deb ataladi. Ichkarida joylashgan rangsizroq ikki qismi rangpar shar (**globus pallidus**) deb ataladi. Rangpar shar o'zining makromikroskopik tuzilishiga ko'ra, qobiq va dumli o'zaklardan farq qilishi va filogenez jihatdan ulardan eski bo'lgani uchun, uni **pallidum**, dumli o'zak va qobiqni **striatum** deb ataladi. Hozirgi vaqtda dumli va yasmiqsimon o'zaklar birgalikda striopalidar tizim deb ataladi. Bu tizim ekstrapiramida tizimining asosiy qismi hamda issiqlik va uglevod almashinuvini boshqaruvchi oliy vegetativ faoliyatlar markazi hisoblanadi.



113-rasm. Bosh miyaning gorizontal kesmasi. 1-genu corporis callosi; 2-caput nuclei caudati; 3-claustrum; 4-putamen; 5-globus pallidus; 6-capsula interna; 7-cornu posterius ventriculi lateralis; 8-thalamus; 9-splenium corporis callosi.

Ixota (to'siq) (**claustrum**) orolcha sohasida, qobiq bilan orolcha po'stlog'i orasida joylashgan, yupqa kulrang modda qatlamidir. U qobiqdan tashqi kapsula (**capcula externa**) bilan, orolcha po'stlog'idan esa eng tashqi kapsula (**capcula extrema**) vositasida ajralib turadi.

Bodomsimon tana (**corpus amigdoloideum**) chakka bo'lagining uchida qobiq ostida joylashgan bir nechta o'zaklardan iborat bo'lib, ular tuzilishiga qarab bir-biridan farq qiladi. Bodomsimon tana po'stloq osti hidlov markazi vazifasini bajaradi.

Bazal o'zaklar yangi tug'ilgan chaqaloqda yaxshi ko'rinadi. Ularning rivojlanishi po'stloqqa nisbatan tez. Bola ikki yoshga to'lgunicha ularning uzunligi 2 marta o'sadi. Bu davrda dumli o'zakning kengligi 2 marta, yasmiqsimon o'zakniki 3 marta kattalashadi. Ularning shakli kam o'zgaradi va 5 yoshdan keyin hajmi sekin o'sadi. Bola tug'ilgan vaqtdan to katta bo'lgunicha yasmiqsimon o'zak balandligi 30%, dumli o'zakniki esa 60 % kattalashadi.

Yon qorincha

Yon qorincha (**ventriculus lateralis**) juft bo'lib, har bir yarimsharning ichida joylashgan. Yon qorincha bo'shlig'i murakkab tuzilishga ega bo'lib, uning qismlari yarimsharning barcha bo'laklari (orolchadan tashqari) ichida joylashgan. Yon qorincha to'rt qismdan iborat. Uning markaziy qismi tepa bo'lagida, oldingi shoxi peshona bo'lagida, orqa shoxi ensa bo'lagida, pastki shoxi esa chakka bo'lagida joylashgan.

Yon qorinchaning markaziy qismi (**pars centralis**) gorizontal joylashib, ust tomondan qadoq tana tolalari qoplab turadi. Uning tubini dumli o'zak tanasi va talamusning dorsal yuzasi, medial devorini esa gumbaz tanasi hosil qiladi.

Yon qorinchaning oldingi shoxi (**cornu anterior**) pastga va tashqariga qarab bukilgan bo'lib, peshona bo'lagida joylashgan. Uning medial devorini tiniq to'siq (**septum pellicidum**) hosil qiladi. Oldingi shoxni lateral va qisman pastki devori dumli o'zakning boshi bilan, qolgan qismlari esa qadoq tana tolalari bilan chegaralangan.

Yon qorinchaning pastki shoxi (**cornu inferior**) chakka bo'lagi ichida joylashgan. Uning lateral, qisman ustki devorini yarimsharning oq moddasi hosil qiladi. Ustki devorini hosil qilishda dumli o'zakning dumli ham ishtirok etadi. Uning medial devorida dengiz oti egati botib kirishidan hosil bo'lgan qavariq (**hippocampus**) yotadi. Uning uchi qalinlashib, mayda egatlar bilan bo'laklarga, dengiz oti barmoqlariga (**digitationes hippocampi**) bo'lingan. Gippokampning ichki tomoniga gippokamp gajimlari (**fimbria hippocampi**) birikkan. Pastki shoxning tubida aylanma egatning botib kirishidan hosil bo'lgan tepacha – **eminentia collateralis** yotadi.

Yon qorinchaning orqa shoxi (**cornu posterior**) ensa bo'lagiga botib kirib, hamma tomondan oq modda gilam (tapetum) bilan o'ralgan. Uning ichki devorida, pix egatining botib kirishidan hosil bo'lgan qush pixi (**calcar**

avis) joylashgan. Yon qorinchalar oldingi shoxi sohasida joylashgan **foramen interventriculare** orqali uchinchi qorinchaga qo‘shiladi.

Hidlov miyasi

Hidlov miyasi (**rhinencephalon**) oldingi miyaning filogenezda hidlov retseptorlari ta’siri ostida paydo bo‘lgan eng qadimiy qismi. Hidlov miyasi oxirgi miyaning oldingi qismidan ichi bo‘sh bo‘rtma holda paydo bo‘ladi. Odamda hidlov miyasi ham taraqqiy etgan. Hidlov miyasida markaziy va periferik qismlar tafovut qilinadi. Hidlov miyasining markaziy qismi tarkibiga gumbaz pushtasi va uning ilmog‘i (**uncus**), dengiz oti (**hippocampus**), tishli pushta (**gyrus dentatus**) kiradi. Periferik qismi - hidlov bo‘lagi (**lobus olfactorius**) deb atalib, miya tubida joylashgan quyidagi qismlarni: hidlov so‘g‘oni, hidlov yo‘li, hidlov uchburchagi, oldingi ilma-teshik moddani o‘z ichiga oladi.

Bosh miya pardalari

Bosh miya ham xuddi orqa miyadek uchta parda bilan o‘ralgan. Bu pardalar bosh miyani o‘rab katta teshik sohasida orqa miya pardalariga o‘tib ketadi. Bosh miyaning qattiq, to‘r va yumshoq pardalari tafovut qilinadi.

Bosh miyaning qattiq pardasi (**dura mater encephali**) pishiq bo‘lib, tarkibida kollogen va elastik tolalari bo‘lgan biriktiruvchi to‘qimadan iborat. Kalla bo‘shlig‘ini ichki tomondan qoplab, u kallaning miya qismi suyaklarini qoplovchi suyak usti parda vazifasini ham bajaradi. Kalla qopqog‘i suyaklari bilan u pishiq birikmagan bo‘lib, oson ajraladi. Kalla asosi suyaklari bilan u choklarning chekkalari va teshiklar sohasida mustahkam birikkan. Qattiq pardaning to‘r pardaga qaragan ichki yuzasi silliq. Ba’zi sohalarda qattiq parda bo‘linib, endoteliy bilan qoplangan uchburchak shaklidagi vena bo‘shliqlarini hosil qiladi. Vena bo‘shliqlariga qon bosh miya va kalla suyaklari venalaridan oqib keladi. Bosh miyaning qattiq pardasi o‘zining ichki yuzasidan miyaning qismlari o‘rtasiga kirib, ularni bir-biridan ajratuvchi bir nechta o‘simtalar beradi. Ulardan bosh miya o‘rog‘i (**falx cerebri**) yarimsharlar o‘rtasidagi bo‘ylama yorig‘da joylashgan yupqa plastinka bo‘lib, qadoq tanaga yetib bormaydi. Miyacha chodiri (**tentorium cerebelli**) ikki qiyalik chodir shaklidagi gorizontol tortilgan qatlam, miya yarimsharlarining ko‘ndalang egatiga kirib, bosh miyani miyachadan ajratadi. Miyacha o‘rog‘i (**falx cerebelli**) sagital yo‘nalgan bo‘lib, miyacha yarimsharlari o‘rtasiga kiradi. Turk egari to‘sig‘i, (**diaphragma sellae**) gipofiz chuqurchasi ustida gorizontol joylashgan, o‘rtasida teshigi bor qatlam. Uning ostida yotgan gipofiz teshik orqali gipotalamus bilan qo‘shiladi.

Bosh miyaning qattiq pardasi vena bo‘shliqlari uning ikki bo‘linishidan hosil bo‘lgan bo‘lib, ular orqali bosh miyadan vena qoni ichki bo‘yinturuq

venaga oqadi. Vena bo'shliqlari devori qattiq tortilgani hamda har doim ochiq va klapanlari bo'lmagani uchun har qanday sharoitda ham qon erkin oqadi. Bosh miya qattiq pardasida quyidagi vena bo'shliqlari bor:

1. Eng katta va keng ko'ndalang vena bo'shlig'i (**sinus transversus**).

2. Bosh miya o'rog'ining yuqori chekkasi bo'ylab joylashgan yuqori sagittal vena bo'shlig'i (**sinus sagittalis superior**).

3. Bosh miya o'rog'ining pastki chekkasi bo'ylab joylashgan pastki sagittal vena bo'shlig'i (**sinus sagittalis inferior**).

4. To'g'ri vena bo'shlig'i (**sinus rectus**) yuqori va pastki sagittal vena bo'shliqlarining orqa uchlarini qo'shib turadi.

5. Ensa vena bo'shlig'i (**sinus occipitalis**) ko'ndalang va sigmasimon sinuslarni qo'shib turadi.

6. Sigmasimon vena bo'shlig'i (**sinus sigmoideus**) o'z nomidagi egatda yotib ichki bo'yinturuq venaga o'tib ketadi.

7. G'ovak vena bo'shlig'i (**sinus cavernosus**) turk egarining yon tomonida yotadi.

8. Yuqori va pastki tosh vena bo'shliqlari (**sinus petrosus superior et inferior**) chakka suyagi piramidasining yuqori va pastki chekkalari bo'ylab yotadi. Ba'zi sohalarda qattiq parda sinuslari emissar venalar (**v.v.emissariae**) vositasida boshning tashqi venalari bilan, diploik venalar (**v.diploicae**) kalla qopqog'i g'ovak moddasi venalari bilan anastomoz hosil qiladi.

To'r parda (**arachnoidea encephali**) yupqa va tiniq bo'lib, qattiq pardadan subdural bo'shliq bilan ajralib turadi. To'r parda bilan yumshoq parda o'rtasida subaraxnoidal bo'shliq (**cavitas subarachnoidale**) bo'lib, unda orqa miya suyuqligi bo'ladi. To'r parda yoriqlar va egatlar orasiga kirmay bosh miyaning bir qismidan ikkinchi qismiga o'tadi. To'r parda keng va chuqur egatlarning ustida joylashganida to'r parda osti bo'shliq kengayib, sistemalar hosil qiladi:

1. Miyacha-miya sistemasi (**cisterna cerebellomedullaris**) miya bilan miyacha o'rtasida joylashib eng katta hisoblanadi.

2. Oyoqchalararo sistema (**cisterna interpeduncularis**) miya oyoqchalari o'rtasida joylashgan.

3. Yon chuqurcha sistemasi (**cisterna fossae lateralis cerebri**) bosh miya yarimsharlarining lateral egati oldingi qismida joylashgan.

4. Kesishma sistemasi (**cisterna chiasmatis**) ko'ruv nervi kesishmasi oldida joylashgan.

To'r parda osti bo'shlig'i yon aperturalar orqali IV qorincha bilan qo'shiladi. Miya qattiq pardasiga yaqin joylarda to'r parda venoz sinuslariga botib kiruvchi o'simtalar paxion granulatsiyalar hosil qiladi. Bu o'simtalar miya suyuqligi bosimini tekislab turishda va suyuqlikni vena bo'shliqlariga o'tkazib berishda katta ahamiyatga ega.

Yumshoq parda (**pia mater encephali**) miyaning tashqi yuzasiga zich yopishib, ular orasidagi barcha yoriq va egatlarga kiradi. U bo'sh biriktiruvchi to'qimadan iborat bo'lib, qon tomirlarga boy. Ba'zi sohalarda yumshoq parda

miya qorinchalari bo'shlig'iga kirib, orqa miya suyuqligi ishlab chiqaruvchi qon tomir chigallarini hosil qiladi.

Yangi tug'ilgan va yosh bolada qattiq parda o'simtalari yaxshi taraqqiy etmagan, o'roqsimon o'simta yupqa va tiniq ba'zi joylarda to'rga o'xshagan bo'ladi. Miyacha chodiri juda yupqa bo'lsa ham unga nisbatan yaxshi rivojlangan. Ikki yoshli bolada miya qattiq pardasi o'simtalari qalinlashadi va tuzilish jihatidan kattalarnikiga o'xshash bo'ladi. Vena sinuslari nisbatan keng va ularning devori yupqa, yuqori bo'ylama sinus ko'r teshik orqali burun bo'shlig'i venalari bilan bog'langan. To'r pardaning paxion granulyatsiyalari bola bosh suyagi liqildoqlari suyaklanib bo'lganidan keyin, bola hayotining uchinchi yilida paydo bo'ladi. Ular bola 10 yoshga yetganida yaxshi takomillashgan bo'lib, kattalarda soni 300 ga yetadi. Subaraxnoidal bo'shliq yangi tug'ilgan bolada uncha katta bo'lmay, hajmi 20 sm³ bo'ladi.

Bosh va orqa miya o'tkazuv yo'llari

Bosh va orqa miyaning o'tkazuv yo'llari sodda va murakkab refleks yoylari tarkibiga kiruvchi orqa va bosh miyada uziluvchi, yuqoriga ko'tariluvchi va pastga tushuvchi nerv tolalarining yig'indisidan iborat. Bu yo'llar orqa va bosh miyaning turli qismlarini bir-biri bilan bog'lab, miya tarkibiy elementlari ichida ikki tomonlama aloqani ta'minlab turadi. O'tkazuv yo'llar vositasida markaziy nerv tizimi va organizmning birligi va uning tashqi muhit bilan aloqasi boshqarilib turiladi. O'tkazuv yo'llar yordamida ichki va tashqi qo'zg'alish retseptorlari qabul qilib olgan markazga intiluvchi nerv impulslarini orqa va bosh miyada markazdan qochuvchi yo'llarga o'tishi orqali organizmning tashqi va ichki muhit ta'siriga moslashuvi paydo bo'ladi, mushaklar qisqarib, bezlar shira ajratadi.

Refleks asosida reflektor yoyi yotadi. Reflektor yoyida nerv impulsi 120 m/sek. tezlikda yuradi. Sodda reflektor yoyi, odatda, ikki neyron dan iborat bo'lib, ulardan bittasi sezuvchi yuzadan boshlansa, ikkinchisi aksioni bilan mushaklarda tugaydi. Murakkab reflektor yoyida uchinchi oraliq neyron bo'lib, u sezuvchi neyron bilan harakatlantiruvchi neyronni bir-biriga bog'lab turadi.

Barcha o'tkazuv yo'llari uch guruhga bo'linadi: proyeksion, komissural va assotsiativ. Organizm taraqqiyotida proyeksion o'tkazuv yo'llari oldinroq paydo bo'lib, keyin komissural va eng so'ngida assotsiativ yo'llar paydo bo'ladi.

Assotsiativ o'tkazuv yo'llari bosh miyaning bitta yarimshari kulrang moddasini bir-biriga qo'shib turadi. Assotsiativ o'tkazuv yo'llari har xil tuzilishdagi neyronlar zanjiridan iborat bo'lib, ular afferent yo'llarning oxirgi neyroni bilan efferent yo'llarning birinchi neyroni o'rtasida oraliq neyron holatida joylashib, reflektor yoyini birlashtirib turadi. Assotsiativ yo'llar uzun va qisqa tolalardan iborat bo'ladi.

Ontogenezda assotsiativ yo'llar komissural va proyeksion yo'llarga nisbatan kechroq paydo bo'ladi, ammo bola tug'ilganidan keyingi davrda tez o'sib,

mielin pardasi bo'lmaydi. Bola hayotining ikkinchi oyidan boshlab ularda mielin parda hosil bo'ladi va proyeksiyon markazlar bilan aloqalar paydo bo'ladi.

Komissural o'tkazuv yo'llari bir yarimshar po'stlog'ini ikkinchi yarimshar po'stlog'iga qo'shib turadi. Komissural o'tkazuv yo'llar yangi po'stlog markazlarini qo'shib turadigan qadoq tana va eski komissural yo'llar gumbaz bitishmasi, oldingi va orqa bitishmalardan iborat.

Proyeksiyon o'tkazuv yo'llari

Proyeksiyon o'tkazuv yo'llari bosh miya po'stlog'i bilan miya pog'onasi o'zaklari (qisqa proeksiyon yo'llar) hamda orqa miya o'zaklari (uzun proyeksiyon yo'llar) o'rtasidagi ikki tomonlama aloqani ta'minlab turadi. Nerv impulslarining yo'nalishiga qarab proyeksiyon yo'llar ikki guruhga markazga intiluvchi - afferent, sezuvchi yo'llar nerv impulsini periferiyadan markazga po'stlogga olib boruvchi va markazdan qochuvchi - efferent, harakatlantiruvchi, impulsni miya po'stlog'idan periferiyaga olib boruvchi yo'llarga bo'linadi. Afferent va efferent proyeksiyon yo'llar murakkab reflektor yoyining asosiy qismlari bo'lib, ular o'zaro miya po'stlog'ida assotsiativ o'tkazuv yo'llari vositasida qo'shiladilar.

Afferent o'tkazuv yo'llari

Orqa va bosh miyaning markazga intiluvchi - afferent o'tkazuv yo'llari ekstratseptiv, propriotseptiv va intratseptiv tizim tolalariga bo'linadi. Ekstratseptiv markazga intiluvchi yo'llar orqali tashqi muhit ta'sirida hosil bo'ladigan nerv impulsari o'tadi. Bu yo'llarga harorat, og'riq, tanaga bo'ladigan bosim, hamda sezgi a'zolaridan keluvchi o'tkazuv yo'llar kiradi.

Propriotseptiv markazga intiluvchi yo'llar mushaklar, paylar, bo'g'im xaltasi, boylamlardan kelayotgan nerv impulsarini orqa miyadan bosh miyaga o'tkazib beradi.

Sezuvchi uzun proyeksiyon o'tkazuv yo'llari ekstratseptorlar, propriotseptorlar va interotseptorlardan kelayotgan impulsarni orqa miyadan bosh miya po'stlog'ining sezuv, harakat markaziga va miyachaga o'tkazib beradi. Ular uch neyronidan iborat bo'lib, birinchi neyroni bosh va orqa miyadan tashqarida, orqa miya tuguni yoki bosh miya nervlarining sezuvchi tugunlarida joylashgan sohta unipolyar hujayralar tashkil qiladi.

1. Orqa miya bilan miya po'stlog'i o'rtasidagi chuqur (**propriotseptiv**) sezgini o'tkazuvchi yo'l – **tractus spinocorticalis** (114-rasm)

Bu yo'l mushaklar, paylar va bo'g'imlardan ta'sirotni qabul qiluvchi propriotseptorlardan boshlanib, bosh miya yarimsharlarining markaz orqa pushtasida tugaydi. U uch neyronidan iborat. Bu yo'lning birinchi neyroni hujayralari orqa miya tugunining sohta unipolyar hujayralaridan iborat. Ularning periferik o'simtalari orqa miya nervlari tarkibida propriotseptorlardan

ta'sirni olib keladi. Ularning markaziy o'simtalari orqa ildiz tarkibida orqa shoxga kirmasdan orqa tizimchaga Goll va Burdax dastalariga o'tadi. Orqa tizimcha tarkibida birinchi neyron tolalari uzunchoq miyaning nozik va ponasimon o'zaklari hujayralarida tugaydi. Ponasimon dasta orqa tizimchada tashqariroq joylashib, oyoqlar va tananing pastki qismidan yoki pastki 19 ta orqa miya tugunlaridan (8 ta pastki ko'krak, 5 bel, 5 dumg'aza va 1 ta dum) keluvchi tolalardan iborat. Nozik dasta ichkariroq joylashib, orqa miyaning yuqorigi ko'krak va barcha bo'yin segmentlari yoki tananing yuqori qismi va qo'ldan kelayotgan tolalardan iborat.

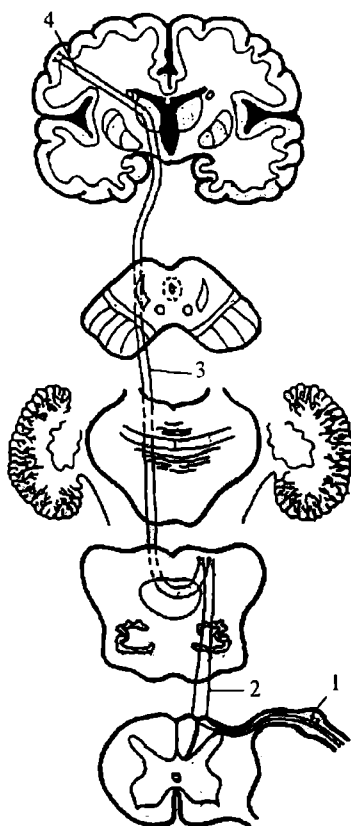
II neyron nozik va ponasimon o'zak hujayralari. Ularning tolalari uzunchoq miyada o'zaro kesishib, qovuzloq kesishmasini (**decussatio lemnisci**) hosil qiladi va medial qovuzloq tarkibiga kiradi. Medial qovuzloq (**lemniscus medialis**) tarkibida ikkinchi neyron tolalari ko'prik va o'rta miyaning qopqoq qismidan o'tib ko'ruv bo'rtig'ining ventro-lateral o'zagida tugaydi. Nozik o'zak hujayra tolalari medial qovuzloqning oldingi qismida joylashsa, ponasimon o'zak hujayra tolalari orqa qismida joylashadi.

III neyron ko'ruv bo'rtig'ining ventro-lateral o'zagi hujayralari. Ularning aksonlari ichki xaltaning orqa oyoqchasi orqali o'tib, bosh miyaning markaz oldi va markaz orqa pushtalarida tugaydi.

Bosh mushaklari, chakka-pastki jag' bo'g'imi xaltasi va boylamlardan propriotseptiv impulslar uch shoxli, yuz va til yutqun nervlari tarkibidagi o'tkazuv yo'llari orqali o'tadi. Bu yo'llar ham uch neyronli.

I neyron uch shoxli nerv tugunining sohta unipolyar hujayralari. Ularning periferik o'simtalari uch shoxli nerv shoxlari tarkibida chaynov, og'iz tubi mushaklari va ko'z mushaklarida propriotseptorlar bilan tugaydi. Markaziy o'simtalari sezuvchi ildiz tarkibida uch shoxli nervning ko'prik o'zagiga boradi.

Bu o'zak hujayra aksonlari ikkinchi neyronni hosil qilib, qarama-qarshi tomonga o'tadi va (**tractus nucleothalamicus**) tarkibida ko'ruv bo'rtig'ining ventro-lateral o'zagiga boradi.



114-rasm. **Tractus spinocorticalis.**

1-orqa miya tuguni; 2-I-neyron;
3-II-neyron; 4-III-neyron.

Bu o'zak hujayralari uchinchi neyronni hosil qilib, ularning aksonlari (**tractus talamocorticalis**) tarkibida ichki xaltaning orqa oyoqchasini o'rt qismidan o'tib markaz oldi pushtasi po'stlog'ining to'rtinchi qavatida tugaydi.

Mimika mushaklari proprotseptorlaridan impulslar VII juft bosh miya nervi, til va yutqin mushaklaridan esa IX, X, XII juft bosh miya nervlari tarkibida o'tadi.

Propriotseptiv o'tkazuv yo'li kesishgan bo'lib, u jarohatlanganda tana qismlarining holati, vibratsion va qisman taktil sezgi yo'qoladi. Harakatni muvofiqlashtirish buzilib, ataksiya paydo bo'ladi.

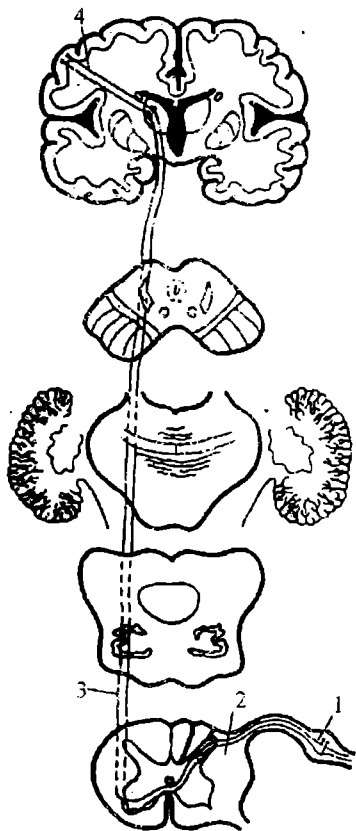
2. Orqa miya bilan miya po'stlog'i o'rtasidagi yuza (og'riq va harorat) sezgilarini o'tkazuvchi yo'l -- **tractus spino-thalamo-corticalis** (115-rasm).

Bu yo'l teri, shilliq va seroz pardalardan ta'sirni qabul qiluvchi ekstratseptorlardan boshlanib, bosh miya yarimsharlarining markaz orqa pushtasida tugaydi. U uch neyron dan iborat.

I neyron orqa miya tuguni sohta unipolyar hujayralarining periferik o'simalari - orqa miya nervlari tarkibida ekstratseptorlardan ta'sirni olib keladi. Uning markaziy o'simalari orqa ildiz tarkibida orqa miya orqa shoxining xususiy o'zagi (*nucleus proprius*) hujayralarida tugaydi.

II neyron hujayralari orqa miyaning xususiy o'zagi hujayralari, ularning aksonlari oldingi oq bitishma orqali qarama-qarshi tomondagi yon tizmachaga o'tadi. Yon tizmachada bu yo'l Govers dastasidan ichkariroq joylashib oldingi va orqa qismlarga bo'linadi. Uning oldingi qismidan og'riq sezgisini o'tkazuvchi tolalar, orqa qismidan harorat sezgisini o'tkazuvchi tolalar o'tadi. Uzunchoq miya sohasida bu yo'l oliva o'zigidan dorsalloq joylashib medial qovuzloqqa yaqinlashadi va u bilan birga ko'priknig orqa qismi, o'rt miyaning qopqoq qismlaridan o'tib ko'ruv bo'rtig'ining tashqi o'zagida tugaydi. Ikkinchi neyron tolalarining bir qismi orqa miyaning oldingi tizmachasi bo'ylab ko'tariladi.

III neyron ko'ruv bo'rtig'ining lateral o'zagi hujayralari. Ularning aksonlari ichki kapsularning orqa oyoqchasining o'rt qismi orqali o'tib bosh miya markaz orqa pushtasining IV qavatida tugaydi.



115-rasm. **Tractus spino-thalamo-corticalis**. 1-orqa miya tuguni; 2-I-neyron; 3-II-neyron; 4-III-neyron.

Yuz va qisman bosh terisidan: og'riq sezgisi ham uch shoxli nerv tolalari orqali o'tadi. Bu yo'l uch neyronli.

I neyron uch shoxli nerv tugunining sohta uni polyar hujayralari. Ularning periferik o'simtalari uch shoxli nerv shoxlari tarkibida yuz va bosh terisida ekstrotseptorlar bilan tugaydi. Ko'z nervi tarkibida peshona, ko'zning ichki burchagi, burun ildizi, yuqori qovoq va boshning tepa qismi terisiga; yuqori jag' nervi tarkibida pastki lab, yonoq, ustki lab, qisman chakka terisiga; pastki jag' nervi tarkibida pastki lab, yonoq, engak, chakka va qisman quloq suprasi terisiga tolalar boradi. Ularning markaziy o'simtalari sezuvchi ildiz tarkibida ko'prikkiradi, keyin pastga tolalar dastasi shaklida yo'nalib, uch shoxli nervning orqa miya yo'li o'zagida tugaydi.

II neyron uch shoxlik nervning orqa miya yo'li o'zagi hujayralari. Ularning aksonlari qarama-qarshi tomonga o'tib medial qovuzloqqa qo'shiladi va (tractus nucleothalamicus) tarkibida ko'ruv bo'rtig'ini ventrolateral o'zagiga boradi.

III neyron ventro-lateral o'zak hujayralari. Ularning aksonlari (**tractus thalamocorticalis**) tarkibida ichki kapsulaning orqa oyoqchasini o'rta qismidan o'tib, markaz orqa pushtaning pastki uchdan birida tugaydi.

Uch shoxli nerv tarkibida bosh va yuz terisidan tashqari yuqori va pastki jag', lablar, milkat, tishlar, og'iz bo'shlig'i devori, ko'z olmasi, ko'z yoshi qopi, burun bo'shlig'i va va burun yon bo'shliqlari shilliq pardasidan ham og'riq va harorat sezgisini olib keladi.

Orqa miya tuguni yoki orqa miyaning xususiy o'zaklari jarohatlansa, og'riq va harorat sezgisi shu tomonda yo'qoladi. Agar jarohatlanish yon tizimchalar yoki undan yuqoriroqda ro'y bersa, sezgilar qarama-qarshi tomonda yo'qoladi.

Orqa miya bilan miyacha o'rtasidagi o'tkazuv yo'llari

Orqa miya bilan miyacha o'rtasidagi o'tkazuv yo'llari impuls larni muhakka, paylar bo'g'imlardan miyachaga o'tkazib beradi. Ular kesishmagan (**tractus spinocerebellaris posterior**, Fleksig) va kesishgan (**tractus spinocerebellaris anterior**, Govers) yo'llariga bo'linadilar.

Orqa miya bilan miyacha o'rtasidagi oldingi yo'l — **tractus spinocerebellaris anterior** (116-rasm).

Bu yo'lning birinchi neyron hujayrasi orqamiya tuguni sohta uni polyar hujayralari. Ularning periferik o'simtalari orqa miya nervlari tarkibida propriotseptorlardan ta'sirotni olib keladi. Uning markaziy o'simtalari orqa ildiz tarkibida orqa miya orqa shoxining oraliqmedial o'zagida tugaydi.

II neyron oraliq medial o'zak hujayralari. Ularning aksonlari har bir segmentda kesishib, oq bitishma orqali qarama-qarshi tomondagi yon tizimchaga o'tadi. Bu yo'lning bir qismi kesishmay, orqa miyaning o'z tomonidagi yon tizimchasi orqali yo'naladi. So'ngra bu yo'lning kesishgan va kesishmagan tolalari uzunchoq miya, ko'prikkiradi orqali o'tib o'rta miyaga boradi. O'rta miyaning to'rt tepaligi pastki tepachalari sohasida

kesishmagan tolalar kesishadi. Shunday qilib, to'liq kesishgan Govers yo'li miyaning ustki yelkani sohasida ikkinchi marta kesishib, o'z tomoniga o'tadi va miyachaning ustki oyoqchalari orqali ustki chuvalchang po'stlog'ida tugaydi.

III neyron ustki chuvalchang po'stlog'i hujayralari. Ularning aksonlari miyachaning tishli o'zagida tugaydi.

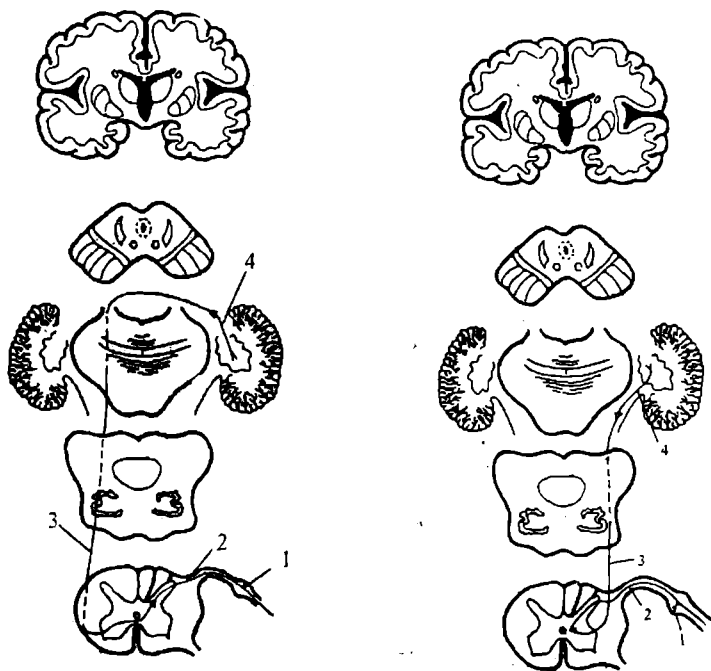
Orqa miya bilan miyacha o'rtasidagi orqa yo'l — **tractus spinocerebellaris posterior** (117-rasm).

Bu yo'lning birinchi neyroni orqamiyatuguni sohtauni polyar hujayralari. Ularning periferik o'simtalari orqa miya nervlari tarkibida propriotseptorlardan ta'sirotni olib keladi.

Ularning markaziy o'simtalari orqa ildiz tarkibida orqa shoxning ko'krak o'zagi (Klark ustuni) hujayralarida tugaydi.

II neyron orqa shoxning ko'krak o'zagi hujayralari. Ularning aksonlari yon tizimchalar tarkibida uzunchoq miyaga, undan esa miyachaning pastki oyoqchalari tarkibida pastki chuvalchang po'stlog'ida tugaydi.

III neyron pastki chuvalchang po'stlog'i hujayralari. Ularning aksonlari miyachaning tishli o'zagida tugaydi. Bu yo'l orqa va uzunchoq miyada kesishmaydi, shuning uchun uni to'g'ri kesishmagan yo'l deb ataladi. Ammo



116-rasm. Tractus spino-cerebellaris anterior. 1-orqa miya tuguni. 2-I-neyron; 3-II-neyron; 4-III-neyron.

117-rasm. Tractus spino-cerebellaris posterior. 1-orqa miya tuguni; 2-I-neyron; 3-II-neyron; 4-III-neyron.

uning tolalari bir qismi chuvalchangda o'zaro kesishadi. Orqa miya bilan miyacha o'rtasidagi o'tkazuv yo'llar tananining muvozanatini va harakatini muvofiqlashtirib turadi. Orqa miya bilan miyacha o'rtasidagi yo'llar jarohatlanganda miyacha buzilishi ro'y beradi.

Efferent o'tkazuv yo'llari

Harakatlantiruvchi o'tkazuv yo'llar bosh miyaning turli markazlaridan harakat va sekretor a'zolarga impulslarni olib boradi. Harakatlantiruvchi o'tkazuv yo'llar ikki neyrondan iborat. Ular qisqa va uzun yo'llarga bo'linadi. Qisqa harakatlantiruvchi o'tkazuv yo'llar yarimsharlar po'stlog'i bilan bosh miyaning bazal o'zaklari va so'g'on qismlarini bog'lab turadi. Ularga: ko'ruv yo'lining bir qismi bo'lgan, ko'ruv analizatorining ko'ruv bo'rtig'i bilan bog'lovchi (**tractus corticothalamicus**) peshona va tepa bo'lagi po'stlog'ini targ'il tana bilan bog'lovchi (**tractus corticostriatus**) ko'ruv bo'rtig'i yostiqchasi bilan dumli o'zak, targ'il tana va gi potalamik soha o'rtasidagi bog'lanishlar kiradi.

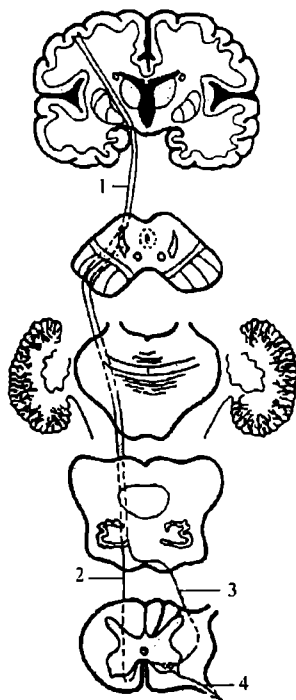
Uzun harakatlantiruvchi yo'llarga bosh miya po'stlog'i hujayralari va ekstrapiramida tizimi o'zaklaridan boshlanib, bosh miya pog'onasi va orqa miyada tugaydigan piramida va ekstrapiramida yo'llari kiradi.

1. Po'stloq-orqa miya yo'li - **tractus corticospinalis** (118-rasm)

I neyron miya po'stloqning harakat zonasi markaz oldi pushtasi, markaz yon bo'lagi va peshona pushtalarining orqa qismi po'stlog'ining beshinchi qavatida joylashgan yirik piramida hujayralardan iborat. Ularning aksonlari ichki kapsulaning orqa oyoqchasining oldingi 2/3 qismidan o'tadi. So'ngra po'stloq-orqa miya yo'li miya oyoqchasi asosining o'rtasi, ko'prikning ventral qismi va uzunchoq miyaning piramidasidan o'tadi. Uzunchoq miyaning pastki qismida orqa miyaga kirishdan oldin piramida yo'li ikki dastaga bo'linadi. Katta qismi tolalari kesishib, piramida kesishmasini (**decussatio pyramidium**) hosil qiladi. Qolgan qismi kesishmasdan orqa miyaga o'tib ketadi.

Kesishgan tolalar orqa miyaning yon tizimchasiga o'tib, lateral po'stloq-orqa miya yo'lini (**tractus corticospinalis lateralis**) hosil qiladi va shu tomondagi oldingi shoxda tugaydi.

II neyron oldingi shoxning harakat hujayralari. Ularning aksonlari oldingi ildiz,



118-rasm. **Tractus corticospinalis**. 1-I-neyron; 2-tractus corticospinalis anterior; 3-tractus corticospinalis lateralis; 4-II-neyron.

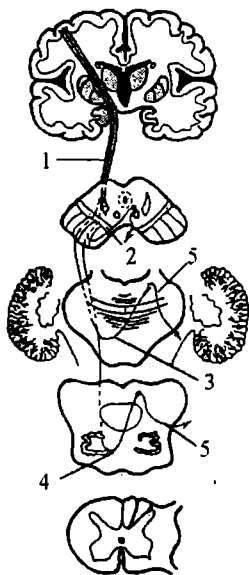
so'ng orqa miya nervlari tarkibida skelet mushaklariga boradi. Lateral piramida yo'li asosan qo'l va oyoq, qisman tana mushaklarini innervatsiya qiladi.

b) kesishmagan tolalar orqa miyaning oldingi tizimchasiga o'tib oldingi po'stloq-orqa miya yo'lini (**tractus corticospinalis anterior**) hosil qiladi. Bu yo'l bo'yin va ko'krak qismlarda har bir segmentda kesishib, qarama-qarshi tomondagi oldingi shoxga o'tib harakatlantiruvchi hujayralarda tugaydi.

II neyron oldingi shoxning harakat hujayralari aksonlari orqa miya nervlari tarkibida mushaklarga boradi. Piramida yo'li po'stloqdan mushaklarga boruvchi ixtiyoriy harakat impulslarini o'tkazadi. Piramida yo'li targ'il tana, ko'prik va to'r formatsiya hujayralari bilan bog'langan. To'r formatsiya ixtiyoriy harakatlardagi shartsiz reflekslarga tormozlovchi ta'sir ko'rsatadi. Piramida yo'li paralichi paylar va suyak usti parda reflekslarini oshishi va mushaklar gipertoniyasi bilan kechadi. Harakat markazlari va piramida yo'lining kesishmasigacha bo'lgan sohada shikastlanish ro'y bersa, tananing qarama-qarshi tomonda paralich ro'y beradi. Orqa miyaning oldingi tizimchasi shikastlansa, qo'l-oyoqlar va tana mushaklarida palaj ro'y bermaydi, chunki harakat lateral piramida yo'li hisobiga boshqarib turiladi.

Barcha po'stloq orqa miya yo'li kesishgan bo'lib, har bir yarimsharning po'stlog'i qarama-qarshi tomon mushaklari faoliyatini boshqaradi.

II. Miya po'stlog'i bilan miya o'zaklari o'rtasidagi yo'l - **tractus corticonuclearis** (119-rasm).



119-rasm. **Tractus corticonuclearis**. 1-I-neyron; 2-I-qismi; 3-II-qismi; 4-III-qismi; 5- II-neyron.

I neyron markaz oldi pushtaning pastki qismi po'stlog'ini V qavati piramida hujayralari, ularning aksonlari ichki xaltaning tizzasi, miya oyoqchalarining asosidan o'tadi. Yo'lining bir qismi kesishib Silviy suv yo'li atrofidagi o'zaklar (**nucleus n. oculomotorius va nucleus n. trochlearis**) tugaydi. Yo'ning bir qismi tolalari o'z tomonidagi shu nomli o'zaklarda tugaydi. Shu o'zak hujayralari ikkinchi neyronni hosil qilib **n. oculomotorius** tarkibida ko'zning ustki, pastki, ichki to'g'ri, pastki qiyshiq va yuqori qovoqni ko'taruvchi mushaklarga, **n. trochlearis** tarkibida esa yuqori qiyshiq mushakka boradi.

Kortiko-bulbar yo'lining bir qismi kesishib ko'prik sohasida V, VI, VII juft bosh miya nervlarning harakatlantiruvchi o'zaklarida tugaydi. Bu o'zaklar hujayralaridan boshlangan ikkinchi neyron uch shoxli nerv tarkibida ichki va tashqi qanotsimon, chakka, chaynov, jag'-til osti, tanglay chodirini, hamda nog'ora pardani taranglovchi va ikki qorinli mushakning oldingi qorinchasiga boradi.

Uzoqlashtiruvchi nerv tarkibida ko'zning lateral to'g'ri mushagiga. Yuz nervi tarkibida ikki qorinli

mushakning orqa qorinchasiga, bigiz-til, uzangi, mimika mushaklari va bo'yinning teri osti mushagiga boradi.

Kortiko-bulbar yo'lining bir qismi uzunchoq miyaga borib kesishadi va IX, X, XI, XII juft bosh miya nervlarining harakatlantiruvchi o'zaklarida tugaydi. Ikkinchi neyron shu o'zaklar hujayralaridan boshlanib, til-yutqin nervi tarkibida bigizsimon-halqum mushagiga, Kortiko-bulbar yo'lining buzilishi odatda markaziy palaj yoki parez holatida uchraydi. Agarda bosh miya nervlarning o'zaklarida yoki nervlarida jarohatlanish ro'y bersa, periferik palaj yoki farez holati yuz beradi.

Ekstrapiramida yo'llari

Filogenez nuqtayi nazardan ekstrapiramida yo'li piramida yo'lga nisbatan qadimiy hisoblanadi. Ekstrapiramida tizimi ixtiyordan tashqari avtomatik harakatlarini boshqarib, mushaklar tonusini qo'llab turadi. Ekstrapiramida tizimi tarkibiga dumli o'zak, yasmiqsimon o'zak qobig'i, rangpar shar, qora modda, qizil o'zak, uzunchoq miya olivasi va to'r formatsiya kiradi.

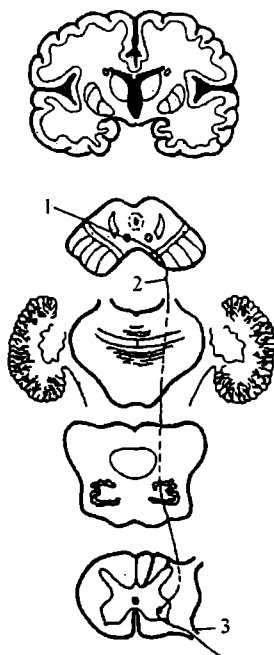
Ekstrapiramida tizimi tarkibiga kiruvchi bazal o'zaklarning nerv tolalari ularni o'zaro bog'lab qolmay, bosh miya po'stlog'i va orqa miya bilan ham bog'laydi. Ahamiyati katta ekstrapiramida yo'llariga quyidagilar kiradi.

Qizil o'zak bilan orqa miya o'rtasidagi yo'l - **tractus rubrospinalis** (120-rasm).

Asosiy ekstrapiramida yo'li bo'lib, ixtiyordan tashqari avtomatik harakatlarni boshqaradi.

I neyron o'rta miyaning qizil o'zagi hujayralari. Ularning aksonlari o'rta miyaning qopqoq sohasida Forel kesishmasini hosil qilib, qarama-qarshi tomonga o'tadi. So'ng tashqi tomonga og'ib, orqa miyaning yon tizimchasiga yo'naladi va shu tomondagi oldingi shoxning harakatlantiruvchi hujayralarida tugaydi.

II neyron oldingi shoxning harakatlantiruvchi hujayralari. Ularning aksonlari oldingi ildiz, so'ng orqa miya nervlari tarkibida mushaklarga boradi. Rubro-spinal yo'l faoliyat jihatidan miyacha, oraliq miya va yarimsharlarning bazal o'zaklari bilan bog'langan. Bu yo'l orqali bazal o'zaklar orqa miyaga o'z ta'sirini o'tkazadi. Rubrospinal yo'lining bir qismi tolalari uch shoxli va yuz nervlarining harakat o'zaklariga yo'naladi. Bu yo'l shikastlanganda mushaklar tonusi oshib, ayrim guruh mushaklarida ixtiyordan tashqari



120-pacm. Tractus rubrospinalis. 1-nucleus ruber; 2-I-nyeron; 3-II-nyeron.

harakatlar paydo bo'ladi. Bu hol ko'pincha qovoqlarning, bosh va yelka kamari mushaklarining qisqarishi sifatida paydo bo'ladi.

Tananing harakat faoliyatini muvofiqlashtirishda ishtirok etuvchi asosiy yo'llardan biri dahliz-orqa miya yo'li (**tractus vestibulospinalis**) dir. Bu yo'l vestibulyar apparat o'zaklarini orqa miyaning oldingi shoxlari bilan bog'lab, muvozanat buzilganida tananing tiklanish reaksiyalarini boshqaradi.

Bu yo'lning birinchi neyroni dahliz chig'anoq nervining lateral (Deyters o'zagi) va pastki vestibulyar o'zaklari hujayralari. Ularning aksonlari kesishmasdan qisman orqa miyaning yon tizimchasidan, qisman oldingi tizimchasidan o'tib, oldingi shoxning harakatlantiruvchi o'zaklarida tugaydi. II neyron oldingi shoxni harakatlantiruvchi hujayra aksonlari oldingi ildiz tarkibida mushaklarga boradi. Vestibulospinal yo'l ko'zni harakatlantiruvchi nerv o'zagi bilan bog'langan bo'lib, u orqali ko'z harakatiga ta'sir ko'rsatadi. Uning jarohatlanishi bosh aylanish ko'ngil aynishi, qusish, vestibulyar ataksiya va nistagmga olib keladi.

Tekto-spinal yo'l (**tractus tectospinalis**) mushaklarning ko'rish va eshitish impulslariga harakat reaksiyasini boshqaradi. Bu yo'lning birinchi neyroni to'rt tepalikning ustki va pastki tepachalarida joylashgan po'stloq osti eshitish va ko'rish o'zaklari hujayralari. Ularning aksonlari o'rta miyada qisman kesishgandan so'ng orqa miyaning oldingi tizimchasi tarkibida oldingi shoxning harakat o'zagida tugaydi.

II neyron oldingi shoxning harakatlantiruvchi hujayra aksonlari oldingi ildiz tarkibida mushaklarga boradi.

Periferik nerv tizimi

Periferik nerv tizimi tarkibiga bosh va orqa miya nervlari, bosh va miya nervlarining sezuvchi tugunlari va ularning shoxlari kiradi. Uning asosini bosh va orqa miyada hamda nerv tugunlarida joylashgan nerv hujayralarining o'simtali hosil qiladi. Ular impulslarni periferiyadan markazga (sezuvchi), markazdan tana mushaklariga (harakatlantiruvchi), markazdan ichki a'zolarga, qon tomirlar va bezlarga olib boruvchi (vegetativ) tolalardan iborat.

Nervlar bosh va orqa miya, shuningdek nerv tugunlarida joylashgan nerv hujayralarining o'simtaridan iborat. Ular tashqi tomondan tarkibida kollogen va elastik tolalari bo'lgan yumshoq biriktiruvchi to'qimali parda - epinevriy bilan o'ralgan. Unda qon, limfa tomirlar, ularni innervatsiya qiluvchi nervlar va yog' hujayralari joylashgan. Epinevriy ostida yupqa parda-perinevriy bilan o'ralgan nerv dastalari joylashadi. Nerv dastalari o'z navbatida yupqa biriktiruvchi to'qimali parda - endonevriy bilan o'ralgan nerv hujayralarining o'simtali yig'indisidan iborat. Periferik nerv tuzilishida ikki xil variant tafovut qilinadi: 1. Kam dastali nerv ingichka bo'lib, kam sonli yirik dastalardan tuzilgan, dastalarda tolalar zich joylashgan bo'ladi. 2. Ko'p dastali nerv yo'g'on, uni hosil qiluvchi dastalar kichik, nerv tolalari bo'sh joylashgan. Nervlardagi nerv tolalarining miqdori nervning qalinligi va innervatsiya sohasiga bog'liq.

Masalan, yelkaning o'rta qismida tirsak nervi 13.000-18.000 toladan, oraliq nerv 19.000-32.000, mushak-teri nervi 3.000-12.000 toladan iborat bo'ladi. Nervlar harakatlantiruvchi, sezuvchi va aralash bo'ladi. Harakatlantiruvchi nervlar (**nervus motorius**) orqa miyaning oldingi shoxi va bosh miya nervlarining harakatlantiruvchi o'zaklarida joylashgan harakatlantiruvchi hujayra o'simtlaridan iborat. Sezuvchi nervlar (**nervus sensorius**) bosh miya nervlarining sezuvchi tugunlari va orqa miya tugunida joylashgan hujayra o'simtlaridan tashkil topgan. Odam organizmidagi ko'pchilik nervlar aralash bo'ladi, ular sezuvchi va harakatlantiruvchi toladan iborat.

Vegetativ nervlar va to'alar orqa miyaning yon shoxlari va bosh miya vegetativ o'zaklarida joylashgan hujayra o'simtlaridan iborat.

Orqa miya nervlari

Orqa miya nervlari (**nn. spinales**) orqa miyadan chiquvchi ikki ildizdan hosil bo'lgan nerv poyalaridan iborat. Ular juft bo'lib, metamer joylashgan. Odamda 31 juft orqa miya nervlari bo'lib, 8 ta bo'yin, 12 ta ko'krak, 5 ta bel, 5 ta dumg'aza va 1 ta dum.nervlariga bo'linadi. Orqa miya nervlari aralash toladan iborat bo'lib, tarkibida sezuvchi, afferent va harakatlantiruvchi - efferent to'lari bo'ladi. Orqa miya nervlarining orqa ildizi (sezuvchi) (**radix posterior**) orqa miya tugunida joylashgan soxta uni polyar hujayralarning markaziy o'simtlaridan iborat. Oldingi ildizi (harakatlantiruvchi) (**radix anterior**) orqa miyaning oldingi shoxi hujayralarining aksonlaridan iborat. Oldingi va orqa ildizlar o'zaro qo'shilib, orqa miya nervi poyasini (**truncus nervi spinalis**) hosil qiladi va umurtqalararo teshikdan chiqqanidan so'ng to'rta: oldingi shox (**r. anterior**), orqa shox (**r. posterior**), orqa miya pardasiga boruvchi shox (**r. meningeus**) ga bo'linadi. Qo'shuvchi shox (**r. communicans**) VIII bo'yin, barcha ko'krak va yuqorigi ikkita bel segmentlari sohasidan chiqadi. Ular simpatik tugunlarga boruvchi preganglionar to'larni hosil qiladi. Orqa miya nervlarining oldingi va orqa shoxlari I bo'yin nervining orqa shoxidan tashqari aralash toladan iborat. Ular skelet mushaklarini va terini innervatsiya qiladi. Meningial shox umurtqa kanaliga qaytib kirib, orqa miya pardalarini innervatsiya qiladi.

Orqa miya nervlarining orqa shoxlari

Orqa miya nervlarining orqa shoxlari (**rr. posterior**) metamer joylashib, umurtqalarning ko'ndalang o'simtlari orasidan o'tib orqa tomonga yo'naladi. Ular (I bo'yin, IV va V dumg'aza va dum nervlaridan tashqari medial (**r. medialis**) va lateral (**r. lateralis**) shoxlariga bo'linadi.

I bo'yin nervining orqa shoxi ensa osti nervi (**n. suboccipitalis**) nomi bilan ensa suyagi va atlantni o'rtasidan chiqib **m. rectus capitis major et minor**, **m. semispinalis capitis**, **m. obliqui capitis superior et inferior** larni innervatsiya qiladi.

II bo'yin nervining orqa shoxi katta ensa nervi (**n. occipitalis major**) I va II bo'yin umurtqalari orasidan chiqib, ensa terisini va **m.semispinalis capitis**, **m.splenus capitis et cervicis**, **m.longissimus capitis** larni innervatsiya qiladi. Qolgan bo'yin, ko'krak, bel, dumg'aza va orqa miya nervlarining orqa shoxlari orqaning chuqur mushaklari va terisini innervatsiya qiladi. Uchta ustki bel orqa miya nervlarining orqa shoxlarining lateral teri tarmoqlari ustki dumba nervlarini (**nn. clunium superiores**) hosil qilib, dumberaning yuqori qismi terisini innervatsiya qiladi. Uchta ustki dumg'aza nervlarining lateral tarmoqlari o'rta dumba nervini (**nn. clunium medii**) hosil qilib, katta dumba mushagini teshib chiqadi va dumba terisini innervatsiya qiladi. IV-V dumg'aza va dum nervlarining orqa shoxlari **n. anacoccygei** ga qo'shilib ketadi.

Orqa miya nervlarining oldingi shoxlari

Orqa miya nervlarining oldingi shoxlari, orqa shoxlariga nisbatan uzun va yo'g'on. Ular bo'yin, ko'krak, qorin, qo'l va oyoq mushaklari hamda terisini innervatsiya qiladi. Qorin terisini pastki qismi tashqi tanosil a'zolarining taraqqiyotida qatnashgani uchun, tashqi tanosil a'zolari terisini ham orqa miya nervlarining oldingi shoxlari innervatsiya qiladi. Orqa miya nervlarining metamer tuzilishi faqat ko'krak qismida saqlanib qolgan bo'lib, qolgan qismlarda ular o'zaro qo'shilib chigallar hosil qiladi. Bu chigallarda nerv tolalari bir-biri bilan aralashib ketadi va har bir periferik nerv tarkibida orqa miya nervlarining bir nechta shoxidan keluvchi tolalar bo'ladi. Odamda bo'yin, yelka, bel, dumg'aza va dum chigallari tafovut qilinadi.

Bo'yin chigali

Bo'yin chigali (**plexus cervicalis**) to'rtta yuqori bo'yin ($C_1 - C_{IV}$) nervlarining oldingi shoxlaridan hosil bo'ladi. Chigal to'rtta yuqori bo'yin umurtqalari sohasida bo'yinning chuqur mushaklarining (kurakni ko'taruvchi, o'rta narvonsimon va boshning tasmasimon) oldingi lateral yuzasida, to'sh-o'mrov-so'rg'ichsimon mushakning orqasida joylashadi. Uning shoxlari uch: sezuvchi, harakatlantiruvchi va aralash guruhga bo'linadi.

I. Sezuvchi shoxlari quyidagilar:

1. Ensaning kichik nervi (**n. occipitalis minor**) to'sh-o'mrov-so'rg'ichsimon mushakning orqa chekkasidan chiqadi. Mushakning orqa chekkasi bo'ylab yuqoriga ko'tarilib, ensa sohasining pastki lateral qismi terisini va quloq suprasining orqa yuzasi terisini innervatsiya qiladi.

2. Quloq supراسi terisini innervatsiya etadigan katta nerv (**n. auricularis magnus**) sezuvchi shoxlarning eng kattasi. To'sh-o'mrov-so'rg'ichsimon mushakning lateral tomonidan qiyshiq yo'nalib, quloq supراسi va tashqi eshituv yo'li terisini innervatsiya qiladi.

3. Bo'yinning ko'ndalang nervi (**n. transversus colli**) to'sh-o'mrov-so'rg'ichsimon mushakning orqa chekkasidan chiqib, oldinga tomon ko'ndalang

yo'nalib, yuqori va pastki shoxlarga (**rr. superiores et inferiores**) bo'linadi. U bo'yinning oldingi va tashqi sohasi terisini innervatsiya qiladi. Nervning yuqori shoxlaridan bittasi yuz nervining bo'yin shoxi bilan qo'shilib, yuza bo'yin sirtmog'ini hosil qiladi.

4. O'mrov usti nervi (**nn. supraclaviculares**) 3-5 ta bo'lib, to'sh-o'mrov-so'rg'ichsimon mushakni orqa chekkasidan chiqadi. Bu nervlar joylashishiga qarab medial, oraliq va lateral o'mrov usti nervlariga (**nn. supraclaviculares mediales, intermedii et lateralis**) bo'linadi. O'mrov usti nervlari pastga va orqaga qarab yo'nalib, deltasimon va katta ko'krak mushagi sohasi terisini innervatsiya qiladi.

2. Harakatlantiruvchi (mushak) shoxlari chigal atrofida joylashgan mushaklarni: **m. longus colli**, **m. longus capitis**, **mm. scaleni anterior, medius, posterior**, **mm. recti capitis anterior et lateralis**, **m. intertransversari anteriores**, **m. levator scapulae** innervatsiya qiladi.

Harakatlantiruvchi shoxlardan **radix inferior ansae cervicalis**, til osti nervidan chiquvchi **radix superior** bilan qo'shilib, bo'yin sirtmog'ini (**ansa cervicalis**) hosil qiladi. Uning shoxlari til osti suyagidan pastda joylashgan (to'sh-til osti, to'sh-qalqonsimon, kurak-til osti, qalqonsimon-til osti) mushaklarni innervatsiya qiladi. Bundan tashqari bo'yin chigalidan to'sh-o'mrov-so'rg'ichsimon va trapetsiyasimon mushaklarga ham shoxlar chiqadi.

Aralash shoxga diafragma nervi (**n. phrenicus**) kiradi. Bu nerv III-IV bo'yin nervlarining oldingi shoxlaridan hosil bo'lib, oldingi narvonsimon mushakning oldingi yuzasi bo'ylab pastga tushadi. Ko'krak qafasining ustki aperturasi orqali o'mrov osti arteriyasi va venasi o'rtasidan ko'krak qafasiga kiradi. Ko'krak qafasida o'pka ildizining oldidan, perikard bilan mediastinal plevranning o'rtasidan o'tib, diafragmada shoxlanadi. Uning harakatlantiruvchi tolalari diafragmani, sezuvchi tolalari plevra va perikardni innervatsiya qiladi. Uning sezuvchi diafragma-qorin shoxlari (**rr. phrenicoabdominales**) qorin bo'shlig'iga o'tib diafragmani qoplagan qorinpardani innervatsiya qiladi. O'ng diafragma nervi tolalari jigar kapsulasida tugaydi.

Yelka chigali

Yelka chigali (**plexus brachialis**) to'rtta pastki bo'yin ($C_v - C_{VIII}$), qisman IV bo'yin (C_{IV}) va I ko'krak (Th_1) nervlarining oldingi shoxlaridan hosil bo'ladi. Narvonsimon mushaklar oraliq'ida bu nervlar o'zaro qo'shilib uchta: ustki poya (**truncus superior**), o'rta poya (**truncus medius**) va pastki poyani (**truncus inferior**) hosil qiladi. Bu poyalar narvonsimon mushaklar oraliq'idan pastga tomon yo'nalib, o'mrov suyagiga nisbatan ikki: o'mrov usti (**pars supraclavicularis**) va o'mrov osti (**pars infraclavicularis**) qismlarga bo'linadi.

Yelka chigalining o'mrov osti qismi qo'ltiq osti arteriyasini uch tomondan o'rab turuvchi uchta dastaga bo'linadi. Arteriyaning medial tomonida

medial dasta (**faciculis medialis**), lateral tomondan lateral dasta (**faciculis lateralis**), orqa tomonida orqa dasta (**faciculis posterior**) joylashadi.

Yelka chigalidan uzun va qisqa shoxlar chiqadi. Qisqa shoxlar yelka chigalining oʻmrov usti qismidan chiqib, ularga quyidagi nervlar kiradi.

1. Kurak orqasi nervi (**n. dorsalis scapulae**) V boʻyin nervining oldingi shoxidan boshlanib, orqa narvonsimon va kurakni koʻtaruvchi mushakning oʻrtasidan orqaga oʻtib, kurakni koʻtaruvchi va rombsimon mushaklarni innervatsiya qiladi.

2. Koʻkrakning uzun nervi (**n. thoracicus longus**) V va VI boʻyin nervlarining oldingi shoxidan boshlanadi. Pastga tomon yelka chigalining orqasidan yoʻnalib, lateral koʻkrak arteriyasi bilan oldingi tishsimon mushakni tashqi yuzasida yotadi va uni innervatsiya qiladi.

3. Oʻmrov osti nervi (**n. subclavicus**) V boʻyin nervining oldingi shoxidan boshlanib oʻmrov osti arteriyasining oldidan oʻz nomidagi mushakga boradi.

4. Kurak usti nervi (**n. suprascapularis**) V-VII boʻyin nervlarining oldingi shoxidan boshlanadi. Orqa tomonga yoʻnalib, shu nomli arteriya bilan kurak oʻymasidan qirra usti chuqurchasiga, soʻngra akromionni aylanib oʻtib, qirra osti chuqurchasiga oʻtadi. Bu nerv kurak qirrasidagi, kurak qirrasidagi mushaklarni va yelka boʻgʻimi xaltasini innervatsiya qiladi.

5. Kurak osti nervi (**n. subscapularis**) V-VII boʻyin nervlarining oldingi shoxidan boshlanadi. Kurak osti mushagini oldidan yoʻnalib, oʻz nomidagi va katta yumaloq mushakni innervatsiya qiladi.

6. Koʻkrakning orqa nervi (**n. thoracodorsalis**) V-VII boʻyin nervlarining oldingi shoxidan boshlanadi. Kurakning tashqi chekkasi boʻylab orqaning keng mushagiga boradi va uni innervatsiya qiladi.

7. Lateral va medial koʻkrak nervlari (**n. pectorales lateralis et medialis**) V boʻyin I koʻkrak nervlarining oldingi shoxidan boshlanadi. Oldinga tomon yoʻnalib, katta (medial) va kichik koʻkrak (lateral) mushaklarini innervatsiya qiladi.

Yelka chigalining oʻmrov osti qismidan quyidagi shoxlar chiqadi:

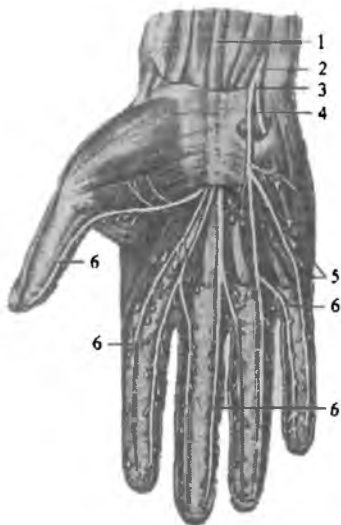
8. Qoʻltiq osti nervi (**n. axillaris**) yelka chigalining orqa dastasidan (C_V - C_{VIII}) boshlanadi. Nerv kurak osti mushagini oldingi yuzasi boʻylab pastga va tashqariga yoʻnaladi. Keyin orqaga burilib, yelka suyagini orqadan aylanib oʻtadigan arteriya bilan birga toʻrt tomonli teshikdan oʻtadi. Yelka suyagi xirurgik boʻynini orqasidan aylanib oʻtib, deltasimon mushak ostida yotadi. Bu nervning harakatlantiruvchi shoxlari (**rr. muscularis**) deltasimon, kichik yumaloq mushaklarni, sezuvchi shoxlari yelka boʻgʻimi xaltasini innervatsiya qiladi. Uning oxirgi shoxi **n. cutaneus brachii lateralis superior** yelkaning lateral sohasi terisini innervatsiya qiladi.

Yelka chigalining uzun shoxlari uning oʻmrov osti qismidagi lateral, medial va orqa dastalardan chiqadi. Lateral dastadan mushak-teri nervi va oraliq nervning lateral ildizi, medial dastadan tirsak nervi, oraliq nervning

medial ildizi, yelkaning medial teri nervi va bilakning medial teri nervi, orqa dastadan qo'ltiq osti va bilak nervlari chiqadi.

1. Mushak-teri nervi (**n. musculocutaneus**) lateral va past tomonga yo'nalib, tumshuqsimon-yelka mushagini teshib o'tadi va yelka mushagi bilan yelkaning ikki boshli mushagi o'rtasida yotadi. Yelkada yelkaning ikki boshli, tumshuqsimon o'simta-yelka, yelka mushaklarini, hamda tirsak bo'g'imi xaltasini innervatsiya qiladi. Yelkaning pastki qismida fastsiyani teshib o'tib, bilakning oldingi yuzasiga tushadi va bilakning lateral teri nervi (**n. cutaneus antebrachii lateralis**) nomi bilan bilakning lateral yuzasi terisini bosh barmoq asosidagi tepalik sohasigacha innervatsiya qiladi.

2. Oraliq nerv (**n. medianus**) lateral va medial dastalardan chiquvchi ikki ildizning qo'shilishidan hosil bo'ladi. Yelkada oraliq nerv shox bermay, yelka arteriyasi bilan birgalikda tirsak chuqurchasiga tushadi. Tirsak chuqurchasida nerv yelka ikki boshli mushagi aponevrozi ostidan o'tib tirsak bo'g'imiga shox beradi. Bilakda nerv yuza va chuqur barmoqlarni bukuvchi mushak o'rtasidan bilak-kaft oldi bo'g'imi sohasiga keladi. Bilakda oraliq nervning yirik shoxi bo'lgan oldingi suyaklararo nerv (**n. interosseus anterior**) va mushak shoxlari (**rr.muscularis**) bilakning oldingi guruh mushaklaridan **m.pronator teres**, **m. flexor digitorum superficialis**, **m. flexor pollicis longus**, **m. flexor digitorum profundus (lateral qismini)**, **m. palmaris longus**, **m. flexor carpi radialis** va **m. pronator quadratus** larni innervatsiya qiladi. Qo'l kaftiga oraliq nerv barmoqlarni bukuvchi mushak paylari bilan birga o'tib, kaft aponevrozi ostida oxirgi shoxlarga bo'linadi. Kaftda oraliq nerv (121-rasm) shoxlari bosh barmoq mushaklaridan **m. abductor pollicis brevis**, **m.opponens pollicis**, **m. flexor pollicis brevis** ning yuza boshchasini va 1-2 chuvalchangsimon mushaklarni innervatsiya qiladi. Uning oxirgi shoxlari uchta kaft tomondagi umumiy barmoq nervlari (**nn. digitales palmaris communis**), o'z navbatida, 7 ta xususiy kaft tomondagi barmoq nervlariga (**nn. digitales palmaris proprii**) bo'linadi. Bu nervlar I, II, III barmoqlar terisini va IV barmoqning lateral yuzasi terisini hamda II, III barmoqlarning distal falangasi orqa yuzasi terisini innervatsiya qiladi. Bundan tashqari oraliq nerv tolalari bilak-kaft oldi, kaft suyaklari o'rtasidagi va I-IV barmoq bo'g'imlarini ham innervatsiya qiladi.



121-rasm. Qo'l kafti nervlari. 1-n.medianus; 2-n.ulnaris; 3-r.superficialis n. ulnaris 4-r.profundus n.ulnari 5-nn.digitales palmares communis; 6-nn.digitales palmares proprii.

Yelka chigalining medial dastasidan tirsak nervi, yelkaning medial teri nervi va bilakning medial teri nervi boshlanadi:

1. Tirsak nervi (**n. ulnaris**) medial dastadan boshlanib, yelkada shox bermaydi. U dastlab oraliq nerv va yelka arteriyasi bilan birga yotadi. Yelkaning oʻrta qismida medial tomonga yoʻnalib, yelka suyagining ichki oʻsimtasiga yetib boradi va uning orqasidagi tirsak nervi egatida yotadi. Bilakda nerv oʻz nomidagi arteriya bilan birga tirsak egatida yoʻnaladi. Uning pastki uchdan birida tirsak nervidan orqa shox (**r. dorsalis n. ulnaris**) chiqqandan soʻng kaftga tomon yoʻnaladi. Nervning mushak shoxlari (**rr. muscularis**) bilakda **m. flexor digitorum profundus** (medial qismini) va **m. flexor carpi ulnaris** ni innervatsiya qiladi. Nerv, shuningdek, tirsak boʻgʻimiga shoxlar beradi. Tirsak nervining orqa shoxi kaftning orqa yuzasida dastlab 3 ta, keyin 5 ta barmoq orqa nervlariga (**nn. digitales dorsales**) boʻlinadi. Bu nervlar V, IV va III barmoqlarning tirsak tomoni terisini orqa yuzasini innervatsiya qiladi. Qoʻl panjasining kaft yuzasiga tirsak nervi (**r. palmaris n. ulnaris**) boʻlib davom etadi. Bu shox bukuvchi pay tutqich ostidan oʻtganidan keyin yuza (**r. superficialis**) va chuqur (**r. profundus**) shoxlarga boʻlinadi. Uning yuza shoxi kaftning kalta mushagini va V hamda IV barmoqning medial yuzasi terisini **r. palmaris proprius** boʻlib innervatsiya qiladi. Tirsak nervining chuqur shoxi (jimjiloqni bukuvchi kalta, jimjiloqni boshqa barmoqlarga qarama-qarshi qoʻyuvchi va jimjiloqni uzoqlashtiruvchi) mushaklarni, bosh barmoqni yaqinlashtiruvchi mushakni, bosh barmoqni bukuvchi kalta mushakni chuqur boshini, 3-4 chivalchangsimon mushaklarni hamda kaft boʻgʻimlarini innervatsiya qiladi.

2. Yelkaning medial teri nervi (**n. cutaneus brachii medialis**) medial dastadan boshlanib, yelka arteriyasi bilan birga yoʻnaladi. U 2-3 shox boʻlib, yelka fastsiyasini teshib oʻtadi va yelkaning medial yuzasi terisini innervatsiya qiladi. Qoʻltiq osti chuqurchasi asosida uning shoxlari II qovurgʻalararo nervning teri shoxlari bilan qoʻshilib, qovurgʻaaro-yelka nervini (**n. intercosto-brachialis**) hosil qiladi.

3. Bilakning medial teri nervi (**n. cutaneus antebrachii medialis**) medial dastadan boshlanib, yelka arteriyasini yonida yotadi.

Yelkaning oʻrta qismida fassiyani teshib teri ostiga chiqib, bilakka tushadi va bilakning oldingi medial yuzasi terisini innervatsiya qiladi.

Yelka chigalining orqa dastasini bevosita davomi bilak nervi (**n. radialis**) dir. Bu nerv yelkaning chuqur arteriyasi bilan yelka-mushak kanalida yelka suyagini aylanib oʻtadi. Yelkaning lateral mushaklararo toʻsigʻini teshib oʻtganidan keyin nerv pastga tomon yoʻnalib, yelka va yelka-bilak mushaklari oʻrtasida yotadi. Tirsak boʻgʻimi sohasida u yuza va chuqur shoxlarga boʻlinadi. Yelkada bilak nervi yelkaning orqa guruh mushaklarini (yelkaning uch boshli va tirsak mushagi) va yelka boʻgʻimi xaltasini innervatsiya qiladi. Uni yelkaning orqa teri shoxi (**n. cutaneus brachii posterior**) yelkani orqa tashqi yuzasi terisini innervatsiya qiladi. Bilak nervining yuza shoxi (**r. superficialis**) bilakning oldingi yuzasiga chiqib, bilak egatida oʻz nomidagi arteriyani

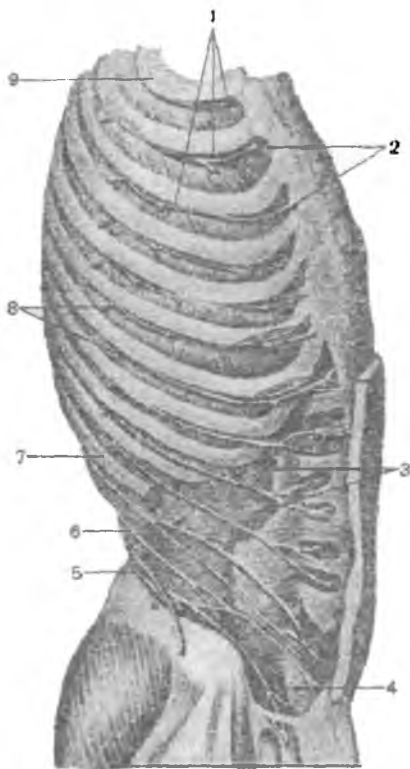
tashqi tomonida yotadi. Bilakning pastki uchdan bir qismida nerv yelka-bilak mushagi va bilak suyagi o'rtasidan bilakning orqa yuzasiga o'tadi. Bilak fassiyasini teshib o'tgach, yuza shox 5 ta barmoqning orqa nervlariga (**nn. digitales dorsalis**) bo'linadi. Ular I, II va III barmoq bilak tomoni orqa yuzasi terisini proksimal falangalari sohasigacha innervatsiya qiladi. Bilak nervining chuqur shoxi (**r. profundus**) bilakning orqa yuzasiga o'tib, barcha orqa guruh mushaklarni innervatsiya qiladi. Uning oxirgi shoxi bo'lgan orqa suyaklararo nerv (**n.interosseus posterior**) o'z nomidagi arteriya bilan yo'nalib, atrofida joylashgan mushaklarni innervatsiya qiladi.

Bilak nervidan yelka-mushak kanalida chiqqan bilakning orqa teri nervi (**n. cutaneus antebrachii posterior**) yelka fassiyasini teshib o'tib, yelkaning pastki qismi orqa yuzasi va bilakning orqa yuzasi terisini innervatsiya qiladi.

Qo'l terisini innervatsiya qilishda yelka chigalining qisqa va uzun shoxlari ishtirok etadi. Yelka sohasi terisini qo'ltiq osti, yelkaning medial teri nervi va bilak nervi shoxlari innervatsiya qiladi. Bilak sohasi terisini mushak-teri nervi, bilakning medial teri nervi va bilak nervining shoxlari innervatsiya qiladi. Qo'l panjasining kaft yuzasini bilak suyagi tomondan 3,5 barmoq terisini oraliq nerv, tirsak suyagi tomondan 1,5 barmoq terisini tirsak nervi shoxlari innervatsiya qiladi. Qo'l panjasining orqa yuzasini bilak suyagi tomondan 2,5 barmoq terisini bilak nervi, tirsak suyagi tomondan 2,5 barmoq terisini esa tirsak nervi innervatsiya qiladi.

Ko'krak nervlarining oldingi shoxlari (qovurg'alararo nervlar)

Ko'krak nervlarining oldingi shoxlari (qovurg'alararo nervlar) (122-rasm) 12 juft bo'lib, segmentar joylashgan. Ular qovurg'alar oralig'idan tashqariga va oldingi tomonga yo'naladi. Ustki 11 juft nervlar qovurg'alararo nervlar (**n. intercostales**) deb ataladi, chunki ular qovurg'alar oralig'ida tashqi va ichki qovurg'alararo mushaklar o'rtasida joylashadi. O'n ikkinchi nerv XII qovurg'a ostida joylashgani uchun qovurg'a osti nervi (**n. subcostalis**) deb ataladi. Bu nervlarning barchasi dastlab qovurg'a egatida shu nomli arteriya va vena bilan birga joylashadi. Har bir qovurg'alararo nervdan mushaklarga boruvchi shoxlar hamda lateral va oldingi teri shoxlari chiqadi. Ularning mushak shoxlari (**rr.musculares**) ko'krakning autoxton mushaklarini (**m.intercostales externi et interni, m. transversus thoracis, m. subcostalis**) innervatsiya qiladi. Yuqoridagi 6 juft qovurg'alararo nervlarning oldingi teri shoxlari (**rr. cutanei anteriores**) to'sh suyagigacha yetib boradi. Pastki besh juft qovurg'alararo va qovurg'a osti nervlari qovurg'alar oralig'idan chiqqanidan keyin qorinning ichki qiyshiq va ko'ndalang mushaklari o'rtasidan yo'nalib, qorin to'g'ri mushagi qinini teshib o'tadi va qorinning oldingi devori terisini innervatsiya qiladi. Ularning mushak shoxlari ko'krakning autoxton va qorin mushaklarini (**m.obliquus internus abdominis, m.obliquus externus abdominis, m.transversus abdominis, m.rectus abdominis, m.quadratus lumborum**) innervatsiya qiladi.



122-rasm. Qovurg'alararo nervlar.
 1-nn.intercostalis; 2-rr.cutanei anteriores;
 3-m.transversus abdominis; 4-n.ilioingui-
 nalis; 5-n.iliohypogastricus; 6-n.subcostalis;
 7-costa XII; 8-r.cutaneus lateralis; n. in-
 tercostalis; 9-costa I

Qovurg'alararo nervlarning lateral teri shoxlari (**rr.cutanei laterales**) o'z navbatida oldingi va orqa shoxlarga bo'linib, ko'krak qafasi va qorin devorini tashqi sohasi terisini innervatsiya qiladi. Ayollarda IV-VI qovurg'alararo nervlarning lateral shoxlari (**rr. mammarii laterales**) va II-IV nervlarning oldingi shoxlari (**rr. mammarii mediales**) sut bezlarini innervatsiya qilishda ham ishtirok etadi.

Bel, dumg'aza va dum nervlarining oldingi shoxlari o'zaro birikib, bel va dumg'aza chigalini hosil qiladi.

Bel chigali

Bel chigali (**plexus lumbalis**) yuqori uchta bel (L_{I-III}), shuningdek qisman XII ko'krak (Th_{XII}) va IV bel (L_{IV}) orqa miya nervlarining oldingi shoxlaridan hosil bo'ladi. Bel chigali bel umurtqalarining ko'ndalang o'simtlarini old tomonida, belning kvadrat mushagining oldingi yuzasida, katta bel mushagining orqasida joylashadi. Uning shoxlari katta bel mushagining chekkalaridan yoki

uni teshib chiqib, qorin devoriga, oyoqqa va tashqi tanosil a'zolariga yo'naladi. Bel chigalidan quyidagi shoxlar chiqadi:

1. Mushak shoxlari (**rr. muscularis**) ko'p sonli bo'lib, belning kvadrat mushagi, katta va kichik bel va belning ko'ndalang o'simtlararo mushaklarni innervatsiya qiladi.

2. Yonbosh-qorin osti nervi (**n. iliohypogastricus**) belning kvadrat mushagining oldingi yuzasidan chiqib, tashqi tomonga qovurg'a osti nerviga parallel yo'naladi. Qorinning ko'ndalang mushagini teshib o'tib, u bilan qorinning ichki qiyshiq mushagi o'rtasida qorin to'g'ri mushagiga yo'naladi. Bu nerv qorinning yon guruh va to'g'ri mushagini, shuningdek oldingi teri shoxi (**r. cutaneus anterior**) qorinning oldingi devorini pastki qismi terisini innervatsiya qiladi. Uning lateral teri shoxi (**r. cutaneus lateralis**) dumbaning ustki lateral yuzasi va sonning lateral yuqori sohasi terisini innervatsiya qiladi.

3. Yonbosh-chov nervi (**n. ilioinguinalis**) yuqoridagi nervga parallel yo'naladi. Bu nerv qorinning ko'ndalang va ichki qiyshiq mushaklari o'rtasidan o'tib, qorinning yon guruh mushaklarini innervatsiya qiladi va chov kanaliga kiradi. Chov kanalining tashqi teshigidan chiqqach chov va qov sohasi, erlik olati ildizi, yorg'oq (ayollarda katta uyatli lablar) terisini innervatsiya qiladi.

4. Tanosil-son nervi (**n. genito-femoralis**) katta bel mushagini teshib o'tib, ikki: tanosil va son shoxlariga bo'linadi. Tanosil shoxi (**r. genitalis**) chov kanaliga kirib erkaklarda moyakni ko'taruvchi mushakni, moyakning go'shtdor pardasini va terisini, hamda sonning medial yuzasi terisini innervatsiya qiladi. Ayollarda bachadonning yumaloq boylamini, katta uyatli lablar terisini, shuningdek, son kanali tashqi teshigi sohasi terisini innervatsiya qiladi. Son shoxi (**r. femoralis**) tomirli lakunadan o'tgach, son uchburchagi sohasi terisini innervatsiya qiladi.

5. Sonning lateral teri nervi (**n. cutaneus femoris lateralis**) katta bel mushagining lateral chekkasidan chiqib, yonbosh mushagining oldingi yuzasida pastga va tashqariga yo'naladi. Chov boylamining lateral qismi ostidan songa o'tadi va sonning lateral yuzasi terisini tizza bo'g'imigacha innervatsiya qiladi.

6. Yopqich nerv (**n. obturatorius**) katta bel mushagining medial chekkasidan pastga yo'nalib kichik chanoq bo'shlig'iga tushadi. O'z nomidagi arteriya va vena bilan birga yopqich kanal orqali o'tib sonning yaqinlashtiruvchi mushaklari o'rtasiga chiqadi. Yopqich nerv bu yerda ikki shoxga bo'linadi. Oldingi shox (**r. anterior**) taroqsimon, qisqa va uzun yaqinlashtiruvchi mushaklarni va sonning medial yuzasi terisini innervatsiya qiladi. Orqa shox (**r. posterior**) qisqa yaqinlashtiruvchi mushakni orqasidan yo'nalib, tashqi yopqich, katta yaqinlashtiruvchi mushaklarini va chanoq-son bo'g'imi xaltasini innervatsiya qiladi.

7. Son nervi (**n. femoralis**) bel chigalining eng katta shoxi. U katta bel va yonbosh mushaklarining o'rtasidagi egat bo'ylab yo'nalib, mushakli lakuna orqali son uchburchagiga chiqadi. Chov boylamidan biroz pastroqda son nervi quyidagi shoxlarga bo'linadi: a) mushak shoxlari (**rr. muscularis**) tikuvchilar, taroqsimon va sonning to'rt boshli mushaklarini innervatsiya qiladi; b) oldingi teri shoxlari (**rr. cutanei anterior**) 3-5 ta bo'lib, sonning oldingi medial yuzasi terisini innervatsiya qiladi; d) yashirin nerv (**n. saphenus**) son arteriyasi bilan yaqinlashtiruvchi kanalga kirib, uning oldingi teshigi orqali chiqadi. So'ngra tikuvchilar mushagi payi ostidan o'tib, son suyagi ichki do'ngsimon o'simtasini orqasidan pastga yo'nalib sonning serbar fassiyasini teshib o'tadi. Tizza bo'g'imi sohasida tizza bo'g'imi ichki yuzasi, tizza qopqog'i, boldirning yuqori qismi oldingi yuzasi terisini innervatsiya qiluvchi tizza qopqog'i osti shoxini (**r. infrapatellaris**) beradi. Yashirin nerv boldirda katta yashirin venaning yonidan yo'nalib, boldirning oldingi medial yuzasi terisini innervatsiya qiluvchi shoxlarni (**rr. cutanei cruris medialis**) beradi. Oyoq panjasida esa yashirin nerv uning medial chekkasi terisini to bosh barmoqqacha innervatsiya qiladi.

Dumg'aza chigali

Dumg'aza chigali (plexus sacralis) V bel (L_{ν}), yuqoridagi to'rtta dumg'aza (S_I-S_{IV}), qisman IV bel (L_{IV}) orqa miya nervlarining oldingi shoxlarining qo'shilishidan hosil bo'ladi. Dumg'aza chigali asosi dumg'aza suyagining chanoq teshiklariga, uchi esa katta o'tirg'ich teshigiga qaragan uchburchak shaklida bo'lib, chanoq fassiyasi bilan noksimon mushak o'rtasida yotadi. Dumg'aza chig'alinig shoxlari uzun va qisqa guruhlariga bo'linadi.

Dumg'aza chigalining qisqa shoxlariga mushaklarga boruvchi shoxlar, ustki va pastki dumba nervlari, shuningdek, uyatli nerv kiradi.

1. Mushaklarga boruvchi nervlar (**n. musculi obturatorius internus**, **n. musculi piriformis**, **n. musculi quadratus femoris**) noksimon mushak osti teshigi orqali chiqib shu nomdagi mushaklarni innervatsiya qiladi.

2. Yuqorigi dumba nervi (**n. gluteus superior**) chanoq bo'shlig'idan noksimon mushak usti teshigidan shu nomdagi arteriya va vena bilan tashqariga chiqib, o'rta va kichik dumba mushaklari orasida yotadi. Bu nerv o'rta va kichik dumba hamda sonning keng fassiyasini taranglovchi mushaklarni innervatsiya qiladi.

3. Pastki dumba nervi (**n. gluteus inferior**) chanoq bo'shlig'idan noksimon mushak osti teshigi orqali o'z nomidagi arteriya va vena, o'tirg'ich nervi, uyatli nerv va sonning orqa teri nervi bilan birga chiqadi. Nerv katta dumba mushagini va chanoq-son bo'g'imi xaltasini innervatsiya qiladi.

4. Uyatli nerv (**n. pudendus**) chanoq bo'shlig'idan noksimon mushak osti teshigi orqali chiqib, o'tirg'ich o'simtasining orqasidan aylanib o'tib, kichik o'tirg'ich teshigi orqali o'tirg'ich-to'g'ri ichak chuqurchasiga kiradi. Bu chuqurchada oldinga tomon yo'naladi va undan quyidagi shoxlar chiqadi: a) pastki to'g'ri ichak nervlari (**nn. rectales inferiores**) tashqi teshikni qisuvchi mushakni va tashqi teshik sohasidagi terini innervatsiya qiladi; b) oraliq nervlari (**nn. perineales**) o'tirg'ich-g'ovak tana, so'g'on-g'ovak tana, oraliqning yuza va chuqur ko'ndalang mushaklarini hamda oraliq terisini innervatsiya qiladi; d) orqa yorg'oq nervlari (**nn. scrotalis posteriores**) erkaklarda yorg'oqning orqa yuzasi terisini; ayollarda katta uyatli lablar nervlari (**nn. labiales posteriores**) katta uyatli lablar terisini innervatsiya qiladi. Uyatli nervning oxirgi shoxi olotning (klitorning) dorsal nervi (**n. dorsalis penis**) (**clitoridis**) shu nomdagi arteriya bilan siydik-tanosil to'sig'idan o'tib olotning (klitorning) g'ovak tanasi va boshini, olot terisini, ayollarda katta va kichik uyatli lablarni, oraliqning chuqur ko'ndalang mushagi va uretrani qisuvchi mushakni innervatsiya qiladi.

Dumg'aza chigalining uzun shoxlariga son terisining orqa nervi va o'tirg'ich nervi kiradi (123-rasm).

1. Son terisining orqa nervi (**n. cutaneus femoris posterior**) noksimon mushak osti teshigidan pastga yo'naladi. Sonda nerv yarimpay va sonning ikki boshli mushagi o'rtasidagi egatda sonning keng fassiyasi ostida yotadi. Nerv shoxlari fassiyani teshib o'tib sonning orqa medial yuzasi terisini

123-rasm. Dumba sohasi nervlari. 1-n.gluteus superior; 2-n.ischiadicus; 3-n.clunium inferior; 4-n.cutaneus femoris posterior; 5-n.gluteus inferior.


taqim osti chuqurchasigacha innervatsiya qiladi. Bu nervdan katta dumba mushagingin pastki chekkasidan chiquvchi nn. clunium inferiores dumba sohasi terisini, oraliq shoxlari (**rr. perineales**) oraliq terisini innervatsiya qiladi.

2. O'tirg'ich nervi (**n. ischiadicus**) odam tanasidagi eng katta nerv. Chanoq bo'shlig'idan nerv noksimon mushak osti teshigi orqali dumba sohasiga chiqadi va katta dumba mushagi ostida yotadi.

Sonda o'tirg'ich nervi sonning ikki boshli mushagi bilan yarimpay mushak o'rtasidagi egatda pastga yo'naladi. Sonning pastki qismida (ba'zi hollarda yuqori qismida) o'tirg'ich nervi ikki shoxga: medial tomondagi joylashgan kattaroq katta boldir nervi va lateral tomondagi ingichkaroq umumiy kichik boldir nerviga bo'linadi. Sonda o'tirg'ich nervi ichki yopqich, egizak, sonning kvadrat, yarim pay, yarim parda, sonning ikki boshli mushagi uzun boshini va katta yaqinlashtiruvchi mushakning orqa qismini innervatsiya qiladi.

Katta boldir nervi (**n. tibialis**) o'tirg'ich nervning bevosita davomi bo'lib (124-rasm), taqim osti chuqurchasini o'rtasida fastsiya ostida yotadi. Taqim osti chuqurchasining pastki burchagida boldir mushagini lateral va medial boshi o'rtasidan o'tib, boldir-taqim osti kanalida pastga tomon yo'naladi. Kanaldan chiqqach, medial to'piq orqasida lateral va medial oyoq kafti nervlariga bo'linadi.

Katta boldir nervidan boldir sohasida boldirning orqa guruh mushaklariga (boldir, kambalasimon, orqa katta boldir, barmoqlarni bukuvchi uzun, bosh barmoqni



124-rasm. Boldir nervlari. 1-n.ischiadicus; 2-n.tibialis; 3-n.peroneus communis; 4-n.cutaneus surae medialis; 5-n. cutaneus surae lateralis; 6-n.suralis.

bukuvchi uzun) mushak shoxlari (**rr. muscularis**), tizza bo'g'imiga va boldirning medial teri nervi chiqadi. Boldirning medial teri nervi (**n. cutaneus surae medialis**) boldirning orqa yuzasida kichik yashirin vena bilan birgalikda joylashib, boldirning pastki uchdan birida fassiyani teshib teri ostiga chiqadi. Bu sohada u lateral boldir nervi bilan qo'shilib, boldir nervini (**n. suralis**) hosil qiladi. Boldir nervi lateral to'piqning orqasidan o'tib, oyoq panjasini tashqi chekkasi bo'ylab yo'naladi. Bu nerv oyoq panjasining tashqi chekkasi va kichik barmoqning yon tomoni terisini innervatsiya qiladi.

Medial oyoq kafti nervi (**n. plantaris medialis**) medial oyoq kafti egatida o'z nomidagi arteriya bilan yo'nalib, kaft suyagi asosida oyoq panjasini ichki chekkasiga va bosh barmoq terisiga birinchi xususiy oyoq kafti nervini (**n. digitalis plantares proprius**) va uchta umumiy barmoq nervlarini (**n. digitales plantares communis**) beradi. Umumiy barmoq nervlari barmoq falangalari asosi sohasida ikkitadan xususiy kaft nervlariga (**n. digitales plantares proprii**) bo'linib I-IV barmoqlarning bir-biriga qaragan yuzalari terisini innervatsiya qiladi.

Medial oyoq kafti nervi bundan tashqari oyoq kafti mushaklaridan bosh barmoqni uzoqlashtiruvchi va bukuvchi kalta mushak, barmoqlarni bukuvchi kalta, birinchi va ikkinchi chuvalchangsimon mushaklarni innervatsiya qiladi.

Lateral oyoq kafti nervi (**n. plantaris lateralis**) lateral oyoq kafti egatida o'z nomidagi arteriya bilan yotadi va IV kaft suyagi oralig'ining proksimal uchida u chuqur va yuza shoxga bo'linadi. Yuza shox (**r. superficialis**) V barmoq kaft tomoni tashqi yuzasi terisini innervatsiya qiluvchi **n. digitales plantares proprii** va umumiy barmoq nervi **n. digitalis plantaris communis** ga bo'linadi. U esa oyoq kaftini IV-V barmoqlari terisini bir-biriga qaragan yuzasini innervatsiya qiluvchi (**n. digitales plantares proprii**) ga bo'linadi. Chuqur shox (**r. profundus**) suyaklararo mushaklarni, 3 va 4 chuvalchangsimon mushakni, bosh barmoqni yaqinlashtiruvchi mushakni, bosh barmoqni bukuvchi kalta mushakning lateral boshini, oyoq kaftining kvadrat mushagi va kichik barmoqni uzoqlashtiruvchi mushakni innervatsiya qiladi.

Umumiy kichik boldir nervi (**n. peroneus communis**) o'tirg'ich nervidan ajragandan keyin, lateral tomonga yo'nalib, kichik boldir suyagi boshchasini aylanib o'tadi. U uzun kichik boldir mushagi ichida yuza va chuqur kichik boldir nerviga bo'linadi. Bo'linishdan oldin taqim osti chuqurchasida umumiy kichik boldir nervidan boldirning lateral tomoni terisini innervatsiya qiluvchi boldirning lateral teri nervi (**n. cutaneus surae lateralis**) chiqadi. Bundan tashqari, umumiy kichik boldir nervi sonda sonning ikki boshli mushagini kalta boshini va tizza bo'g'imi xaltasini innervatsiya qiladi.

Yuza kichik boldir nervi (**n. peroneus superficialis**) pastga yo'nalib mushak-kichik boldir kanalida yotadi. Kanaldan o'tayotganida u uzun va kalta kichik boldir mushaklariga shox beradi. Boldirning pastki qismida nerv kanaldan chiqib fassiyani teshib o'tadi va ikki shoxga bo'linadi. Birinchi shoxi **n. cutaneus dorsalis medialis** oyoq panjasi va bosh barmoqning

ichki chekkasi terisini, hamda II-III barmoqlarning bir-biriga qaragan yuzalari terisini innervatsiya qiladi. Ikkinchi shoxi - **n. cutaneus dorsalis intermedius** oyoq kaftining ustki lateral yuzasi bo'ylab tushadi va **n. digitalis dorsalis pedis**larga bo'linib, III, IV va V barmoqlarning bir-biriga qaragan yuzasi terisini innervatsiya qiladi.

Chuqur kichik boldir nervi (**n. peroneus profundus**) suyaklararo pardaning oldingi yuzasi bo'ylab oldingi katta boldir arteriyasi bilan birga oyoq kafti ustiga chiqadi. Birinchi kaft oralig'ining distal uchida ikki (**nn. digitalis dorsalis**) ga bo'linib, I va II barmoqlarning bir-biriga qaragan yuzasi terisini innervatsiya qiladi. Chuqur kichik boldir nervining mushak shoxlari oldingi katta boldir, barmoqlarni yozuvchi uzun, bosh barmoqni yozuvchi uzun, barmoqlarni yozuvchi kalta va bosh barmoqni yozuvchi kalta mushaklarni hamda boldir-tovon bo'g'imi xaltasini innervatsiya qiladi.

Oyoq terisini innervatsiya qilishda bel va dumg'aza chigalining shoxlari ishtirok etadi. Dumba sohasi terisini bel va dumg'aza orqa miya nervlarining orqa shoxlarining lateral teri tarmoqlari bo'lgan ustki va o'rta dumba nervlari (**nn. clunium superiores et medii**) innervatsiya qiladi.

Son sohasi terisini tanosil-son, yopqich, son, sonning orqa teri nervi shoxlari innervatsiya qiladi.

Boldir terisini son, katta boldir, umumiy kichik boldir nervi shoxlari innervatsiya qiladi.

Oyoq panjasining ust tomonini yuza va chuqur kichik boldir nervi shoxlari, oyoq kafti terisini esa medial va lateral kaft nervlari shoxlari innervatsiya qiladi.

Periferik nervlarning tarqalish qonuniyatlari

1. Nervlar markaziy nerv tizimi joylashgan o'rta chiziqdan yon tomonga qarab tarqaladi.

2. Tananing tuzilishi ikki tomonlama simmetriyaga asoslangani uchun nervlar juft bo'lib simmetrik yo'naladi.

3. Tananing metamer tuzilishiga mos ravishda nervlar segmentar tuzilishni saqlaydi.

4. Nervlar miyadan chiqqan joydan a'zogacha qisqa yo'l bilan boradi. Agar a'zo o'zining hosil bo'lgan joydan surilsa, nerv ham uning ketidan yo'naladi (**n. phrenicus**).

5. Mushaklar nervl orqa miyaning shu miyotomlariga mos segmentlardan chiqadi.

6. Agar mushak bir nechta miyotomdan hosil bo'lsa, bir nechta nerv bilan innervatsiya qilinadi (qorinning keng mushaklarini qovurg'alararo nervlar va bel chigali shoxlari innervatsiya qiladi).

7. Yuza (teri) nervlar teri osti venalari bilan, chuqur nervlar esa arteriya, vena va limfa tomirlari bilan tomirli-nervli dastalar hosil qiladi.

8. Tomirli-nervli dastalar tarkibidagi nervlar bukiluvchi yuzalarda yotadi

Bosh miya nervlari

Bosh miya nervlari (**nn craniales**) bosh miya asosidan chiquvchi 12 juft nervdan iborat. Ular quyidagilar:

I juft - hidlov nervi – **nervus olfactorius**

II juft - ko'ruv nervi – **nervus opticus**

III juft - ko'zni harakatlantiruvchi nerv – **nervus oculomotorius**

IV juft - g'altak nervi – **nervus trochlearis**

V juft - uch shoxli nerv – **nervus trigeminus**

VI juft - uzoqlashtiruvchi nerv – **nervus abducens**

VII juft - yuz nervi – **nervus facialis**

VIII juft - dahliz-chig'anoq nervi – **nervus vestibulocochlearis**

IX juft - til-yutqin nervi – **nervus glossopharyngeus**

X juft - adashgan nerv – **nervus vagus**

XI juft - qo'shimcha nerv – **nervus accessorius**

XII juft - til osti nervi – **nervus hypoglossus**

Bosh miya nervlari tuzilishi jihatidan orqa miya nervlaridan farq qiladi. Bu farq bosh miya hamda kallaning taraqqiyotini tana va orqa miya taraqqiyotidan boshqacha bo'lishiga bog'liq.

12 juft bosh miya nervlarini bir nechta guruhga bo'linadi:

I guruhga uchta sezuvchi nervlar: I juft - hidlov nervi, II juft -ko'ruv nervi, VIII juft - dahliz-chig'anoq nervi kiradi.

II guruhga beshta harakatlantiruvchi nervlar: III juft-ko'zni harakatlantiruvchi nerv, IV juft-g'altak nervi, VI juft-uzoqlashtiruvchi nerv, XI juft-qo'shimcha nerv, XII juft-til osti nervi kiradi.

III guruhga to'rtta aralash nervlar: V juft - uch shoxlik nerv, VII juft - yuz nervi, IX juft - til yutqin va X juft - adashgan nerv kiradi. Oxirgi guruh nervlar tarkibida sezuvchi, harakatlantiruvchi va vegetativ tolalar bo'ladi, ammo nervlarning bunday bo'linishi shartli ravishda, chunki har qanday harakatlantiruvchi nerv tarkibida chuqur sezgi va vegetativ tolalar bo'ladi.

Bosh miya nervlari orqa miya nervlariga o'xshab orqa va oldingi ildizlar yig'indisidan iborat bo'lmay, faqat oldingi yoki orqa ildizlardan hosil bo'lgani uchun harakatlantiruvchi yoki sezuvchi nervlar bo'ladi. Bundan tashqari, bosh miya nervlarining hech qaysisi boshqa biroviga o'xshamaydi.

12 juft bosh miya nervlari taraqqiyotiga qarab bir necha guruhga bo'linadi:

I. Oldingi miyadan taraqqiy etuvchi I va II juft nervlar. Ular bosh miya o'simtalari bo'lib, hidlov nervi hidlov miyasidan, ko'ruv nervi esa oraliq miyadan taraqqiy etadi.

II. Bosh miyotomlari bilan aloqada taraqqiy etuvchi (III, IV, VI juft) nervlar. Bu nervlar boshning oldingi uchta somitidan taraqqiy etgan ko'z olmasi mushaklarini innervatsiya qiladi.

III. Visseral ravoq nervlari (V, VII, IX, X juft). Bu nervlarning tugunlari bo'lib ularda soxta uni poliyar hujayralar joylashgan. Ularning taraqqiyoti orqa miya bilan bog'liq. Ularning tarkibida sezuvchi tolalardan tashqari

harakatlantiruvchi tolalar ham bo'lib, visseral apparat mushaklarini innervatsiya qiladi. Shuning uchun ularni visseral ravoqlar nervlari deyiladi.

V juft I visseral ravoq nervi. VII juft II visseral ravoq nervi. IX juft III visseral ravoq nervi. X juft IV va keyingi ravoqlar nervi. XI juft qo'shimcha nerv o'z taraqqiyotida X juft nervdan ajrab chiqqani uchun shu guruhga kiritiladi. VIII juft nerv taraqqiyoti davrida VII nervdan ajrab chiqqan sezuvchi nerv hisoblanadi.

IV. 3-4 ta orqa miya nervlarining qo'shilishidan hosil bo'ladigan XII juft til osti nervi.

Hidlov nervi

I juft, hidlov nervi (**nn. olfactorius**) burun bo'shlig'i hidlov sohasining shilliq pardasida joylashgan hidlov hujayralarining markaziy o'simtalaridan iborat. Ular 15-20 ta ingichka hidlov nervlarini hosil qilib, g'alvirsimon suyakning g'alvirsimon plastinkasidan o'tib hidlov piyozchasida (**bulbus olfactorii**) tugaydi.

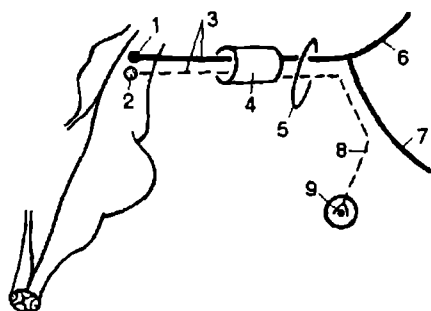
Ko'ruv nervi

II juft, ko'ruv nervi (**n. opticus**) to'r pardaning ko'r dog' sohasida ganglioz hujayralarning aksonlari to'plamidan hosil bo'ladi. Nerv tomirli va oqliq pardani teshib o'tib (koz qismi), ko'z kosasidan (koz kosasi qismi) ko'ruv nervi kanali orqali (kanal ichi qismi) kalla bo'shlig'iga (kalla ichi qismi) chiqadi. Miya tubida ikki tomondan kelayotgan nervlar bir-biriga yaqinlashib, o'zaro to'liq bo'lmagan kesishma (**chiasma opticum**) hosil qilib ko'ruv traktiga o'tib ketadi.

Ko'zni harakatlantiruvchi nerv

III juft, ko'zni harakatlantiruvchi nerv (**n. oculomotorius**) (125-rasm) tarkibida harakatlantiruvchi va vegetativ tolalari bor. Ular — o'rta miyaning to'rt tepaligini yuqori tepachalari sohasida, Silviy suv yo'li tubida joylashgan harakatlantiruvchi (**nucleus nervi oculomotorii**) va qo'shimcha vegetativ.

Toq mayda hujayrali (Perlia) vegetativ o'zak kiprikli mushakni innervatsiya qiladi. Ko'zni harakatlantiruvchi nerv miya oyoqchalari-ning (Yakubovich) (**nucleus**

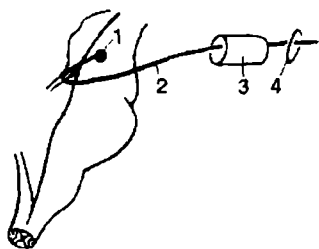


125-rasm. Ko'zni harakatlantiruvchi nerv. 1-nucleus n. oculomotorii; 2-nucleus accessorius; 3-n. oculomotorius; 4-sinus cavernosus; 5-fissura orbitalis superior; 6-r.superior; 7-r.inferior; 8-parasimpatik qismi 9-ganglion ciliare.

oculomotorius accessorius) o'zaklaridan boshlanadi. Juft yirik hujayrali somatik o'zak ko'z olmasi mushaklarini innervatsiya qiladi. Juft mayda hujayrali vegetativ o'zak ko'z qorachig'ini toraytiruvchi mushakni innervatsiya qiladi. medial yuzasidan chiqadi. U oldinga yo'nalib, ko'z kosasining yuqori tirqishi orqali ko'z kosasiga kiradi va ikki shoxga bo'linadi. Ustki shox (**r. superior**) sof harakatlantiruvchi bo'lib, ustki qovoqni ko'taruvchi mushak (**m.levator palpebrae superior**) va ko'zning yuqori to'g'ri mushagini (**m.rectus superior**) innervatsiya qiladi.

Pastki shox (**r. inferior**) aralash. Uning harakat tolalari ko'zining pastki va medial to'g'ri mushaklarni (**mm.rectus inferior et medialis**) hamda pastki qiyshiq mushakni (**m.obliquus inferior**) innervatsiya qiladi. Vegetativ tolalari pastki shox tarkibidan chiqib, kipiqli tugunga boradi.

G'altak nervi



126-rasm. G'altak nervi. 1-nucleus n. trochlearis; 2-n.trochlearis; 3-sinus cavernosus; 4-fissura orbitalis superior.

IV juft, g'altak nervi (**n. trochlearis**) (126-rasm) harakatlantiruvchi nerv. Uning bitta harakatlantiruvchi o'zagi (**nucleus n.trochlearis**) o'rta miya tomi ostida pastki tepachalar sohasida joylashgan. Nerv miya asosidan yuqorigi miya yelkanining lateral tomonidan chiqadi va miya oyoqchasini tashqi tomonidan aylanib o'tib oldinga yo'naladi. Nerv kalla bo'shlig'idan ko'z kosasining yuqori tirqishi orqali ko'z kosasiga kiradi va ko'zning ustki qiyshiq mushagini (**m.obliquus superior**) innervatsiya qiladi.

Uch shoxli nerv

V juft, uch shoxli nerv (**n. trigeminus**) aralash nerv. Uning harakatlantiruvchi tolalari ko'prikda joylashgan (**nucleus motorius n. trigemini**) o'zakdan boshlanadi. Sezuvchi tolalari uch shoxli nervning tugunida (**ganglion trigeminale**) joylashgan soxta unipolyar hujayralarning markaziy o'simtali bo'lib, ular ko'prik (**nucleus pontinis nervi trigemini**), orqa miya yo'li (**nucleus spinalis nervi trigemini**) va o'rta miya yo'li (**nucleus mesencephalicus nervi trigemini**) o'zaklarida tugaydi. Bu hujayralarning periferik o'simtali yuz, peshona, chakka sohasi terisi, burun bo'shlig'i, tilning oldingi 2/3 qismi, tishlar, ko'zning kon'yunktivasi shilliq pardasida tugaydi. Uch shoxli nerv miya asosidan ikki ildiz (sezuvchi va harakatlantiruvchi) hosil qilib ko'prik bilan miyachaning o'rta oyoqchasi orasidan chiqadi. Uning sezuvchi ildizi (**radix sensoria**) harakatlantiruvchi ildiziga (**radix motoria**) nisbatan qalin. Uch shoxli nerv oldinga va biroz tashqariga yo'nalib, chakka suyagi piramidasini oldingi yuzasidagi uch shoxli

nerv botiqligida joylashgan uch shoxli nerv bo'shlig'i (cavum trigeminale) ichiga kiradi. Uning ichida uch shoxli nerv tugunini (**ganglion trigeminale**) (Gasser tuguni) hosil qiladi. Bu tugun yarimoysimon shaklda bo'lgani uchun yarimoysimon tugun (**ganglion semilunare**) deb ham ataladi. Uch shoxli nervning harakatlantiruvchi ildizi tugunning pastki tomonidan o'tib, nervning III shoxi tarkibiga kiradi. Tugundan uch shoxli nervning uchta shoxi: 1) ko'z nervi; 2) ustki jag' nervi; 3) pastki jag' nervi chiqadi.

Ko'z nervi (**n. ophtalmicus**) tugundan boshlanib, ko'z kosasining yuqori tirqishi orqali ko'z kosasiga kiradi. Ko'z kosasiga kirgunicha undan miya qattiq pardasiga (**r. meningeus**) chiqib miyacha chodiriga tarqaladi. Ko'z nervi ko'z kosasida peshona, ko'z yoshi va burun- kiprikli nervlarga bo'linadi:

1. Ko'z yoshi nervi (**n. lacrimalis**) ko'z kosasining lateral devori bo'ylab yo'naladi. Uning shoxlari ko'z yoshi bezini, ko'zning lateral burchagi, yuqorigi qovoq terisini va kon'yunktivasini innervatsiya qiladi. Nerv ko'z yoshi beziga kirishdan oldin yonoq nervidan qo'shuvchi tola (**r. communicans cum. n. zygomaticus**) oladi.

2. Peshona nervi (**n. frontalis**) ko'z kosasining ustki devori ostida yotib ikki shoxga bo'linadi: a) ko'z kosasining ustki nervi (**n. supraorbitalis**) o'z nomidagi o'yma orqali chiqib medial (**r. medialis**) va lateral (**r. lateralis**) shoxlarga bo'linadi. Bu nerv peshona terisini innervatsiya qiladi. b) g'altak usti nervi (**n. supratrochlearis**) ko'z olmasining ustki qiyshiq mushagi ustidan o'tib, burun ildizi, peshonani pastki qismi, ustki qovoq, ko'zning medial burchagi terisini va kon'yunktivani innervatsiya qiladi.

3. Burun-ki prikli nerv (**n. nasociliaris**) ko'zning medial to'g'ri vaustki qiyshiq mushaklari o'rtasidan yo'nalib quyidagi shoxlarga bo'linadi: a) oldingi g'alvirsimon nervlar (**nn. ethmoidales anterior**) burun bo'shlig'i va peshona suyagi bo'shligi shilliq pardasiga. b) burun shoxlar (**rr. nasalis**) burun bo'shlig'i oldingi qismi shilliq pardasiga. d) 2-4 tuzun kipriksimon nervlar (**nn. ciliares longi**) oldinga tomon yo'nalib ko'z olmasining oqliq va tomirli pardasiga boradi. e) g'altak osti nervi (**n. infratrochlearis**) ustki qiyshiq mushak ostidan o'tib ko'zni ichki burchagi pastki qovoq va burun ildizi terisini innervatsiya qiladi. f) orqa g'alvirsimon nervlar (**nn. ethmoidales posterior**) g'alvirsimon katakchalar va ponasimon suyak bo'shlig'i shilliq qavatini innervatsiya qiladi. Uning shoxi **r. meningeus anterior** bosh miya qattiq pardasini innervatsiya qiladi. g) qo'shuvchi shox (**r. communicans cum ganglion ciliare**) sezuvchi tolalardan iborat bo'lib, kiprikli tugunga boradi.

Kiprikli tugun (**ganglion ciliare**) parasimpatik nerv tizimi tarkibiga kiradi. Undan chiqqan 15-20 takaltaki prikli nervlar (**nn. ciliares breves**) ko'z olmasini sezuvchi va vegetativ innervatsiya qiladi.

Yuqori jag' nervi (**n. maxillaris**) uch shoxli tugundan boshlanib, oldinga qarab yo'naladi va yumaloq teshik orqali qanot-tanglay chuqurchasiga chiqadi. Teshikka kirishdan oldin undan o'rta kalla chuqurchasi sohasidagi bosh miyaning qattiq pardasini innervatsiya qiluvchi **r. meningeus medius** chiqadi. Qanot-tanglay chuqurchasida ustki jag' nervidan quyidagi shoxlar chiqadi:

1. Ko'z kosasining pastki nervi (**n. infraorbitalis**) yuqori jag' nervini bevosita davomi. Ko'z kosasining pastki tirqishi orqali ko'z kosasiga kiradi. Ko'z kosasida ko'z kosasi osti egatda yotadi va ko'z kosasi osti kanali orqali ustki jag'ning oldingi yuzasiga chiqadi. Bu yerda nerv quyidagi shoxlarni beradi. Bular pastki qovoq terisiga yo'naluvchi pastki qovoq shoxlari (**rr. palpebrales inferiores**), tashqi burun terisiga tarqaluvchi burun shoxlari (**rr. nasales externi**), yuqori lab shoxlari (**rr. labiales superiores**). Bundan tashqari ko'z kosasi egatida va kanalida undan yuqorigi oldingi, o'rt va orqa alveolyar shoxlar (**rr. alveolares superiores anteriores, medius et posteriores**) chiqib, yuqori jag' ichida yuqori jag' chigalini hosil qiladi. Uning yuqori tishlar shoxlari (**rr. dentales superiores**) yuqori jag' tishlarini innervatsiya qilsa, yuqori milk shoxlari (**rr. gingivales**) milkni innervatsiya qiladi. Ko'z kosasining pastki nervining burun ichi shoxlari (**rr. nasales interni**) burun bo'shlig'i oldingi qismi shilliq pardasini innervatsiya qiladi.

2. Yonoq nervi (**n. zygomaticus**) yuqori jag' nervidan qanot tanglay chuqurchasida boshlanib, ko'z kosasining pastki tirqishi orqali ko'z kosasiga kiradi. Bu yerda ko'z yoshi nerviga qo'shiluvchi parasimpatik tolani beradi. Keyin nerv yonoq suyagining yonoq-ko'z kosasi teshigiga kirib, suyak ichida ikki shoxga bo'linadi. Yonoq-chakka shoxi (**r. zygomaticotemporalis**) o'z nomidagi teshik orqali chiqib chakka sohasi va ko'zning tashqi burchagi terisini innervatsiya qiladi. Yonoq-yuz shoxi (**r. zygomaticofacialis**) o'z nomidagi teshik orqali chiqib, yonoq sohasi terisini innervatsiya qiladi.

3. Tugun shoxlari (**rr. ganglionares**) tarkibida sezuvchi va parasimpatik tolalar bo'lib, qanot-tanglay tuguni va undan chiquvchi shoxlarga qo'shiladi.

Qanot-tanglay tuguni (**ganglion pterygopalatinum**) parasimpatik nerv tizimi tarkibiga kirib, undan quyidagi shoxlar chiqadi: a) medial va lateral ustki orqa burun shoxlari (**rr. nasales posteriores superiores mediales et laterales**) ponasimon-tanglay teshigi orqali kirib, burun bo'shlig'i shilliq pardasini va bezlarini innervatsiya qiladi. Uning medial shoxining yirik tarmog'i bo'lgan burun-tanglay nervi (**n. nasopalatinus**) keskich kanal orqali qattiq tanglay shilliq pardasiga tarqaladi. b) katta va kichik tanglay nervlari (**n. palatinus major et minores**) shu nomdagi kanal orqali o'tib, yumshoq va qattiq tanglay shilliq pardasiga boradi. d) pastki orqa burun shoxlari (**rr. nasales posteriores inferiores**) burun bo'shlig'i pastki qismlarining shilliq pardasini innervatsiya qiladi.

Pastki jag' nervi (**n. mandibularis**) tarkibida sezuvchi va harakatlantiruvchi tolalar bo'ladi. U kalla bo'shlig'idan cho'zinchoq teshik orqali chiqib harakatlantiruvchi va sezuvchi shoxlarga bo'linadi. Uning harakatlantiruvchi shoxlari quyidagilar:

1. Chaynov nervi (**n. massetericus**) o'z nomidagi mushakni innervatsiya qiladi.

2. Chuqur chakka nervlari (**nn. temporalis profundi**) chakka mushagini innervatsiya qiladi.

3. Lateral va medial qanotsimon nervlar (**nn. pterygoidei lateralis et medialis**) lateral va medial qanotsimon mushaklarni innervatsiya qiladi.

4. **n. muscoli tensoris veli palatini**, tanglay chodirini taranglovchi mushakni innervatsiya qiladi.

5. **n. muscoli tensoris tympani**, nog'ora pardani taranglovchi mushakni innervatsiya qiladi.

6. jag'-til osti nervi (**n. mylohyoideus**) jag'-til osti mushagini innervatsiya qiladi.

7. **n. digastricus**, ikki qorinli mushakni oldingi qorinchasini innervatsiya qiladi.

Pastki jag' nervining sezuvchi shoxlari quyidagilar:

1. Meningeal shox (**r. meningealis**) qirrali teshik orqali kalla ichiga kirib, o'rtta kalla chuqurchasi sohasidagi bosh miyaning qattiq pardasini innervatsiya qiladi.

2. Lunj nervi (**n. buccalis**) lunj mushagining tashqi yuzasida yotadi. Uni teshib o'tib, lunjning shilliq pardasini va og'iz tirqishi burchagi terisini innervatsiya qiladi.

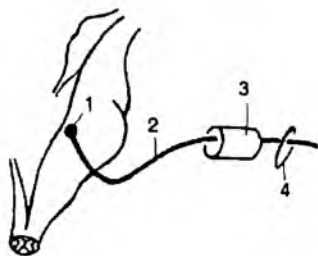
3. Quloq-chakka nervi (**n. auriculotemporalis**) tashqi eshituv yo'lini oldidan yuqori tomonga chakkaning yuza arteriyasi bilan birga yo'naladi. Undan quyidagi shoxlar chiqadi: a) **r. articularis** chakka-pastki jag' bo'gimiga. b) **n. meatus acustici externi** tashqi eshituv yo'li terisi va nog'ora bo'shlig'i shilliq pardasiga. d) **nn. auriculars anteriores** quloq suprasini oldingi qismiga. e) chakkaning yuzaki shoxlari (**rr. temporales superficiales**) chakka sohasi terisiga. f) quloq tuguniga **rr. ganglionares ad ganglion oticum**. g) quloq oldi beziga (**r. parotoidei**). Quloq oldi tuguni (ganglion oticum) pastki jag' nervi cho'zinchoq teshikdan chiqqan joyda uning medual tomonida yotadi.

4. Tilning sezuvchi nervi (**n. lingualis**) pastga va oldinga tomon yo'nalib, ravoq hosil qiladi. Uning tarkibidagi sezuvchi tolalar tilning oldingi 2/3 qismidan, og'iz bo'shlig'i shilliq pardasidan og'riq, harorat sezgisini qabul qiladi. Sezuvchi tugun shoxlari (**rr. ganglionares**) va nog'ora toridan qo'shilgan parasimpatik tolalari jag' osti (**ganglion submandibulare**) va til osti tugunlariga (**ganglion sublinguale**) qo'shiladi.

5. Pastki alveolyar nerv (**n. alveolaris inferior**) eng katta shox. Pastki jag' kanalidan o'tib engak teshigi orqali chiqadi va engak shoxi (**r. mentalis**) bo'lib, engak va pastki lab terisini innervatsiya qiladi. Pastki jag' kanalidan o'tayotganida uning shoxlari pastki tishlar chigalini (plexus dentales inferiores) hosil qiladi. Bu chigaldan chiquvchi pastki tishlar shoxlari (**rr. dentales inferiores**) va pastki milklar shoxlari (**rr. gingivales inferiores**) pastki jag' tishlari va milklarini innervatsiya qiladi.

Uzoqlashtiruvchi nerv

VI juft, uzoqlashtiruvchi nerv (**n. abducens**) (127-rasm) harakatlantiruvchi nerv. Uning yagona harakatlantiruvchi o'zagi (**nucleus**



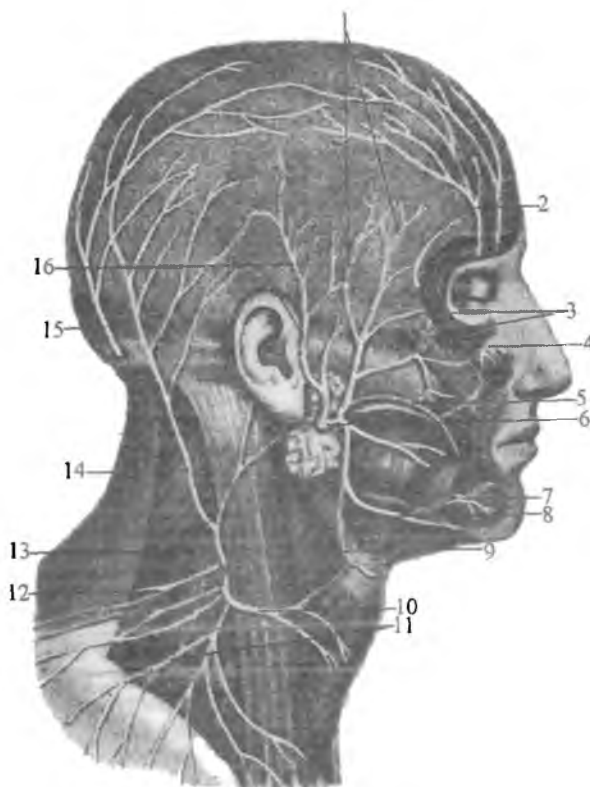
127-rasm. Uzoqlashtiruvchi nerv.
 1-nucleus n. abducentis; 2-n.abducens; 3-sinus cavernosus; 4-fissura orbitalis superior.

aksonlaridan hosil bo'lgan xususiy yuz nervi va tarkibida sezuvchi, vegetativ tolalari bo'lgan oraliq nerv (**n.intermedius**) kiradi. Yuz nervining sezuvchi (**nucleus solitarius**), harakatlantiruvchi (**nucleus n. facialis**) va parasimpatik (**nucleus salivatorius superior**) o'zaklari miya ko'prigi sohasida joylashgan. Miya asosidan nerv ko'priknig orqa qirrasidan,

n.abducentis) ko'priksida joylashgan. Nerv miya asosidan ko'priks bilan uzunchoq miyaning o'rtasidagi egatdan chiqadi. Oldinga yo'nalib, ko'z kosasining yuqori tirqishi orqali ko'z kosasiga kiradi va ko'zning lateral to'g'ri mushagini (**m.rectus lateralis**) innervatsiya qiladi.

Yuz nervi

VII juft, yuz nervi (**n. facialis**) (128-rasm) tarkibiga ikkita nerv: harakatlantiruvchi o'zak hujayralari



128-rasm. Bosh va bo'yinning yuza nervlari.
 1-rr.temporales;
 2-n.supra-orbitalis;
 3-rr.zygomatici;
 4-n.infraorbitalis;
 5-rr.buccales;
 6-n.facialis;
 7-n.mentalis;
 8-r.marginalis mandibularis;
 9-r.colli;
 10-n.transversus colli;
 11-nn.supraclaviculares;
 12-n.accessorius;
 13-n.auricularis magnus;
 14-n.occipitalis minor;
 15-n.occipitalis major;
 16-n.auriculotemporalis.

olivadan tashqariroqdan chiqib, dahliz-chig'anoq nervi bilan ichki eshituv yo'liga kiradi. Chakka suyagining piramidasi ichida o'z nomidagi kanal ichida joylashib, bigizsimon-so'rg'ichsimon teshik orqali tashqariga chiqadi. Kanal ichida nerv bukilma-yuz nervi tizzachasi (**geniculum n. facialis**) va tizzacha tugunini (**ganglion geniculi**) hosil qiladi. Tizzacha tuguni soxta unipolyar hujayralardan iborat bo'lib, oraliq nervning sezuvchi qismiga taalluqli. Yuz nervi kanali ichida nervdan quyidagi shoxlar chiqadi:

1. Katta tosh nervi (**n. petrosus major**) parasimpatik tolalardan iborat bo'lib, kanaldan o'z nomidagi tirqish orqali piramidaning oldingi yuzasiga, bu yerdan o'z nomidagi egatda yo'nalib yirtiq teshik orqali tashqariga chiqadi. Nerv simpatik nerv bilan birga qanotsimon kanalga kirib, qanotsimon kanal nervi (**n. canalis pterygoidei**) nomini oladi va qanot-tanglay tuguniga qo'shiladi.

2. Nog'ora tori nervi (**chorda tympani**) parasimpatik va sezuvchi tolalari bo'lib, sezuvchi tolalar tizzachali tugun soxta unipolyar hujayra o'simtalaridan iborat. Uning periferik qismi tilning oldingi uchdan ikki qismi va yumshoq tanglayda joylashgan tam bilish retseptorlarini hosil qiladi. Nerv kanal ichidan **canaliculi chordae tympani** orqali o'rta quloq bo'lig'iga o'tadi. Nog'ora bo'shlig'idan toshsimon-nog'ora tirqishi (**fissura petrotympanica**) orqali chiqib til nerviga qo'shiladi.

3. Uzangi nervi (**n. stapedius**) harakatlantiruvchi shox bo'lib, nog'ora bo'shlig'ida uzangi mushagini innervatsiya qiladi.

Yuz nervi bigizsimon-so'rg'ichsimon teshikdan chiqqanidan keyin quyidagi harakatlantiruvchi shoxlarini beradi:

1. Quloq suprasining orqasidagi nerv (**n. auricularis posterior**) peshona-ensa mushagining ensa qorinchasini va orqa quloq mushagini innervatsiya qiladi. 2. Ikki qorinchali shox (**r. digastricus**) ikki qorinli mushakni orqa qorinchasini innervatsiya qiladi. 3. Bigizsimon-til osti mushagiga boruvchi shox (**r. stylohyoideus**). So'ng yuz nervi quloq oldi bezi ichiga kirib, uning ichida shoxlarga bo'linadi va quloq oldi bezi chigalini (**plexus intraparotideus**) hosil qiladi. Bu chigaldan quyidagi shoxlar chiqadi:

1. Chakka shoxlari (**rr. temporales**) quloq mushagi, kalla usti mushagining peshona qorinchasini va ko'z kosasi atrofidagi aylana mushakni innervatsiya qiladi.

2. Yonoq shoxlari (**rr. zygomaticus**) ko'z kosasi atrofidagi aylana mushakni va katta yonoq mushagini innervatsiya qiladi.

3. Lunj shoxlari (**rr. buccales**) katta va kichik yonoq mushaklari, ustki labni ko'taruvchi mushak, lunj mushagi, og'iz burchagini ko'taruvchi mushak, og'iz tirqishi atrofidagi aylana mushaki, burun va kulgu mushaklarini innervatsiya qiladi.

4. Pastki jag' chekkasi bo'ylab yo'naladigah shox (**r. marginalis mandibulae**) pastki labni va og'iz burchagini tushiruvchi va engak mushaklarini innervatsiya qiladi.

5. Bo'yin shoxi (**r. coli**) bo'yinning teri osti mushagini innervatsiya qiladi.

Dahliz-chig'anoq nervi

VIII juft, dahliz-chig'anoq nervi (**n. vestibulococlearis**) - sezuvchi nerv. U eshituv va muvozanat a'zosidan kelayotgan sezuvchi tolalardan tuzilgan bo'lib, ikki qismdan iborat. Uning dahliz qismi nerv hujayralari ichki eshituv yo'li tubidagi dahliz tugunida (**ganglion vestibularae**) joylashgan. Ularning periferik o'simtalari ichki quloqning parda labirintida retseptorlar hosil qilib tugaydi. Markaziy o'simtalari esa rombsimon chuqurchada joylashgan vestibulyar o'zaklarga boradi.

Chig'anoq qismi (**pars cochlearis**) spiral kanalda joylashgan chig'anoq tuguni (**ganglion cochleare**) hujayralarining o'simtalaridan iborat.

Ularning periferik o'simtalari spiral a'zoda tugasa, markaziy o'simtalari rombsimon chuqurchadagi chig'anoq o'zaklarida tugaydi. Nerv miya asosidan ko'priknig orqasidan, yuz nervi ildizlaridan tashqariroqdan chiqadi. Keyin dahliz-chig'anoq nervi ichki eshituv yo'liga kiradi.

Til-yutqin nervi

IX juft, til-yutqun nervi (**n. glossopharyngeus**) aralash nerv. Uning tarkibida sezuvchi, harakatlantiruvchi va parasimpatik tolalar bor. Til-yutqin nervining sezuvchi tolalari yakka tutam o'zagida (**nucleus solitarius**) tugasa, harakatlantiruvchi tolalari ikki yoqlama o'zakdan (**nucleus ambiguus**), parasimpatik tolalar esa pastki so'lak ajratuvchi o'zakdan (**nucleus salivatorius inferior**) boshlanadi. Til-yutqin nervi o'zaklari uzunchoq miya sohasida joylashgan bo'lib, nerv miya asosida olivaning orqasidan chiqadi. Kalla bo'shlig'idan til-yutqin nervi bo'yinturuq teshigi orqali tashqariga chiqadi. Bo'yinturuq teshigi sohasida nerv ustki sezuvchi tuguni (**ganglion superius**), chiqqanidan keyin tosh chuqurcha sohasida nisbatan katta pastki tugun (**ganglion inferius**) hosil qiladi. Bu tugunlar tarkibida sezuvchi neyronlar bo'lib, ularning markaziy o'simtalari uzunchoq imiyadagi sezuvchi o'zakda tugaydi. Ularning periferik o'simtalari nerv shoxlari tarkibida tilning orqa 1/3 shilluq pardasiga, halqumning shilliq pardasiga, o'rta quloqqa, uyqu sinusiga boradi. Bo'yinturuq teshigidan chiqqach, til-yutqin nervi ichki uyqu arteriyasining orqasida, keyin unung lateral tomonida, shu arteriya bilan ichki bo'yinturuq vena o'rtasida yotadi. So'ng nerv ravoq shaklida pastga va oldinga yo'nalib, bigiz-yutqin va bigiz-til mushaklari orasidan o'tadi. Til ildiziga kirgach u o'zining oxirgi til shoxlariga (**r. lingualis**) bo'linadi. Bu shoxlar til ustining orqa 1/3 qismi shilliq pardasini innervatsiya qiladi.

Til-yutqin nervidan quyidagi shoxlar chiqadi:

1. Nog'ora nervi (**n. tympanicus**) pastki tugundan chiqib, chakka suyagining nog'ora kanalchasi orqali nog'ora bo'shlig'iga kiradi va shilliq pardada nog'ora chigalini (**plexus tympanicus**) hosil qilib, nog'ora bo'shlig'i va eshituv nayi shilliq pardasini innervatsiya qiladi. Bu nervning oxirgi shoxi kichik toshsimon nerv (**n. petrosus minor**) parasimpatik tolalaridan iborat bo'lib, o'z

nomidagi tirqish orqali piramidaning oldingi yuzasiga chiqadi. Kalla bo'shlig'idan ponasimon-toshsimon tirqish (**fissura sphenopetrosa**) orqali o'tib, quloq tuguniga qo'shiladi.

2. Sinus shoxi (**r. sinus carotici**) umumiy uyqu arteriyasi bo'lingan joydagi uyqu koptokchasini innervatsiya qiladi.

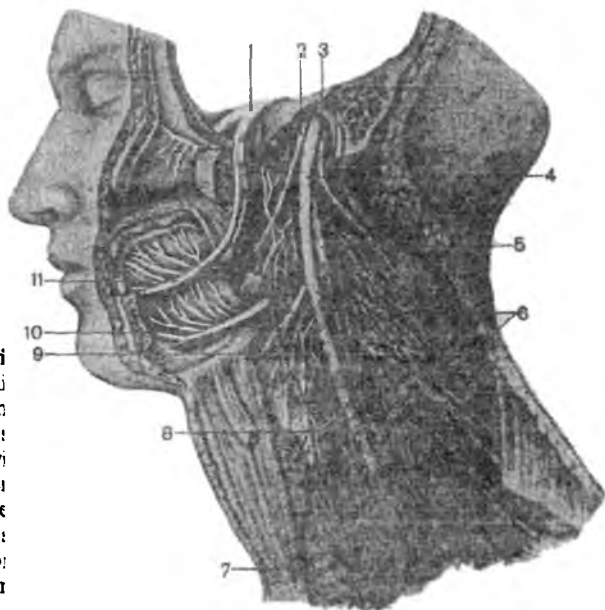
3. Yutqin shoxlari (**r. pharyngeus**) yutqin devorida vegetativ nerv tolalari bilan yutqin chigalini hosil qiladi.

4. Bigiz-yutqin shoxi (**r. stylopharyngei**) shu nomdagi mushakni innervatsiya qiladi.

5. Murtak shoxlari (**r.r. tonsillaris**) tanglay murtagini innervatsiya qiladi.

Adashgan nerv

X juft, adashgan nerv (n.vagus) aralash nerv (129-rasm). Bu nerv bosh miya nervlari ichida eng uzuni bo'lib, uning tolalari odam organizmning ko'p sohasiga tarqalgan. Nerv tarkibidagi harakatlantiruvchi tolalar ikki yoqlama o'zak (**nucleus ambiguus**), vegetativ tolalar uning orqa o'zagi (**nucleus dorsalis nervi vagi**) hujayralari aksonlaridan iborat. Sezuvchi tolalari ustki va pastki tugunlarda (**ganglion superius et inferius**) joylashgan sezuvchi neyronlarning markaziy o'simtali yakka tutam o'zagida (**nucleus solitarius**) tugaydi. Ularning periferik o'simtali bosh miya qattiq pardasiga, tashqi eshituv yo'li terisiga va ichki a'zolarga boradi. Adashgan nervning parasimpatik tolalari nervning ko'p qismini tashkil qilib bo'yin, ko'krak va qorin bo'shlig'i a'zolari faoliyatini boshqaradi.



129-rasm. Bosh va bo'yi nervlari. 1-gangl. trigeminalale; 2-n.glos-sopharyngeus; 3-n. accessorius; 4-n.vagus; 5-gang.-cervicale superius; 6-plexus cervicalis; 7-n.laryngeus superior; 8-ansa cervicalis; 9-n.laryngeus superior; 10- n.hypoglossus; 11-lingualis.

Adashgan nerv uzunchoq miyaning orqa yon egatidan bir nechta ildiz hosil qilib chiqadi. Ular o'zaro birikib, bo'yinturuq teshigiga qarab yo'naladi. Teshikda va undan chiqqanidan keyin ustki va pastki tugunlarni (**ganglion superius et ganglion inferius**) hosil qiladi. Teshikdan chiqqanidan so'ng adashgan nerv ichki bo'yinturuq vena va ichki uyqu arteriyasi o'rtasida pastga tomon yo'naladi. Ko'krak qafasining ustki aperturasi orqali u ko'krak bo'shlig'iga kiradi. Ko'krak qafasiga kirishda o'ng adashgan nerv o'mrov osti arteriyasi va venasi o'rtasidan o'tadi. Chap adashgan nerv umumiy uyqu va o'mrov osti arteriyalari o'rtasidan o'tib, aorta ravog'ini oldiga yo'naladi. Keyin o'ng va chap nervlar o'pka ildizi orqasidan o'tib, o'ng adashgan nerv qizilo'ngachning orqa, chap nerv oldingi yuzasiga o'tadi. Ular shoxlanib, qizilo'ngach chigalini hosil qiladi. Bu chigaldan oldingi va orqa adashgan nerv poyalari hosil bo'lib, qizilo'ngach bilan birga qorin bo'shlig'iga o'tadi. Oldingi poya (**truncus vagalis anterior**) me'daning oldingi yuzasida, orqa poya (**truncus vagalis posterior**) uning orqa yuzasida joylashadi.

Adashgan nerv juda katta sohaga tarqalgani uchun uni to'rt: kalla, bo'yin, ko'krak va qorin qismlariga bo'lib o'rganamiz.

Adashgan nervning kalla qismidan quyidagi shoxlar chiqadi:

1. Miya qattiq pardasiga boruvchi shox (**r. meningeus**) ustki tugundan boshlanib, orqa kalla chuqurchasi sohasidagi bosh miya qattiq pardasini, ko'ndalang va ensa vena bo'shliqlari devorini innervatsiya qiladi.

2. Quloq shoxi (**r. auricularis**) nog'ora-so'rg'ichsimon tirqish orqali kalladan chiqib, tashqi eshituv yo'lining orqa devori va quloq supراسi orqa terisini innervatsiya qiladi.

Adashgan nervning bo'yin qismidan quyidagi shoxlar chiqadi:

1. Yutqin shoxlari (**r. pharyngei**) yutqin devorida til-yutqin va simpatik poya tolalari bilan birga yutqin chigalini (plexus pharyngeus) hosil qiladi. Bu shoxlar yutqinning shilliq pardasini, siquvchi mushaklarni va yumshoq tanglay mushaklarini (tanglay chodirini taranglovchi mushakdan tashqari) innervatsiya qiladi.

2. Yurakning ustki bo'yin shoxlari (**rr. cardiaci cervicales superiores**) pastga tomon yo'nalib, yurak chigalini hosil qilishda ishtirok etadi.

3. Hiqildoqning ustki nervi (**n. laryngeus superior**) pastki tugundan boshlanib, ikki shoxga bo'linadi. Tashqi shox (**r. externus**) hiqildoqning uzuksimon-qalqonsimon mushagini, ichki shox (**r. internus**) hiqildoqning shilliq pardasini ovoz tirqishidan yuqori qismini va til ildizi shilliq pardasini bir qismini innervatsiya qiladi.

4. Orqaga qaytuvchi hiqildoq nervi (**n. laryngeus recurrens**). Chap tomonda bu nerv aorta ravog'i sohasida boshlanib, uni past tomonidan o'tsa, o'ng tomonda o'mrov osti arteriyasini past tomonidan aylanib o'tib yuqoriga ko'tariladi. Undan quyidagi: traxeya (**rr. tracheales**), qizilo'ngach (**rr. esophagei**) va yurakning pastki bo'yin shoxlari (**rr. cardiaci cervicales inferiores**) chiqadi. Uning oxirgi shoxi hiqildoqning pastki nervi (**n. laryngeus inferior**) hiqildoqning shilliq pardasining ovoz tirqishidan pastki qismini va

hiqildoq mushaklarining (uzuksimon-qalqonsimon mushakdan tashqari) barchasini innervatsiya qiladi.

Adashgan nervning ko'krak qismidan quyidagi shoxlar chiqadi:

1. Yurakning ko'krak shoxlari (**rr. cardiaci thoracici**) yurak chigaliga boradi.

2. Bronx shoxlari (**rr. bronchiales**) simpatik poya shoxlari bilan qo'shilib, bronxlarni o'rab o'pkaga kiruvchi o'pka chigalini (**plexus pulmonalis**) hosil qiladi.

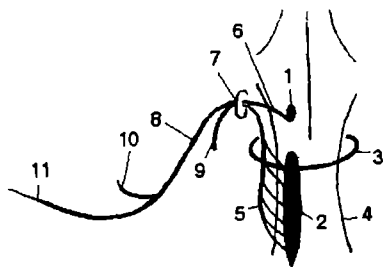
3. Qizilo'ngach chigalidan (**plexus esophageus**) qizilo'ngach devoriga boruvchi shoxlar (**rr. esophagei**) chiqadi.

Adashgan nervning qorin qismida adashgan nervning oldingi poyasidan oldingi me'da (**rr. gastrici anteriores**) va jigar shoxlari (**rr. hepatici**) chiqadi. Uning orqa poyasidan orqa me'da shoxlari (**rr. gastrici posteriores**) hamda qorin shoxlari (**rr. coeliaci**) chiqadi. Qorin shoxlari chap me'da arteriyasi bo'ylab yo'nalib, quyosh chigaliga qo'shiladi. Undan adashgan nerv tolalari jigar, taloq, me'da osti bezi, buyrak, ingichka va yo'g'on ichaklarga boradi.

Qo'shimcha nerv

XI juft, qo'shimcha nerv (**n. accessorius**) - harakatlantiruvchi (130-rasm) nerv. Uni ikkita o'zagi bo'lib, bittasi uzunchoq miya sohasida, ikkinchisi orqa miyada joylashgan. Uzunchoq miyadan nerv bosh miya ildizi, orqa miyadan esa orqa miya ildizini hosil qilib chiqadi.

Orqa miya ildizi (**radix spinalis**) yuqoriga ko'tarilib, katta teshik orqali kalla ichiga kiradi va bosh ildizi (**radix cranialis**) bilan qo'shiladi. Hosil bo'lgan qo'shimcha nerv ikki shoxga bo'linadi. Ichki shox (**r. internus**) adashgan nervga qo'shiladi. Tashqi shox (**r. externus**) bo'yinturuq teshigi orqali tashqariga chiqadi. Teshikdan chiqqanidan so'ng nerv orqa tomonga yo'nalib, trapetsiyasimon va to'sh-o'mrov-so'rg'ichsimon mushaklarni innervatsiya qiladi.



130-rasm. Qo'shimcha nervning chizmasi. 1-bosh miya o'zagi; 2-orqa miya o'zagi; 3-foramen magnum; 4-orqa miya; 5-radices spinales; 6-radices craniales; 7-foramen jugulare; 8-r. externus; 9-r. internus; 10-to'sh-o'mrov-so'rg'ichsimon mushak shoxi; 11-trapetsiyasimon mushak shoxi

Til osti nervi

XII juft, til osti nervi (**n. hypoglossus**) harakatlantiruvchi nerv. Uning bitta harakatlantiruvchi o'zagi uzunchoq miyada joylashgan. Nerv uzunchoq miyadan piramida bilan olivaning o'rtasidan chiqadi. Kalla bo'shlig'idan o'z

nomidagi kanal orqali chiqib, ravoq hosil qilib, oldinga va yuqoriga tilga qarab yo‘naladi. Til ichida til shoxlariga (**r. linguales**) bo‘linib, til mushaklarini innervatsiya qiladi. Til osti nervidan chiquvchi **radix superior** bo‘yin chigalining pastki shoxi bilan qo‘shilib, bo‘yin sirtmog‘ini hosil qiladi. Uning shoxlari til osti suyagidan pastda joylashgan mushaklarni innervatsiya qiladi.

Vegetativ nerv tizimi

Vegetativ nerv tizimi organizmning o‘shishda ishtirok etadigan a‘zolar faoliyatini boshqaradi. U a‘zolar faoliyatini kuchaytiradi yoki pasaytiradi, natijada a‘zolarning tonusi o‘zgaradi.

Vegetativ nerv tizimi ikki: markaziy va periferik qismlarga bo‘linadi. Uning markaziy qismi bosh va orqa miyaning ayrim sohalarida joylashgan to‘rt qismdan iborat:

1. Mezensefal qism - o‘rta miyada, ko‘zni harakatlantiruvchi nervning qo‘shimcha (Yakubovich) o‘zagi.

2. Bulbar qism - uzunchoq miyada va ko‘prikda joylashgan VII, IX, X juft bosh miya nervlarining vegetativ o‘zaklari.

3. Torokolyumbal qism - orqa miyani $C_{VIII} - Th_1 - L_{III}$ segmentlarining oraliq lateral ustunlaridagi vegetativ o‘zaklar.

4. Sakral qism - orqa miyaning S_{II-IV} segmentlari sohasida joylashgan oraliq medial o‘zaklar.

Bu markazlardan mezensefal, bulbar va sakral qismlari parasimpatik nerv tizimiga taalluqli. Bu vegetativ markazlar, o‘z navbatida, oliy vegetativ markazlar ta‘siri ostida bo‘ladi. Bu markazlar bosh miyaning quyidagi qismlarida joylashgan.

1. Orqa miyada - IV qorinchaning tubida qon tomirlar harakati markazi.

2. Miyachada - qon tomirlar harakati refleksi, teri trofikasi, yaralarni bitish tezligi markazlari.

3. O‘rta miyaning kulrang moddasida, silviy suv yo‘li atrofida.

4. Oraliq miyada-gipotalamusda. Gipotalamus bosh miyaning qadimiy qismlaridan bo‘lib, vegetativ faoliyatlarni boshqarishda katta ahamiyatga ega. Bu soha barcha o‘simlik hayoti a‘zolarining faoliyatini boshqaradi va ularni bir-biri bilan bog‘lab turadi.

5. Oxirgi miya - targ‘il tanada issiqlik va uglevod almashinuvini boshqaruvchi markazlar joylashgan.

Vegetativ nerv tizimining periferik qismi tarkibiga:

1. Vegetativ nervlar, ularning shoxlari va tolalari. Vegetativ tolalar tugun oldi (**preganglionar**) va tugun orqa (**postganglionar**) tolalarga bo‘linadi. Tugun oldi tolalar markazdan to vegetativ tugungacha borsa, tugun orqa tolalar tugundan to a‘zolarigacha boradi.

2. Vegetativ nerv tugunlari joylashishiga qarab:

a). Paravertebral tugunlar - umurtqa pog‘onasining yon tomonida joylashadi.

b). Prevertebral tugunlar - umurtqa pog'onasining old tomonida joylashadi. Bu ikki guruh tugunlar simpatik nerv tizimiga taalluqli.

d). Intramural tugunlar - ichki a'zolar devorida joylashadi. Ular mushak pardada (harakatlantiruvchi, Aurbax), shilliq osti (sezuvchi, Meysner) va seroz osti asosda (sezuvchi, Vorobev) joylashgan tugunlariga bo'linadi.

e). Oxirgi yoki a'zolar yaqinida (uch shoxlik nerv yo'nalishida) joylashgan tugunlar. Bu ikki guruh tugunlar parasimpatik nerv tizimiga taalluqli.

3. Vegetativ nerv chigallari bo'shliqlarda qon tomirlar va a'zolar atrofida joylashadi.

Vegetativ va somatik nerv tizimining o'zaro farqi

1. Somatik yoki animal nervlar miya so'g'oni va orqa miyaning boshidan oxirigacha har bir segmentdan chiqadi va segmentar tarqaladi. Vegetativ nervlar markaziy nerv tizimining to'rt qismidan chiqadi.

2. Reflektor yoyda vegetativ nerv tizimining oraliq neyroni hujayralari orqa miyaning yon shoxlarida joylashib, ularning aksonlari tugun oldi tolalarini hosil qiladi. Ular mielin parda bilan qoplangan. Vegetativ nerv tizimining effektor neyroni tugunlardan boshlanib, tugun orqa tolalarini hosil qiladi. Somatik nerv tizimining effektor neyroni markazdan to a'zogaacha hech qayerda uzilmaydi.

3. Somatik nerv tolalari ustidan mielin parda bilan qoplangan bo'lsa, vegetativ nerv tolalarida mielin parda juda yupqa yoki umuman bo'lmaydi.

Simpatik va parasimpatik nervlarning o'zaro farqi

1. Parasimpatik nerv tizimi markazlari bir-biridan uzoqda va kichik sohada joylashgan. Simpatik nerv tizimi markazi bitta katta sohada joylashgan.

2. Simpatik nerv tizimi barcha ichki a'zolari va ko'z olmasining silliq mushaklarini innervatsiya qiladi, parasimpatik nerv tizimi esa siydik yo'li va ba'zi bir yirik qontomirlarda bo'lmaydi.

3. Parasimpatik nerv tugunlari ichki a'zolar devori ichida yoki a'zoga yaqin joylashsa, simpatik nerv tugunlari esa umurtqa pog'onasi yonida yoki oldida joylashadi.

4. Parasimpatik nervlarning preganglionar tolalari uzun, postganglionar tolalari qisqa bo'lsa, simpatik nervlarning preganglionar tolalari qisqa, postganglionar tolalari uzun bo'ladi.

Simpatik va parasimpatik nervlar organizmga qarama-qarshi ta'sir ko'rsatadi. Shunga qaramasdan bu ikki tizim o'zaro hamkorlikda faoliyat ko'rsatadi. Masalan: parasimpatik nerv tizimi ta'sirida yurak harakati sekinlashsa, tomirlarni toraytiruvchi simpatik nervlar faoliyati pasayib qon tomirlar shunga mos ravishda kengayadi va qon oqishi sekinlashadi.

Vegetativ nerv tizimining simpatik qismi

Vegetativ nerv tizimining simpatik qismining (pars simpatica) markazini orqa miyaning C_{VIII} - T_{II} segmentlarining oraliq lateral ustunda joylashgan vegetativ o'zaklar hosil qiladi. Uning periferik qismi tarkibiga: 1) o'ng va chap simpatik poya (**truncus simpaticus**); 2) qo'shuvchi tolalar (**rr. communicantes**); 3) umurtqa pog'onasi oldida va yonida, shuningdek, yirik qon tomirlar atrofida joylashgan simpatik tugunlar; 4) vegetativ nerv chigallari va ulardan a'zolar boruvchi nervlar; 5) shu tugunlardan a'zolar boruvchi nervlar; 6) a'zolar va qon tomirlar vegetativ chigallar; 7) somatik nervlar tarkibida a'zolar va to'qimalarga boruvchi nervlar kiradi.

Simpatik nerv tizimining preganglionar tolalari orqa miyaning yon ustunlari hujayralarining o'simtlaridan iborat. Bu o'simtlar orqa miyadan oldingi ildiz tarkibida chiqib, orqa miya nervidan umurtqalararo teshikdan o'tgach, oq qo'shuvchi tolalar (**r. communicantes alba**) bo'lib ajraydi. Bu tolalar yaqinida joylashgan simpatik poya tugunlariga qo'shiladi. Oq qo'shuvchi tolalar VIII bo'yin, barcha ko'krak va ikkita yuqoriga bel nervlari tarkibida bo'ladi. Bu tolalar barcha ko'krak (yulduzsimon tugunga ham) va ikkita yuqori bel tugunlariga birikadi. Simpatik poyaning qolgan tugunlariga oq qo'shuvchi tolalar bormaydi. Ularga preganglionar tolalar simpatik poyaning ko'krak va bel tugunlaridan tugunlararo tolalar orqali uzilmasdan boradi.

Simpatik poya

Simpatik poya (**truncus sympathicus**) juft a'zo bo'lib, umurtqa pog'onasining yon tomonida joylashgan. U kalla asosidan boshlanib, pastga tomon yo'naladi. Ularning pastki uchlari bir-biriga yaqinlashib, birinchi dum umurtqasining oldingi yuzasida joylashgan toq tugunda (**ganglion impar**) tugaydi. Simpatik poyani 20-25 ta simpatik tugunlar va ularni o'zaro biriktiruvchi tugunlararo tolalar (**rr. interganglionares**) hosil qiladi. Simpatik poya tugunlari duksimon, oval, uchburchak va ko'p burchakli shakllarda uchraydi. Topografiya jihatidan simpatik poyada to'rt: bo'yin, ko'krak, bel va dumg'aza qismlari tafovut qilinadi.

Simpatik poyaning bo'yin qismi kalla asosidan to I qovurg'a bo'ynigacha davom etadi. Bu qismda simpatik poya bo'yin chuqur mushaklarini oldida, umurtqa oldi fassiyasining orqasida yotadi. Bo'yin qismida uchta tugun tafovut qilinadi. Bu tugunlarga preganglionar tolalar orqa miyaning VIII bo'yin va yuqorigi 6-7 ko'krak segmentlari vegetativ o'zaklaridan tugunlararo tolalar orqali keladi.

Ustki bo'yin tuguni (**ganglion cervicale superius**) eng katta simpatik tugun. U duk shaklida bo'lib, uzunligi 2 sm, kengligi 0,5 sm. Bu tugun II-III bo'yin umurtqalari sohasida boshning uzun mushagi oldida, ichki uyqu arteriyasining orqasida va adashgan nervning medial tomonida yotadi. Ustki bo'yin tugunidan quyidagi shoxlar chiqadi:

1. Kulrang qo'shuvchi shoxlar (**rr. communicantes grisei**) yuqori to'rtta bo'yin nerviga qo'shiladi.

2. Ichki uyqu nervi (**n. caroticus internus**) ichki uyqu arteriyasi atrofida chigal hosil qilib, uyqu kanali orqali kallaning ichiga kiradi. Kanalda arteriyaning uyqu nog'ora tarmog'i bo'ylab ketgan nervlar nog'ora bo'shlig'i shilliq pardasini innervatsiya qiladi. Kanaldan o'tgach chuqur tosh nervi (**n. petrosus profundus**) ajralib chiqib, yirtiq teshik orqali ponasimon suyak qanotsimon kanaliga boradi. Bu yerda u katta tosh nervi bilan qo'shilib qanotsimon kanal nervini (**n. canalis pterygoidei**) hosil qiladi va qanot-tanglay tugunida tugaydi. Undan simpatik tolalar yuqori jag' nervi tolalari tarkibida tarqalib og'iz, burun bo'shlig'i shilliq pardasi bezlari, ko'zyoshi bezi, pastki qovoq kon'yunktivasi va yuz terisi qon tomirlarini innervatsiya qiladi. Ko'z arteriyasi atrofida chigal hosil qilib kirgan nervlarning tolalari kipriqli tugun orqali o'tib kalta kipriqli nervlar tarkibida ko'z olmasi qon tomirlarini va qorachiqni kengaytiruvchi mushakni innervatsiya qiladi. Kalla ichida uning shoxlari ichki uyqu arteriyasi tarmoqlari bo'ylab tarqaladi.

3. Tashqi uyqu nervlari (**nn. carotici externi**) 2-3 ta bo'lib, tashqi uyqu arteriyasi atrofida chigal hosil qilib, uning tarmoqlari bo'ylab tarqaladi. Uning shoxlari boshning qon tomirlari, bezlari va silliq mushak to'qimalarni innervatsiya qiladi. Ichki va tashqi uyqu chigallari qo'shilib, umumiy uyqu arteriyasi chigalini hosil qiladi.

4. Bo'yinturuq nervi (**n. jugularis**) ichki bo'yinturuq venasi bo'ylab ko'tariladi. Bo'yinturuq teshigi sohasida uning shoxlari adashgan nervning ustki va pastki tugunlariga, til-yutqin nervining pastki tuguni va til osti nerviga qo'shiladi. Buning natijasida simpatik tolalar IX, X, va XII juft bosh miya nervlari tarkibida a'zolar va qon tomirlarga tarqaladi.

5. Hiqildoq-halqum shoxlari (**rr. laryngopharygei**) hiqildoq-halqum chigalini hosil qiladi. Uning shoxlari hiqildoq va halqumning qon tomirlari va shilliq pardasini simpatik innervatsiya qiladi.

6. Ustki bo'yin yurak nervi (**n. cardiacus cervicalis superior**) simpatik poyaga parallel yo'naladi. O'ng nerv elka-bosh poyasini yoqalab o'tib, aorta ravog'i orqa yuzasida joylashgan chuqur yurak chigaliga qo'shiladi. Chap tomondagi nerv chap umumiy uyqu arteriyasi bo'ylab yo'nalib, aorta ravog'i bilan o'pka poyasi bifurkatsiyasi o'rtasida joylashgan yurak chigalining yuza qismiga qo'shiladi.

O'rta bo'yin tuguni (**ganglion cervicale medium**) doimiy emas. U uncha katta bo'lmay, VI bo'yin umurtqasi ko'ndalang o'sig'i oldida, pastki qalqonsimon arteriyaning orqasida yotadi. Uni pastki bo'yin tuguni bilan qo'shib turuvchi tugunlararo tola o'mrov osti arteriyasini ikki tomonidan o'tib, o'mrov osti sirtmog'ini (**ansa subclavia**) hosil qiladi. O'rta bo'yin tugunidan quyidagi shoxlar chiqadi:

1. Kulrang qo'shuvchi shoxlar (**rr. communicantes grisei**) V va VI bo'yin nervlariga qo'shiladi.

2. O'рта bo'yin yurak nervi (**n. cardiacus cervicalis medius**) ustki bo'yin yurak nerviga parallel va tashqariroqda yo'nalib, yurak chigalining chuqur qismiga qo'shiladi.

3. Qalqonsimon shoxlar (**rr. thyreoidei**) pastki qalqonsimon arteriya atrofida chigal hosil qilib yo'nalib, qalqonsimon va qalqon orqa bezlariga boradi.

Pastki bo'yin tuguni ko'pincha birinchi ko'krak tuguni bilan qo'shilib yulduzsimon tugunni (**ganglion stellatum**) hosil qiladi. Bu tugun VII bo'yin umurtqasi va I qovurg'a bo'yni sohasida, o'mrov osti arteriyasidan umurtqa arteriyasi chiqqan joyda yotadi. Yulduzsimon tugundan quyidagi shoxlar chiqadi:

1. Kulrang qo'shuvchi shoxlar (**rr. communicantes grisei**) VII va VIII bo'yin nervlariga qo'shiladi.

2. O'mrov osti shoxlari (**rr. subclavii**) o'mrov osti arteriyasi atrofida chigal (**plexus subclavii**) hosil qilib, uning tarmoqlari bo'ylab yo'naladi.

3. Umurtqa nervi (**n. vertebralis**) umurtqa arteriyasi atrofida chigal hosil qilib bosh, orqa miya qon tomirlarini va pardalarini innervatsiya qiladi.

4. Pastki bo'yin yurak nervi (**n. cardiacus cervicalis inferior**) o'ng tomonda elka-bosh poyasi, chap tomonda aortaning orqasidan yo'nalib, yurak chigalining chuqur qismiga qo'shiladi.

Simpatik poyaning ko'krak qismi qovurg'alarning bo'yni sohasida umurtqalarning tashqi tomonida joylashgan bo'lib, ustidan parietal plevra qoplagan. Bu qism 10-12 ta uchburchak shaklli, o'lchamlari 3-5 mm bo'lgan ko'krak tugunlardan iborat. Bu tugunlarga barcha ko'krak orqa miya nervlaridan chiquvchi preganlionar tolalardan iborat oq qo'shuvchi shoxlar keladi. Simpatik poyaning ko'krak qismidan quyidagi shoxlar chiqadi:

1. Kulrang qo'shuvchi shoxlar (**rr. communicantes grisei**) tugun orqa tolalaridan iborat bo'lib ko'krak nervlariga qo'shiladi.

2. Ko'krak yurak nervlari (**nn. cardiaci thoracici**) II-V ko'krak tugunlaridan boshlanib, yurak chigalini hosil qilishda ishtirok etadi.

3. O'pka shoxlari (**rr. pulmonales**) o'pka chigalini hosil qilishda ishtirok etadi.

4. Aorta shoxlari (**rr. aortici**) ko'krak aortasi tarmoqlari atrofida chigallar hosil qilib, yo'nalib qizilo'ngach, ko'krak limfa yo'li, toq va yarim toq venalar devorini ham innervatsiya qiladi.

5. Katta ichki a'zolar nervi (**n. splanchnicus major**) 5-9 ko'krak tugunlari shoxlarining X ko'krak umurtqasi sohasida bitta dastaga yig'ilishidan hosil bo'ladi. Diafragmaning bel qismi mushak dastalari o'rtasidan qorin bo'shlig'iga o'tib, quyosh chigalini hosil qilishda ishtirok etadi.

6. Kichik ichki a'zolar nervi (**n. splanchnicus minor**) X-XI ko'krak tugunlari shoxlaridan hosil bo'ladi. Diafragmaning bel qismidan qorin bo'shlig'iga o'tib, quyosh chigalini hosil qilishda ishtirok etadi.

7. Agarda 12 ko'krak tuguni bo'lsa, eng pastki ichki a'zolar nervi (**n. splanchnicus imus**) hosil bo'ladi. U diafragmaning bel qismidan o'tib buyrak chigaliga qo'shiladi.

Simpatik poyaning bel qismi 3-5 ta duk shaklidagi o'lichamlari 6 mm bo'lgan bel tugunlardan (**ganglia lumbalia**) iborat. Ular bel umurtqalari tanasini oldingi yon tomonida, katta bel mushagining ichki chekkasida bir-biriga juda yaqin joylashgan bo'lib, oldindan qorinparda orqa fassiyasi qoplaydi. O'ng va chap tomondagi bel tugunlari o'zaro umurtqalarning old tomonida joylashgan ko'ndalang qo'shuvchi tolalar vositasida birikkan. Yuqorigi ikkita bel tuguniga I va II bel nervlaridan oq qo'shuvchi shoxlar keladi. Bel simpatik tugunlaridan quyidagi shoxlar chiqadi:

1. Kulrang qo'shuvchi shoxlar (**rr. communicantes grisei**) tugun orqa tolalaridan iborat bo'lib bel nervlariga qo'shiladi.

2. Bel ichki a'zolar nervlari (**nn. splanchnici lumbales**) quyosh, aorta, buyrak usti bezi va buyrak chigallarini hosil qilishda ishtirok etadi. Bu chigallardan simpatik tolalar qon tomirlar bo'yab a'zolariga boradi.

Simpatik poyaning chanoq qismi kattaligi 5 mm bo'lgan 4 ta duk shaklidagi dumg'aza tugunlardan (**ganglia sacralis**) iborat. Ular dumg'aza suyagining chanoq yuzasida dumg'azaning chanoq teshiklarining ichki tomonida joylashgan. Bu tugunlar ham bel tugunlari kabi ko'ndalang tolalar vositasida birikkan. Dumg'aza simpatik tugunlardan quyidagi shoxlar chiqadi:

1. Kulrang qo'shuvchi shoxlar (**rr. communicantes grisei**) dumg'aza nervlariga qo'shiladi. Ular tarkibida tugun orqa tolalari dumg'aza nervlari tarqaladigan sohalardagi qon tomirlar, bezlar, a'zolar va to'qimalarni innervatsiya qiladi.

2. Dumg'aza ichki a'zolar nervlari (**nn. splanchnici sacrales**) ustki va pastki qorin osti chigallarini hosil qilishda ishtirok etadi.

Vegetativ nerv tizimining parasimpatik qismi

Vegetativ nerv tizimining parasimpatik qismi bosh va dumg'aza qismlariga bo'linadi.

Uning bosh qismi ko'zni harakatlantiruvchi, yuz (oraliq), til- yutqun va adashgan nervlarining vegetativ o'zaklari, ulardan chiquvchi preganglionar tolalar, kiprikli, qanot-tanglay, quloq, jag' osti va til osti tugunlari, shuningdek, ichki a'zolar devorida joylashgan intramural tugunlar va ulardan chiquvchi postganglionar tolalardan iborat.

Dumg'aza qismi orqa miyaning II-IV dumg'aza segmentlarida joylashgan parasimpatik o'zaklar, ichki a'zolar chanoq nervlari va tugunlaridan iborat.

1. Ko'zni harakatlantiruvchi nervning parasimpatik qismi uning juft qo'shimcha (Yakubovich) va toq parasimpatik (Perlia) o'zaklari, kiprikli tugun va ularda joylashgan hujayra o'simtlaridan iborat. Bu o'zak hujayralari aksonlari (preganglionar tolalar) ko'zni harakatlantiruvchi nerv tarkibida ko'z kosasiga kirib undan ajraydi va kiprikli tugun hujayralarida tugaydi.

- Kiprikli tugunning (**ganglion ciliare**) uzunligi 2 mm bo'lib, ko'ruv nervini tashqi tomonida yotadi. Kiprikli tugun parasimpatik nerv tizimining ikkinchi neyron hujayralaridan tashkil topgan bo'lib, undan

chiqqan postganglionar tolalar kalta kiprikli nervlar (**n. ciliaris brevis**) tarkibidaki prikli vaqorachiqni toraytiruvchi mushaklargaboradi. Bundan tashqari, tugundan uch shoxli nervning sezuvchi tolalari va simpatik postganglionar tolalar tranzit holatda o'tadi.

2. Yuz (oralik) nervning parasimpatik qismi yuqorigi so'lak ajratuvchi o'zak, qanot-tanglay, jag' osti tugunlari va ularda joylashgan hujayra o'simtalaridan iborat. Yuz nervi tarkibida yo'nalgan yuqori so'lak ajratuvchi o'zakning preganglionar tolalarining bir qismi nervning tizzachasi sohasida katta tosh nervi (**n. petrosus major**) bo'lib ajrab, o'z nomidagi tirqish orqali kalla ichiga kiradi. U chakka suyagi piramidasidagi egat bo'ylab yo'nalib, yirtiq teshik orqali kalladan chiqqach simpatik nerv bilan qo'shilib qanotsimon kanal nervini hosil qiladi va qanot-tanglay tuguni hujayralarida tugaydi.

Qanot-tanglay tuguni (**ganglion pterygopalatinum**) noto'g'ri shaklda o'lchamlari 4-5 mm bo'lib, qanot-tanglay chuqurchasida yuqorigi jag' nervi tagida yotadi. Tugun hujayralaridan boshlangan postganglionar tolalar ko'z yoshi bezi, burun bo'shlig'i, tanglay va halqum shilliq pardasi bezlarini innervatsiya qiladi. Preganglionar tolalarning boshqa qismi nog'ora tori (**chorda tympani**) tarkibida kalladan tosh-nog'ora tirqishi orqali o'tib, til nervi tarkibida jag' osti va til osti tugunlariga boradi.

Jag' osti tuguni (**ganglion submandibulare**) o'lchamlari 3-3,5 mm noto'g'ri shaklda bo'lib, jag' osti bezining ichki tomonida yotadi.

Til osti tuguni (**ganglion sublinguale**) doimiy bo'lmay, til osti bezining tashqi yuzasida yotadi va jag' osti tugunidan kichik. Bu tugun hujayralaridan boshlangan postganglionar tolalar jag' osti va til osti bezlarini innervatsiya qiladi.

3. Til-yutqin nervining parasimpatik qismi pastki so'lak ajratuvchi o'zak, quloq tuguni va ularda joylashgan hujayra o'simtalaridan iborat. Til-yutqin nervi tarkibida yo'nalgan pastki so'lak ajratuvchi o'zakning preganglionar tolalari til-yutqin nervi tarkibida bo'yinturuq teshigi orqali kalla bo'shlig'dan chiqadi. Bu teshikning pastki chekkasida parasimpatik tugun oldi tolalari nog'ora nervi (**n. tympanicus**) tarkibida nog'ora bo'shlig'iga kiradi. Keyin bu tolalar nog'ora bo'shlig'idan kichik tosh nervi tirqishi orqali kichik tosh nervi (**n. petrosus minor**) bo'lib, kalla ichiga chiqadi. Chakka suyagi piramidasidagi o'z nomidagi egatda yo'nalib, kalladan ponasimon-tosh tirqishi orqali chiqadi va quloq tuguniga qo'shiladi.

Quloq tuguni (**ganglion oticum**) 3-4 mm kattalikda, yumaloq shaklda bo'lib, cho'zinchoq teshik tagida joylashgan. Bu tugunning hujayralaridan boshlangan postganglionar tolalar quloq-chakka nervi tarkibida quloq oldi beziga boradi.

4. Adashgan nervning parasimpatik qismi nervning dorzal o'zagi, a'zolar devorida joylashgan ko'p sonli nerv tugunlari va ularning o'simtalaridan iborat. Adashgan nerv tarkibida yo'nalgan dorzal o'zakning preganglionar tolalari a'zolar yonida va devori ichida joylashgan (intramural) vegetativ tugunlariga boradi. Bu tugunlarda joylashgan hujayra aksonlari postganglionar

tolalarni hosil qilib, ichki a'zolarning silliq mushaklari va bezlari faoliyatini innervatsiya qiladi.

5. Parasimpatik nerv tizimining dumg'aza qismi orqa miyaning II-IV dumg'aza segmentlari sohasidagi oraliq medial o'zaklar, chanoq parasimpatik tugunlari va ularning o'siqlaridan iborat. Dumg'aza parasimpatik o'zaklari hujayralarining o'simalari dumg'aza nervlarining oldingi ildizlari tarkibida dumg'aza suyagi chanoq teshiklari orqali chiqqach, undan ajralib chanoq ichki a'zo nervlarini (**nn. splanchnici pelvini**) hosil qiladi. Bu nervlar pastki qorin osti chigaliga qo'shiladi va uning shoxlari tarkibida siydik - tanosil a'zolari, yo'g'on ichakning chap bukilmasidan pastki qismi devoridagi va a'zolar yonidagi tugunlarda tugaydi. Bu tugun hujayralari aksonlari postganglionar tolalarni hosil qilib, a'zolarning silliq mushaklari va bezlarni innervatsiya qiladi.

Qorin va chanoq bo'shlig'i vegetativ chigallari

Qorin va chanoq bo'shlig'ida nerv tolalarining o'zaro birikishidan hosil bo'lgan va tarkibida nerv tugunlari bo'lgan turli kattalikdagi nerv chigallari joylashadi. Bu chigallar tugunlarida ikkinchi neyron hujayralari tanalari joylashgan bo'lib, ularning o'simalari ichki a'zolar va qon tomirlarga borib ularni innervatsiya qiladi. Vegetativ chigallarning postganglionar tolalari ko'proq qon tomirlar atrofida chigal hosil qilib yo'naladi. Qorin bo'shlig'idagi vegetativ chigallarning eng kattasi qorin aortasi atrofida joylashgan va uning tarmoqlariga davom etgan qorin aortasi chigali (**plexus aorticus abdominalis**).

Qorin aortasi chigali qismlaridan asosiysi qorin chigali yoki quyosh chigalidir (**plexus coeliacus**). U qorin aortasining oldingi yuzasida qorin o'zani atrofida joylashgan ko'p sonli nerv va yirik tugunlardan iborat. Qorin chigali tarkibiga qorin poyasining o'ng va chap tomonida yotgan juft yarimoysimon qorin tuguni (**ganglia coeliaca**), buyrak arteriyasining aortadan boshlangan joyida yotgan juft aorta-buyrak tuguni (**ganglia aortarenalis**) va ustki ichaktutqich arteriyasining boshlanish joyida yotgan toq ustki ichaktutqich tuguni (**ganglion mesentericum superior**) kiradi. Qorin chigaliga simpatik poyadan chiquvchi katta, kichik ichki a'zolar nervlari va bel ichki a'zo nervlari qo'shiladi. Bundan tashqari, qorin chigaliga o'ng diafragma nervining sezuvchi va o'ng adashgan nervning parasimpatik qismining preganglionar tolalari kelib uzilmasdan o'tib ketadi. Qorin chigali tugunlaridan boshlangan postganglionar simpatik tolalar va preganglionar parasimpatik tolalar qon tomir bilan birga a'zolariga yo'naladi. Ular qon tomirlar atrofida periarterial vegetativ chigallar hosil qilib, qorin chigali tugunlaridan bir necha guruh shoxlar chiqadi. Juft qorin tugunlaridan:

1. Pastki diafragma arteriyalari atrofida vegetativ chigal hosil qilib yo'naluvchi shoxlar diafragmani qoplovchi qorinparda va uning qontomirlarini simpatik innervatsiya qiladi.

2. Qorin o‘zani tarmoqlari atrofida yo‘nalib taloq, jigar, me‘da va me‘da osti bezi chigallarini hosil qilgan shoxlari tarkibida o‘ng diafragma nervining sezuvchi tarmoqlari ham bo‘ladi.

3. Qorin tugunlarining tashqi tomonidan chiqqan shoxlar juft buyrak usti bezi chigalini hosil qilib buyrak usti beziga yo‘naladi. Bu shoxlar tarkibida buyrak usti bezining mag‘iz qismiga boruvchi preganglionar tolalar bor. Qorin va aorta-buyrak tugunlaridan chiqib, buyrak arteriyasi atrofida buyrak chigalini hosil qilgan shoxlar buyrak va siydik yo‘lini innervatsiya qiladi.

Yuqori ichak tutqich tuguni hamda aorta chigali shoxlari ustki ichak tutqich arteriyasi atrofida ustki ichak tutqich chigalini hosil qiladi. Uning ichak arteriyalari bo‘ylab yo‘nalgan shoxlari ingichka, ko‘richak, ko‘tariluvchi va ko‘ndalang chamber ichaklarni innervatsiya qiladi.

Aorta chigali tarmoqlari jinsiy bezlar qon tomirlari atrofida chigallar hosil qilib yo‘nalib, jinsiy bezlarga boradi.

Pastki ichak tutqich chigali o‘z nomidagi arteriya va uning tarmoqlari bo‘ylab pastga tushuvchi chamber, sigmasimon va to‘g‘ri ichakning yuqori qismini innervatsiya qiladi.

Ustki qorin osti chigali (**plexus hypogastricus superior**) nerv tolalari va tugunlaridan tashkil topgan bo‘lib, oxirgi bel umurtqasi oldida joylashgan. Uning tarkibiga simpatik poyaning pastki bel va dumg‘aza qismi tugunlaridan chiqqan shoxlar ham qo‘shiladi. Bu chigal pastga tomon ikkiga bo‘linib, to‘g‘ri ichakning yon tomonida joylashgan pastki qorin osti chigalini (**plexus hypogastricus inferior**) hosil qiladi. Bu chigalga dumg‘aza tugunlaridan keluvchi dumg‘aza ichki a‘zolar nervi qo‘shiladi. Bu chigal ichki yonbosh arteriyasi tarmoqlari va a‘zolar atrofida chigallar hosil qiladi. Pastki qorin osti chigali tarkibiga parasimpatik qismning dumg‘aza markazidan chiquvchi chanoq ichki a‘zolar nervini hosil qiluvchi preganglionar tolalar ham kiradi. Bu tolalar yo‘g‘on ichakning chap qismini va siydik-tanosil a‘zolarini parasimpatik innervatsiya qiladi.

SEZGI A'ZOLARI

Umumiy ma'lumotlar

Sezgi a'zolari organizmning tashqi muhit bilan aloqasini bog'lovchi murakkab tuzilishga ega hosilalardir. Ular tashqi ta'sir energiyasini qabul qilib, uni nerv impulsiga aylantirib, miyaga yetkazib beruvchi anatomik tuzilmalardan iborat. Sezgi a'zolariga tushayotgan tashqi muhitning turli ta'siri natijasi miya yarimsharlari po'stlog'i ishtirokida dunyoni sezishning turli: sezish, qabul qilish va faraz qilish shakllarida paydo bo'ladi. Har turli tashqi ta'sir teri, ko'rish, eshitish, hidlov va tam bilish a'zolari bilan qabul qilinadi. Sezgi a'zolari vositasida odam tashqi muhitni sezadi, unga moslashadi va uning ta'siriga ma'lum bir harakat bilan javob beradi. Ba'zi bir tashqi ta'sir buyumga bevosita tekkan vaqtda seziladi (kontakt sezgi): bunga teri sezgisi (og'riq, harorat), tilning shilliq pardasidagi so'rg'ichlar ovqatni mazasini bilishi misol bo'ladi. Boshqa bir ta'sirlar uzoqdan seziladi (distant sezgi): ko'rish a'zosi nurni, eshitish a'zosi tovushni, hidlov a'zosi turli hidlarni. Sezgi a'zolari faqat tashqi ta'sirlarni qabul qiladi. Bu ta'sirlarning tahlili esa bosh miya po'stlog'ida bo'lib, bu yerga ta'sirot nervlar orqali boradi. Ta'sirlarni qabul qilish, o'tkazish va tahlil qilishda ishtirok etadigan elementlar yig'indisini sezgi a'zolarini I.P. Pavlov analizator deb ataydi. Analizator tashqi muhitning murakkab ta'sirini alohida elementlarga ajratadi. Analizator uch qismdan iborat: 1. Periferik qism – retseptor, kimyoviy va fizik ta'sir energiyasini qabul qilib, nerv qo'zg'alishiga aylantirib beradi. 2. O'tkazuvchi qism – konduktor, qo'zg'alishni retseptordan po'stloq osti markazlari, keyin esa yarimsharlar po'stlog'iga o'tkazadi. 3. Analizatorning po'stloq markazida kelayotgan qo'zg'alishlar tahlil qilinadi va boshqa markazlar bilan aloqalar paydo bo'ladi. Markaz qancha yuqori joylashsa, qo'zg'alishlar shuncha nozik tahlil qilinib ma'lum bir sezgi paydo bo'ladi.

Sezgilar ikki guruhga bo'linadi: 1. Atrof muhitdagi hodisalar va predmetlarning xususiyatlarini sezish (og'riq, bosim va harorat sezgisi, eshitish, ko'rish, tam bilish, hid bilish sezgisi). 2. Tananing ayrim qismlari harakati va ichki a'zolar holatini sezish (harakat sezgisi, tana muvozanati sezgisi, a'zolar va to'qimalar sezgisi). Shularga asosan sezgi a'zolari ikki guruhga bo'linadi.

1. Tashqi sezgi a'zolari impulsni ekstraretseptorlardan qabul qiladi. Ular beshta: teri sezgisi, eshitish, ko'rish, ta'm bilish va hid bilish a'zolari.

2. Ichki sezgi a'zolari: a) impulsni propriotseptiv sohadan: mushaklar, bo'g'imlar va muvozanat a'zosi (ichki quloq) propriotseptorlaridan qabul qiluvchi. b) Intratseptiv soha ichki a'zolar va qon tomirlardagi

interoretseptorlardan qabul qiladi. Ichki a'zoldan keluvchi impulslar mo'tadil holatda sezilmaydi. Ular ma'lum bir kasalliklarda og'riq shaklida bilinadi.

Ko'rish a'zosi

Ko'rish a'zosi (organon visus) odam hayotida uni tashqi muhit bilan aloqasida katta ahamiyatga ega. Ko'rish a'zosi ko'z kosasida joylashgan bo'lib, ko'z va ko'zning yordamchi a'zolaridan iborat.

Ko'rish a'zosining taraqqiyoti

Odamda ko'z olmasi bir nechta manbadan: yorug'lik sezuvchi to'rt parda miya pufagining yon devoridan, ko'z gavhari -ektodermadan, tomirli va fibroz pardalar - mezenximadan taraqqiy etadi.

Homila taraqqiyotining 2 oyi boshlarida birinchi miya pufagining yon devorida bir juft o'simta ko'z pufagi paydo bo'ladi. Uning uchi kengayib, ektodermaga qarab o'sadi. Miyaga qo'shilgan oyoqlari torayib ko'ruv nervini hosil qiladi. Taraqqiyotning keyingi oylarida ko'z pufagining oldingi devori ichkariga botib kirib, ikki qavatli ko'z jomini hosil qiladi. Jomning tashqi devori keyinchalik to'rt pardaning tashqi pigmentli qismiga, ichki devori esa yorug'lik sezuvchi qismiga aylanadi. Shu davrda ko'z jomi oldida turgan ektoderma avval qalinlashadi, keyin unda gavhar chuqurchasi paydo bo'lib, gavhar pufagiga aylanadi.

Homila hayotining 2 oyida ko'z jomi ichiga mezenxima hujayralari o'sib kirib, ko'z jomining ichki tomonida tomirli pardani, tashqi tomonida esa fibroz pardani va qon tomirlar to'rtini hosil qiladi. Fibroz pardaning oldingi qismi rangsizlanib, shox pardaga aylanadi. Homila hayotining 3 oyida ustki va pastki qovoqlar ektoderma burmalari holida paydo bo'ladi. Ko'zning biriktiruvchi to'rtqimali pardasi (konyunktiva) epiteliyasi ham ektodermadan taraqqiy etadi. Ko'z yoshi bezi kon'yunktiva epiteliyasining o'simtalaridan homila hayotining 3 oyida qovoqlarning tashqi qismida taraqqiy etadi.

Ko'z

Ko'z (**oculus**, grekcha **ophthalmos**) ko'z olmasi va ko'ruv nervidan iborat.

Ko'z olmasi (**bulbus oculi**) yumaloq shaklga (131-rasm) ega bo'lib, unda oldingi qutb (**polus anterior**) va orqa qutb (**polus posterior**) tafovut qilinadi. Oldingi qutb shox pardaning eng chiqqan joyiga to'g'ri kelsa, orqa qutbi ko'ruv nervining chiqish sohasidan lateralroq joylashgan. Shu ikki nuqtani birlashtirgan chiziq ko'zning tashqi o'qi (**axis bulbi externus**) deb atalib, uzunligi 24 mm. Ko'z olmasining ichki o'qi (**axis bulbi internus**) shox pardaning orqa yuzasidan to'rt pardagacha bo'lib, uzunligi 21,75 mm. Ko'z olmasining vertikal o'lchami 23,5 mm, ko'ndalang 23,8 mm. Ko'zning oldingi qutbi bilan to'rt pardaning

markaziy chuqurchasini bog'lovchi chiziq ko'zning ko'ruv o'qi (**axis opticus**) deb ataladi. Ko'z olmasi ko'zning ichki muhiti (oldingi va orqa kameralar suyuqligi, ko'z gavhari, shishasimon tana) va uni qoplagan uch qavat pardadan iborat.

Tashqi fibroz parda (**tunica fibrosa bulbi**) himoya vazifasini bajaradi. U ikki: oldingi shox va orqadagi oqsil pardadan iborat. Ularning o'rtasida uncha chuqur bo'lmagan aylanma egat (**sulcus sclerae**) bor.

Shox parda (**cornea**) tiniq bo'lib, soat oynasiga o'xshash ko'rinishga ega. Uning diametri 12 mm, qalinligi 1 mm. Shox pardada oldingi yuza (**facies anterior**) va orqa yuza (**facies posterior**) tafovut qilinadi.

Uning oqliq pardaga qaragan chekkasi **limbus corneae** deyiladi.

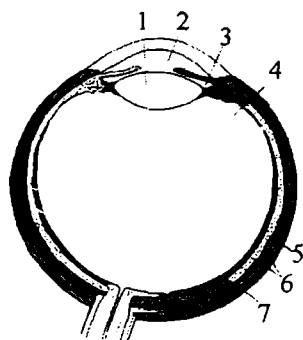
Oqliq parda (**sclera**) pishiq tolali biriktiruvchi to'qimadan iborat. Uning orqa tomonida ko'ruv nervi tolalari chiqadigan teshiklar bor. Oqliq parda bilan shox parda chegarasida vena qoni bilan to'lgan tor aylanma kanal vena sinusi (**sinus venosus sclerae**) (shlem kanali) bor.

O'rta tomirli parda (**tunica vasculosa bulbi**) qon tomirlarga va pigmentga boy. U bevosita oqliq parda ostida joylashib, ko'ruv nervi chiqadigan sohada unga birikib ketadi. Tomirli parda uch qismdan: xususiy tomirli parda, ki prikli tana va rangdor pardadan iborat.

Xususiy tomirli parda (**chorioidea**) orqa katta sohani tashkil qiladi. U bilan oqliq parda o'rtasida bo'shliq (**spatium perichoroidale**) bor.

Ki prikli tana (**corpus ciliare**) tomirli pardaning qalinlashgan qismi bo'lib, shox pardani skleraga o'tish sohasida aylana shaklida joylashgan. Uning orqa qismi ki prikli aylana- **orbiculus ciliaris** xususiy tomirli pardaga o'tib ketadi. Ki prikli tananing oldingi qismi 70 yaqin radiar yo'nalgan uzunligi 3 mm bo'lgan ki prikli o'simtalar (**processus ciliares**) hosil qiladi. Ki prikli tana ichida tolalari meridional, radiar, bo'ylama va aylanma yo'nalishdagi silliq mushak tolalaridan iborat ki prikli mushak (**m. ciliaris**) joylashgan. Bu mushak qisqarganida ko'zni akkomodatsiya (**accomodatio oculi**) qiladi.

Rangdor parda (**iris**) tomirli pardani oldingi qismi. U qalinligi 0,4 mm bo'lgan aylana shakliga ega bo'lib, o'rtasida ko'z qorachig'i (**pupilla**) bor. Rangdor pardaning tashqi qorachiqqa (**margo pupillaris**) va ki prikli tanaga qaragan (**margo ciliaris**) chekkalari bor. Rangdor pardani oldingi yuzasi (**facies anterior**) shox pardaga qaragan bo'lib, undan ko'z olmasining oldingi kamerasi (**camera anterior bulbi**) bilan ajrab turadi. Uning orqa yuzasi (**facies posterior**) esa ko'z gavhariga qaragan, undan ko'z olmasining orqa kamerasi (**camera posterior bulbi**) bilan ajralgan. Rangdor pardada pigment bo'lib, ko'zning rangi uning miqdoriga bog'liq,

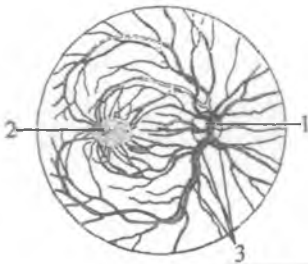


131-**pacm.** Ko'z olmasini gorizontol kesmasi. 1-lens; 2-camera anterior bulbi; 3-camera posterior bulbi; 4-corpor vitreum; 5-tunica fibrosa bulbi; 6-tunica vasculosa bulbi; 7-retina.

agar pigment ko'p bo'lsa, rangi qoramtir, kamroq bo'lsa, zangori, pigment bo'lmasa, qizil rangda bo'ladi. Rangdor parda ichida qorachiq atrofini halqa shaklida o'ragan, qorachiqni toraytiruvchi (**m. spincter pupillae**) va radiar joylashgan qorachiqni kengaytiruvchi mushak (**m. dilatator pupillae**) bor. Rangdor parda bilan shox parda orasidagi burchakda bo'shliq (**spatia angula iridocornealis**) bor.

Ichki to'r parda (**retina**) tomirli pardani ichki tomoniga ko'ruv nervi chiqadigan joydan to qorachiq chekkasigacha yopishib turadi. To'r pardada tashqi pigmentli qavat (**stratum pigmentosum**) va ichki murakkab tuzilgan nur sezuvchi qavat (**stratum neurosum**) tafovut qilinadi. Nur sezish faoliyatiga qarab orqa katta nur sezuvchi hujayralar (tayoqchalar va kolbachalar) joylashgan ko'ruv qismi (**pars optica retinae**) va oldingi kichik ko'ruv hujayralari bo'lmagan ko'r qismiga (**pars caeca retinae**) bo'linadi. Bu qismlarning bir-biriga o'tish joyi xususiy tomirli pardani kiprikli tanaga o'tish sohasiga (**ora serrata**) to'g'ri keladi. To'r pardaning orqa qismiga ko'z olmasining tubiga oftalmoskop bilan qaraganda (132-rasm) ko'ruv nervi diski (**discus nervi optici**), uning markazda esa to'r pardaga kirayotgan to'r pardaning markaziy arteriyasi (**a. centralis retinae**) ko'rinadi. Ko'ruv nervi diskidan tashqiroqda orqa qutb sohasida sariq dog' (**macula lutea**) va uning markaziy chuqurchasi (**fovea centralis**) ko'rinadi. Markaziy chuqurchada faqat kolbachalar to'plangan bo'lib, eng yaxshi ko'rish sohasi hisoblanadi.

Yangi tug'ilgan chaqaloqda ko'z olmasi nisbatan katta bo'lib, bo'ylama o'lchami 17,5 mm, ko'ndalang o'lchami esa 16,7 mm bo'ladi. U bola hayotining birinchi yilida tez o'sadi. Ko'z o'lchamlari hayot davomida 50% o'ssa, og'irligi 5 yoshda 70%, 20-25 yoshda esa 3 marta kattalashadi. Shox parda yangi tug'ilgan chaqaloqda nisbatan keng va yassi bo'lib, egriligi hayot davomida o'zgaraydi. U oqliq pardadan aniq ajralgan. Oqliq parda yangi tug'ilgan chaqaloqda yupqa bo'lib, undan tomirli parda havorang soya berib, ko'rinib turadi. Tomirli pardada rangli modda kam bo'lib, yangi tug'ilgan chaqaloqning ko'zi kulrang yoki zangori rangda bo'ladi. Doimiy rang 2 yoshlarda paydo bo'ladi. Qorachiq mushaklari yaxshi taraqqiy etmagani uchun



132-**pacm.** Ko'z tubini oftalmoskonda ko'rinishi. 1-ko'ruv nervi; 2-macula; 3-to'r parda qon tomirlari.

u tor (1,5-2 mm) bo'ladi. Bola 5-6 yoshlarga to'lganida qorachiq kengayadi, keyinchalik esatorayaboradi. Kiprikli tana yangi tug'ilgan chaqaloqda kam taraqqiy etgan bo'ladi. Unda biriktiruvchi to'qima kam bo'lib, o'simtalarini ingichka. Kiprikli mushak yupqa va qisqa bo'ladi. Yangi tug'ilgan chaqaloqda to'r parda nisbatan yupqa va pigment hujayralari kam. Unda to'r pardaning markaziy chuqurchasidan tashqari qismlari rivojlanishi tugallanmagan bo'lib, markaziy chuqurcha taraqqiyoti bola hayotining 6 oylarida tugaydi.

Ko'zning nur sindiruvchi apparati

Ko'zning nur sindiruvchi apparati tarkibiga shox parda, ko'z gavhari va shishasimon tana kiradi.

Ko'z gavhari (**lens**) ikki tomoni qavariq linzaga o'xshaydi va kuchli nur sindirish qobiliyatiga ega. Uning oldingi yuzasi (**facies anterior**) va oldingi qutbi (**polus anterior**) ko'z olmasining orqa kamerasiga qaragan. Orqa yuzasi (**facies posterior**) qavariqroq bo'lib, orqa qutb (**polus posterior**) bilan shishasimon tanaga tegib turadi. Gavharning qutblarini qo'shib turuvchi uzunligi 4 mm bo'lgan shartli chiziq gavhar o'qi (**axis lentis**), uning oldingi va orqa yuzalari qo'shilgan chekkasi gavhar ekvatori (**equator lentis**) deyiladi. Gavhar moddasi rangsiz, qattiq, qon tomir va nervlari bo'lmaydi. Uning xususiy to'qimasi **substantia lentis** deyiladi. Gavharning ichki qismi - gavhar o'zagi (**nucleus lentis**), periferik - po'stloq qismiga (**cortex lentis**) nisbatan qattiq. Ko'z gavhari tashqi tomondan tiniq, elastik xalta (**capsula lentis**) bilan qoplangan bo'lib, gavharning oldingi va orqa yuzalaridan boshlanuvchi sinnon boylamlari vositasidaki prikli tanaga birikadi. Gavharning kiprikli tanabilan birikish qirrasiga **zonulla ciliaris** deyiladi. Ki prikli mushak qisqarganida xususiy tomirli parda oldinga suriladi va ki prikli tana gavharning ekvatoriga yaqinlashadi, tsinnon boylami bo'shshib, gavharning oldingi-orqa o'lchami kattalashadi. Uning qavariqligi oshib, nur sindirish qobiliyati ortadi. Ki prikli mushak bo'shshganida ki prikli tana gavhar ekvatoridan uzoqlashadi, sinnon boylami taranglashib, gavhar yassilashadi va uning nur sindirish qobiliyati kamayadi.

Shishasimon tana (**corpus vitreum**) gavharning orqa tomonida joylashadi. U tiniq, qon tomirlar va nervlari yo'q quyuk massadan iborat. Tahsqi tomondan tiniq parda (**membrana vitrea**) o'ralib, asosiy modda (**stroma vitreum**) va tiniq suyuqlikdan (**humor vitreus**) iborat. Ko'z gavhari botib turgan joyda chuqurcha (**fossa hyoloidea**) bor. Uning nur sindirish qobiliyati ko'z olmasi kameralari suyuqligi ko'rsatkichiga yaqin.

Ko'z olmasida shox parda bilan rangdor parda o'rtasida ko'z olmasining oldingi, rangdor parda bilan gavhar o'rtasida ko'z olmasining orqa kameralari mavjud bo'lib, ularda joylashgan kamera suyuqligi (**humor aquosus**) ham nur sindiruvchi apparat tarkibiga kiradi. Shox va rangdor pardalarni o'zaro birikkan joyda oldingi kamera taroqsimon boylam (**lig. pectinatum iridis**) bilan chegaralangan. Uning tolalari orasida yassi hujayralar bilan chegaralangan (**fontanov**) bo'shliq (**spatia anguli iridocorneales**) bo'lib, u orqali suyuqlik oldingi kameradan shlem kanaliga, u yerdan oldingi kiprikli venalarga oqadi. Oldingi va orqa kameralar o'zaro qorachiq teshigi orqali qo'shiladi. Orqa kamera ki prikli belbog' (sinnon boylami) tolalari orasidagi petit kanali bilan qo'shilgan. Bu bo'shliq (**spatia zonularia**) ko'z gavhari atrofida halqa shaklida yotadi.

Yangi tug'ilgan chaqaloq ko'z gavhari shar shaklida bo'lib, uning oldingi va orqa egriliklarining qalinligi bir xil bo'lib, elastik bo'lmay, qattiq o'zagi

bo'lmaydi. Gavhar xaltasi va sinnon boylami yupqa bo'ladi. Ko'z gavhari bola hayotining birinchi yilida tez o'sadi.

Ko'z olmasi va uning hosil qiluvchi qismlari bola hayotining birinchi yilida tez o'sib, keyin sekinlashadi.

Ko'zning yordamchi apparati

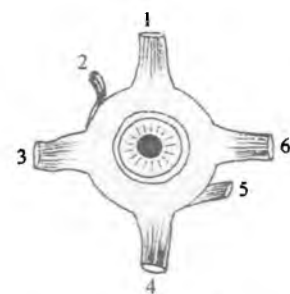
Ko'zning yordamchi apparatiga ko'z olmasi mushaklari, qovoqlar, konyunktiva, ko'z yoshi apparati kiradi.

Ko'z olmasining harakati (133-rasm) to'rtta to'g'ri va ikkita qiyshiq mushaklar vositasida bajariladi. Ular ko'ndalang targ'il mushaklar turkumiga kirib, beshtasi (pastki qiyshiq mushakdan boshqa) ko'z kosasi tubida, ko'ruv kanali atrofidagi suyak va suyak pardaga mustahkamlangan umumiy pay halqadan (**annulus tendineus communis**) boshlanadi. Bu umumiy pay halqadan ustki qovoqni ko'taruvchi mushak (**m.levator palpebrae superioris**) ham boshlanadi. Ko'z olmasining yuqorigi, pastki, tashqi va ichki to'g'ri mushaklari (**m. recti superior, inferior, lateralis et medialis**) ko'z kosasi devorlari bo'ylab yo'naladi va qisqa pay vositasida shox pardaning chekkasidan 5-8 mm orqaroqda skleraga birikadi. Ko'z olmasining to'g'ri mushaklari qisqarganida ko'z olmasini o'z tomoniga tortadi va qorachiqni o'sha tomonga qaratadi. Ustki qiyshiq mushak (**m. obliquus superior**) ustki va ichki to'g'ri mushaklar o'rtasida yo'nalib, ingichka pay bilan g'altak ustidan aylanib o'tib, ko'z olmasining ustki tashqi yuzasiga ekvatorning orqasiga birikadi. Pastki qiyshiq mushak (**m. obliquus inferior**) ustki jag' suyagining ko'z kosasi yuzasidan burun - ko'z yoshi kanali teshigi yonidan boshlanadi. U ko'z olmasining ostki to'g'ri mushagi o'rtasidan yuqoriga va orqaga qiyshiq yo'nalib ko'z olmasini tashqi yuzasiga ekvatorning orqasida birikadi. Ustki qiyshiq mushak ko'z olmasini va qorachiqni pastga va tashqi tomonga bursa, pastki mushak yuqoriga va tashqi tomonga buradi.

Yangi tug'ilgan chaqaloqda ko'z olmasi mushaklari pay qismidan tashqari yaxshi rivojlangan bo'ladi. Shuning uchun ularda ko'zning harakati bo'lib, ammo ularning muvofiqlashgan harakati bola 2 oylik bo'lganida boshlanadi. Yangi tug'ilgan chaqaloqda fiziologik qiyshiq ko'zlik bo'lib, birinchi oynning oxirida o'tib ketadi.

Ko'z kosasi ichki tomondan suyak parda (**periorbita**) bilan qoplangan. U ko'ruv nervi kanali va ko'z kosasining ustki yorig'i sohasida bosh miyaning qittiq pardasiga birikkan.

Ko'z olmasini tashqi tomondan sklera bilan bo'sh birikkan ko'z olmasi qini (**vagina bulbi**) yoki tenon xaltasi o'ragan. Sklera bilan tenon xaltasi o'rtasida episkleral bo'shliq (**spatium episclerale**) bor. Ko'z olmasining qini bilan



133-rasm. Ko'z olmasi mushaklarining birikishi. 1-m. rectus superior; 2-m. obliquus superior; 3-m. rectus medialis; 4-m. rectus inferior; 5-m. obliquus inferior; 6-m. rectus lateralis;

ko'z kosasini qoplagan suyak parda o'rtasidagi bo'shliq ko'z kosasining yog' tanachasi (**corpus adiposum orbitae**) bilan to'lib turadi. Bu tanacha ko'z olmasi uchun elastik yostiqlik vazifasini bajaradi.

Yangi tug'ilgan va emizikli bolalarda ko'z olmasi qini yupqa, ko'z kosasining yog' tanachasi kam taraqqiy etgan bo'ladi.

Ustki va pastki qovoqlar (**palpebra superior et inferior**) ko'z olmasini old tomondan qoplab turgan teri burmalaridir. Ular yopilgan vaqtda ko'z olmasini himoya qiladi. Ustki qovoqni peshona bilan chegarasida ko'ndalang bolish shaklidagi tuklar bilan qoplangan qosh (**supercilium**) joylashgan. Qovoqlarning oldingi yuzasi (**facies anterior palpebrae**) qavariqlik bo'lib, terisi yupqa va nozik. Ko'z olmasiga qaragan orqa yuzasi (**facies posterior palpebrae**) botiqlik bo'lib, konyunktiva (**tunica conjunctiva**) bilan qoplangan. Ularning oldingi chekkasida 2-3 qator kipriklar (**cilia**) joylashadi. Orqa chekkasiga yaqin joyda meybomiy bezlarining teshiklari ochiladi. Ustki va pastki qovoqlarning ichida zichligi tog'aynikiga o'xshagan biriktiruvchi to'qimali qatlam ustki va pastki qovoqlar tog'ayi (**tarsus superior et inferior**), ko'z kosasining aylanma mushagi, qontomirlar va yuqori qovoqni ko'taruvchi mushak tutamlari yotadi. Ustki va pastki qovoqlarning chekkalari ko'ndalang ko'z tirqishini (**rima palpebrarum**) chegaralaydi. Ular ichki va tashqi tomonda birikib, qovoqlarning ichki (**commissura medialis palpebrarum**) va tashqi bitishmasini (**commissura lateralis palpebrarum**) hosil qiladi.

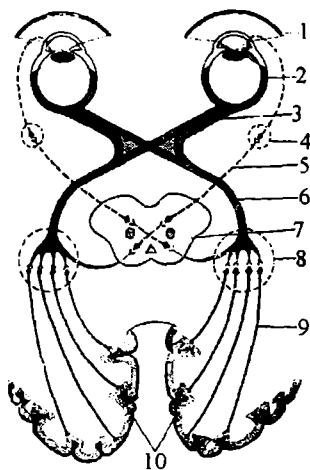
Yangi tug'ilgan chaqaloqning qovoq tog'aylari yaxshi rivojlangan bo'ladi. Uning balandligi katta odamnikining yarmiga teng bo'lib, 5 yoshda o'zining doimiy o'lchamini egallaydi. Qovoqning uzunligi esa 18-19 mm. Ki priklar ingichka va kattalarga nisbatan ko'p. Bola tug'ilganidan keyin uning qovoqlari yaxshi ochilib, yopilib turadi. Yangi tug'ilgan chaqaloqning ko'z tirqishi tor, ichki burchagi buralgan bo'ladi. Keyinchalik ko'z tirqishi tez kattalashadi.

Konyunktiva (**conjunctivae**) och pushti rangli biriktiruvchi to'qimadan iborat parda bo'lib, unda qovoqlarning ichidan qoplovchi (**tunica conjunctiva palpebrarum**) va ko'z olmasi kon'yunktivasi (**tunica conjunctiva bulbi**) tafovut qilinadi. Ularning biridan biriga o'tgan joyida botiqlik ustki va pastki konyunktiva gumbazlari (**fornix conjunctivae superior et inferior**) hosil bo'ladi. Ko'z olmasining oldidagi kon'yunktiva bilan chegaralangan bo'shliq, kon'yunktiva qopchasi (**saccus conjunctivae**) deb ataladi. U ko'z yumilganida yopiladi. Ko'zning tashqi burchagi (**angulus oculi lateralis**) o'tkir, ichki burchagi (**angulus oculi medialis**) esa yumaloqroq. U ko'zning ichki burchagidagi botiqlik ko'z yoshi ko'lini (**lacus lacrimalis**) chegaralab turadi. Shu yerda uncha katta bo'lmagan tepalik ko'z yoshi eti (**caruncula lacrimalis**) joylashgan. Ko'z yoshi ko'lidan tashqariroqda ustki va pastki qovoqlarning erkin chekkalarida ko'z yoshi so'rg'ichi (**papilla lacrimalis**) bo'lib, uning uchida ko'z yoshi teshiklari (**punctum lacrimale**) joylashgan.

Ko'z yoshi apparati (**apparatus lacrimalis**) ko'z yoshi bezi, uning konyunktiva qopchasiga ochiladigan chiqaruv naychalari va ko'z yoshi naylaridan iborat. Ko'z yoshi bezi (**glandula lacrimale**) murakkab alveolyar naysimon bez turkumiga kirib, ko'z kosasi ustki devorining tashqi burchagida yotadi. Yuqori qovoqni ko'taruvchi mushak payi bezni yuqori katta orbital qismi (**pars orbitalis**) va pastki kichik qovoq qismiga (**pars palpebralis**) bo'ladi. Uning 15 ga yaqin chiqaruv naychalari (**ductuli excretorii**) konyunktiva ustki gumbazining tashqi qismida konyunktiva qopchasiga ochiladi. Ko'z yoshi ko'z olmasining oldingi qismini yuvib, qovoqlar chekkasi bo'ylab ko'zning ichki burchagiga ko'z yoshi ko'liga tomon oqadi. Undan ustki va pastki ko'zyoshi naychalari (**canaliculi lacrimalis**) opqali ko'z yoshi qopchasiga (**saccus lacrimalis**) o'tadi. Ko'z yoshi qopchasi o'z nomidagi chuqurchada yotib, burun - ko'z yoshi nayi (**ductus nasolacrimalis**) orqali pastki burun yo'lining oldingi qismiga ochiladi.

Ko'z yoshi apparati bola tug'ilgan davrda rivojlanmagan bo'lib, ko'z yoshi bola 2 oylik bo'lganida chiqa boshlaydi. Bunga sabab bosh miya markazlarining yaxshi taraqqiy etmaganidir. Ko'z yoshi bezi kichik, chiqaruv naylari teshigi tor, devori qalin va biriktiruvchi to'qimasi ko'p bo'ladi. Burun-ko'z yoshi nayi keng va qisqa.

Ko'ruv o'tkazuv yo'li (**tractus opticus**) ko'ruv sezuvchi va ko'ruv reflektor yo'llarga bo'linadi.



134-rasm. Ko'ruv yo'lining chizmasi. 1-ko'rish maydoni; 2-to'r par-da; 3-ko'ruv nervi; 4-ki prikli tugun; 5-ko'ruv reflektor yo'lining V-neyroni; 6-ko'ruv trakti; 7-o'rta miya-ni-ning o'zaklari; 8-yostiqcha va lateral tizzasimon tana; 9-ko'ruv yo'lining IV neyroni; 10-ko'ruv markazi.

Ko'ruv sezuvchi yo'l to'rt neyrondan (134-rasm) iborat. Uning birinchi neyroni ko'z olmasi to'r pardasining tayoqchalar va kolbachalardan iborat. Ularda hosil bo'lgan nerv impulsi to'r pardadagi ko'ruv sezuvchi yo'lining ikkinchi neyroni bipolyar hujayralarga, ulardan esauchinchi neyronning ganglioz hujayralariga o'tadi. Ganglioz hujayralarning o'simtalari ko'ruv nervini hosil qiladi. Hosil bo'lgan ko'ruv nervi o'z nomidagi kanal orqali ko'z kosasidan kalla bo'shlig'iga kiradi. Kalla bo'shlig'ida turk egarining oldingi chekkasida nerv tolalari qisman kesishib, ko'ruv nervi kesishmasini (**chiasma opticum**) hosil qiladi. Kesishmada o'ng va chap ko'zning to'r pardasini ichki yarmidan kelayotgan tolalar ishtirok etadilar. Ko'zning to'r pardasini tashqi (chakka) qismidan kelayotgan tolalar esa o'z tomonida qoladi va kesishmada ishtirok etmaydi. Shuning uchun ko'ruv nervi kesishmasidan keyin hosil bo'lgan ko'ruv trakti tarkibida o'z

tomonidagi ko'zning tashqi qismi tolalari va qarama-qarshi tomonidagi ko'zning ichki qismi tolalari bo'ladi. Ko'ruv trakti po'stloq osti ko'ruv markazlari bo'lgan tashqi tizzasimon tana va ko'ruv bo'rtig'i yostiqchasida tugaydi. Po'stloq osti ko'ruv markazi hujayralari aksonlaridan hosil bo'lgan to'rtinchi neyron ichki kapsulaning orqa oyoqchalari orqali o'tib, bosh miya ensa bo'lagining medial yuzasida pix egati (**sulcus calcarinus**) sohasi po'stlog'ida joylashgan ko'ruv markazida tugaydi. To'r pardaga tushgan tasvir 0,05 sek davomida ko'ruv markaziga yetib boradi. Ko'ruv analizatorining po'stloq osti markazlari va ko'ruv trakti bir tomonlama jarohatlansa ko'rish faoliyati shu tomondagi ko'zning tashqi qismida, qarama-qarshi tomondagi ko'zning ichki qismida yo'qoladi. Agarda ko'ruv kesishmasi sohasida jarohatlansa, ikkala ko'zning ichki qismlarini ko'rish faoliyati yo'qoladi. Ko'ruv nervi sohasida jarohatlanish ro'y bersa, shu tomondagi ko'z to'liq ko'rmay qoladi.

Ko'ruv reflektor yo'li olti neyronidan iborat. Bu yo'lning birinchi neyroni tayoqchalar vakolbachalar, ikkinchi neyroni bipolyar hujayralar, uchinchi neyroni ganglioz hujayralar. Ganglioz hujayralarning aksonlari ko'ruv nervi tarkibida to'rt tepalikni ustki tepachalarida tugaydi. To'rt tepalik hujayralaridan boshlangan to'rtinchi neyron tolalari silviy suv yo'li ostida kesishib, Yakubovich o'zagida tugaydi. Bu o'zak hujayralari beshinchi neyronni hosil qiladi: uning tolalari ko'zni harakatlantiruvchi nerv tarkibida ko'z kosasida joylashgan kiprikli tugunda tugaydi. Bu tugun hujayralari oltinchi neyronni hosil qilib, uning tolalari qorachiqni toraytiruvchi mushakva kiprikli mushaklarda tugaydi. Bu yo'l qorachiqni yorug'likka to'g'ri va hamkor reaksiyasini ta'minlaydi. Bu yo'lning buzilishi qorachiqni kengayishiga olib keladi.

Dahliz-chig'anoq (eshituv va muvozanat) a'zosi

Dahliz-chig'anoq a'zosi (**organum vestibulocochleare**) tuzilishi va faoliyati jihatidan bir-biri bilan bog'langan uch qism: tashqi, o'rt va ichki quloqdan iborat. Tashqi quloqqa quloq suprasi va tashqi eshituv yo'li; o'rt va ichki quloqqa nog'ora bo'shlig'i, so'rg'ichsimon katakchalar va eshituv nayi kiradi. Ancha murakkab tuzilishga ega ichki quloq suyak va parda labirintdan iborat bo'lib, u eshituv (chig'anoq) va muvozanat (dahliz va yarimdoira kanallar) qismlariga bo'linadi. Tashqi va o'rt va ichki quloq vazifasiga ko'ra eshituv a'zosisiga tegishli.

Dahliz-chig'anoq a'zosining taraqqiyoti

Dahliz-chig'anoq a'zosi homila taraqqiyotida juda erta paydo bo'ladi. Parda labirintning kurtagi homila hayotining 3 haftasida nerv plastinkasining yon tomonida ektodermaning kengaymasi shaklida vujudga keladi. 4-haftada ektoderma plastinkasi bukilib eshituv chuqurchasini hosil qiladi. U esa eshituv pufagiga aylanib ektodermadan ajraydi va 6-haftada ichkariga botadi. Murakkab takomillashuv yo'li bilan pufakchadan uchta yarimdoira kanallar, bachadoncha

va qopcha hosil bo'ladi. Homila hayotining 3 oyida parda labirint, asosan, hosil bo'lgan bo'lib, ovoz qabul qiluvchi apparat - kortiev a'zo esa hosil bo'la boshlaydi. Oltinchi oyda esa uning tuzilishi murakkablashadi. Parda labirint taraqqiyoti bilan birga uni atrofida mezenxima to'planib, keyin tog'ayga aylanadi. Tog'ay va parda labirint o'rtasida suyuqlik bilan to'lgan perilimfa bo'shlig'i hosil bo'ladi. Keyinchalik tog'ay kapsula suyakka aylanadi. Ichki quloq taraqqiyoti bilan bir vaqtda tovush o'tkazuvchi apparat (o'rta quloq) ham hosil bo'ladi. Birinchi vistseral ravoqning distal qismidan nog'ora bo'shlig'i va eshituv nayi hosil bo'ladi. Eshituv suyakchalari I-II vistseral ravoqlarning tog'ay qismidan rivojlanadi. Quloq supراسi esa ektoderma egati atrofida joylashgan mezenxima orolchalaridan rivojlanadi.

Tashqi quloq

Tashqi quloq (**auris externa**) quloq supراسi va tashqi eshituv yo'lidani iborat. Quloq supراسi (**auricula**) elastik tog'ay moddasidan (**cartilago auriculare**) tuzilgan bo'lib, usti teri bilan qoplangan, murakkab shaklga ega. Uning pastki qismida tog'ay o'ruidagi yog' to'qimasi bo'lgan yumshoq qismi (**lobulus auriculae**) bor. Quloq supراسi tog'ayining erkin qirrasini buralib burma (**helix**) hosil qiladi. Uning oldingi qismi tashqi eshituv yo'li ustida burma oyoqchasi (**crus helix**) bo'lib tugaydi. Burmadan ichkariroqda unga parallel yo'nalishda qarshi burma (**antihelix**) yotadi. Ularning o'rtasida qayiqsimon chuqurcha (**scapha**) bor. Tashqi eshituv yo'lining oldida supacha (**tragus**) joylashgan. Qarshi burmaning pastki qismida supachaga qarama-qarshi qarshi supacha (**antitragus**) joylashgan. Orqa tomondan qarshi burma, old tomondan supachaning o'rtasida tashqi eshituv yo'lida davom etuvchi botiqlik - chig'anoq chuquri (**cavum conhae**) bor.

Tashqi eshituv yo'li (**meatus acusticus externus**) gorizontal sathda joylashib «S» shaklida bo'ladi. Uning tashqi tomoni ochiq bo'lib, ichkarida nog'ora parda vositasida o'rta quloqdan ajralib turadi. Tashqi eshituv yo'lining o'rta uzunligi 35 mm, kengligi boshlanish sohasida 9 mm, tog'ay qismini suyak qismiga o'tish joyidagi tor qismida 6 mm. Tashqi eshituv yo'lining tog'ay qismi quloq supراسining davomi bo'lib, uning uzunligini 1/3 qismini tashkil qiladi. Uning suyak qismi esa 2/3 qismini tashkil qilib, chakka suyagi piramidasi ichida joylashgan. Tashqi eshituv yo'li teri bilan qoplangan bo'lib, u yupqalashib, nog'ora pardaga o'tib ketadi. Eshituv yo'lining tog'ay qismi terisida alohida turdagi oltingugurtga boy modda ishlab chiqaruvchi seruminoz bezlar (**glandulae ceruminosae**) bor.

Nog'ora parda (**membrana tympani**) oval shaklidagi o'lchamlari 11x9 mm bo'lgan yupqa plastinkadan iborat. U tashqi eshituv yo'lining oxirida chakka suyagi nog'ora qismi egatida joylashib, tashqi eshituv yo'lini nog'ora bo'shlig'idan ajratib turadi. Uning pastki keng tarang qismi (**pars tensa**) va ustki 2 mm kenglikdagi chakka suyagining palla qismiga tegib turgan bo'sh qismi (**pars flacida**) tafovut qilinadi. Nog'ora pardaning o'rtasida bolg'achaning

dastasi birikishidan hosil bo'lgan botiqlik nog'ora parda kindigi (**umbo membrana tympani**) bor. Nog'ora parda tashqi eshituv yo'li pastki devoriga nisbatan 45-55° hosil qilib qiya joylashadi. Nog'ora pardaning tarang qismida fibroz qavat bo'lib, u tashqi tomondan teri, ichki tomondan shilliq parda bilan qoplangan. Bo'sh qismida esa fibroz qavat bo'lmay, faqat teri va shilliq pardadan iborat.

Yangi tug'ilgan chaqaloq quloq suprasi tog'ayi yumshoq, uni qoplagan teri yupqa bo'ladi. U aylana shaklida bo'lib, balandligi 34 mm bo'ladi. Quloq suprasining bo'lakchasi uncha katta emas. Quloq suprasi bola hayotining birinchi ikki yilida va 10 yoshdan keyin eniga nisbatan bo'yiga o'sadi. Tashqi eshituv yo'li yangi tug'ilgan chaqaloqda tor va uzun (15 mm), qiya joylashgan. Uning devorini halqasidan boshqa qismi tog'aydan iborat. Uni qoplagan teri yupqa va nozik. Bir yoshda tashqi eshituv yo'lining uzunligi 20 mm bo'lsa, 5 yoshda 22 mm bo'ladi. Nog'ora parda yangi tug'ilgan chaqaloqda nisbatan katta, uning balandligi 9 mm, kengligi 8 mm bo'ladi. Nog'ora parda uch yoshgacha gorizontal holatga yaqin eshituv yo'li ustki devoriga 170° burchak hosil qilib joylashadi. Tashqi eshituv yo'lining shakli va o'lchamlari o'zgarishi natijasida nog'ora pardaning joylashish burchagi 140°ga kamayadi. Yoshi bolada nog'ora pardaning rangi to'q kulrang bo'lib, kattalarga nisbatan birmuncha qalin bo'ladi.

O'rta quloq

O'rta quloq (**auris media**) tarkibiga nog'ora bo'shlig'i va eshituv (**evstaxiy**) nayi kiradi. Nog'ora bo'shlig'i (**cavum tympani**) chakka suyagi piramidasi ichida joylashgan, ichi shilliq parda bilan qoplangan, hajmi 1 sm³ ga teng havo bilan to'la bo'shliq. Uning oltita devori tafovut qilinadi: 1. Yuqorgi devori (**paries tegmentalis**) nog'ora bo'shlig'ini kalla bo'shlig'idan ajratib turuvchi yupqa suyak plastinkadan (**tegmen tympani**) iborat. 2. Pastki bo'yinturuq venasiga qaragan devori (**paries jugularis**) bo'yinturuq chuqurchasi sohasiga to'g'ri keladi. 3. Medial labirintga qaragan devori (**paries labyrinthicus**) nog'ora bo'shlig'ini suyak labirintdan ajratib turadi. Bu devor o'rtasida nog'ora bo'shlig'iga turtib chiqqan do'ng (**promontorium**) bor. Undan yuqoriroq va biroz orqaroqda dahlizga olib boruvchi oval teshik - dahliz oynasi (**fenestra vestibuli**) joylashgan bo'lib, uni uzangi asosi berkitib turadi. Do'ngdan orqada va pastroqda yumaloq teshik - chig'anoq oynasi (**fenestra cochleae**) bor. U nog'ora bo'shlig'ini nog'ora narvonidan ajratib turuvchi ikkilamchi nog'ora parda (**membrana tympani secundaria**) bilan qoplangan. 4. Orqa so'rg'ichsimon devorni (**paries mastoideus**) pastki qismida piramida tepaligi (**eminentia pyramidalis**) bo'lib, uning ichidan uzangi mushagi (**m. stapedius**) boshlanadi. Orqa devorning yuqori qismida nog'ora bo'shlig'i so'rg'ichsimon g'orga (**antrum mastoideum**) davom etadi. 5. Oldingi devor (**paries caroticus**) nog'ora bo'shlig'ini ichki uyqu arteriyasi kanalidan ajratib turadi. Bu devorning yuqori qismida eshituv nayini ichki teshigi bor.

6. Lateral devorni (**paries membranaceus**) nog'ora parda va chakka suyagining uni o'rgan qismi hosil qiladi.

Nog'ora bo'shlig'ida 3 eshituv suyakchalari, boylamlar va mushaklar joylashgan. Eshituv suyakchalari (**ossicula auditus**) (135-rasm) mayda suyakchalar bo'lib, o'zaro birikib, nog'ora pardadan oval teshikkacha tortilgan suyaklar zanjirini hosil qiladi.

Bolg'achada (**malleus**) boshcha (**caput mallei**), dasta (**manubrium mallei**) tashqi va oldingi o'simtalari (**processus lateralis et anterior**) tafovut qilinadi.

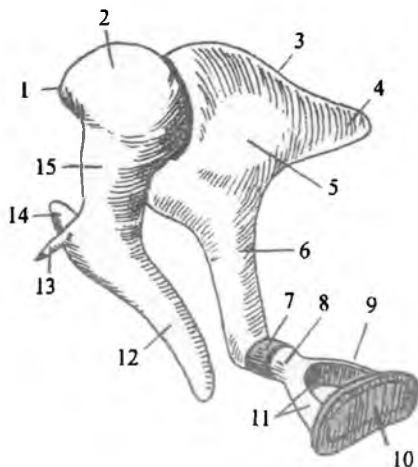
Sandonchada (**uncus**) bolg'achaning boshi bilan bo'g'im hosil qiladigan bo'g'im yuzasi bo'lgan tanasi (**corpus incidus**) va ikkita: qisqa va uzun oyoqchalari (**crus breve et longum**) tafovut qilinadi. Uchi kengaygan uzun oyoqchasini yasmiqsimon o'simta (**processus lenticularis**) deyilib, u uzangining boshchasi bilan birlashadi.

Uzangida (**stapes**) boshcha (**caput stapedis**), oldingi va orqa oyoqchalar (**crus anterior et crus posterior**) bor bo'lib, ular uzangi asosi (**basis stapedis**) vositasida birikkadi. Uzangining asosi oval teshikka uning aylanma boylami (**lig. annulare stapedis**) vositasida mustahkamlanadi. Bolg'achaning dastasi nog'ora pardaga birikadi. Uning boshchasi bilan sandonchani bo'g'im yuzasi o'rtasida sandoncha-bolg'acha bo'g'imi sandonchani yasmiqsimon o'simtasi bilan uzangini boshchasi o'rtasida **art. incudostapedia** hosil bo'ladi. Suyakchalar o'rtasidagi bo'g'im juda mayda boylamlar bilan mustahkamlanib,

nog'ora pardaning tebranishini oval teshikka o'tkazib beruvchi suyaklar zanjirini hosil qiladi. Suyaklar harakatini ikkita: nog'ora pardani taranglovchi mushak (**m. tensor tympani**) va uzangi mushagi (**m. stapedis**) boshqarib turadi.

Eshituv nayining (**tuba auditiva**) o'rtacha uzunligi 35 mm, kengligi 2 mm. U halqumdan nog'ora bo'shlig'iga havo o'tishini va nog'ora bo'shlig'i bosimini tashqi bosim bilan bir xil turishini ta'minlaydi. Eshituv nayi suyak (**pars ossea tubae auditivae**) va tog'ay (**pars cartilaginea tubae auditivae**) qismlardan iborat.

Bu qismlarning o'zaro qo'shilgan joyda eshituv nayi torayib **isthmus tubae auditivae** ni hosil qiladi. Suyak qismi nayning yuqori 1/3 qismini tashkil qilib, nog'ora bo'shlig'iga **ostium**



135-rasm. Eshituv suyakchalari. 1-malleus; 2-caput mallei; 3-uncus; 4-crus breve; 5-corpus incudis; 6-crus longum; 7- processus lenticularis; 8- caput stapedis; 9-stapes; 10-basis stapedis; 11-crus anterior et posterior; 12-manubrium mallei; 13-processus anterior mallei; 14-processus lateralis mallei; 15-collum mallei.

tympanicum tubae auditivae, pastki tog'ay qismi nayning 2/3 qismini tashkil qilib, halqumning burun qismiga **ostium pharyngeum tubae auditivae** bo'lib ochiladi. Nayning shilliq pardasi kiprikli epiteliy bilan qoplangan bo'lib, bo'ylama burmalar hosil qiladi. U limfoid to'qimaga boy bo'lib, nay bolishi oldida nay murtagini hosil qiladi.

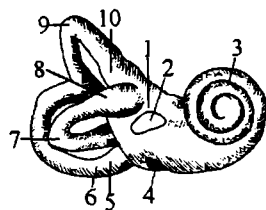
Yangi tug'ilgan chaqaloqda nog'ora bo'shlig'i shilliq osti qavati qalin bo'lgani uchun nisbatan kichik va qiya joylashgan. Bola tug'ilgan davrda u suyuqlik bilan to'la bo'lib, bola nafas olgan vaqtda eshituv nayi orqali halqumga siqib chiqarib yuboriladi. Nog'ora bo'shlig'ining devorlari, ayniqsa, yuqori qismi yupqa bo'ladi. Uning pastki devori biriktiruvchi to'qimadan iborat. Orqa devorida so'rg'ichsimon bo'shliqqa olib kiruvchi keng teshik bor. So'rg'ichsimon o'simta yaxshi rivojlanmagani uchun yangi tug'ilgan chaqaloqda so'rg'ichsimon katakchalar bo'lmaydi. Ularda nog'ora bo'shlig'i shilliq pardasida burmalar bo'ladi. Eshituv nayi yangi tug'ilgan chaqaloqda to'g'ri, keng, qisqa (17 mm) bo'lib, suyak qismi ko'proq rivojlangan. Bola hayotining birinchi yilida eshituv nayi sekin o'sadi. Uning uzunligi bir yoshda 20 mm, 2 yoshda 30 mm, 5 yoshda 35 mm bo'ladi. Eshituv nayining teshigi yoshga qarab torayib boradi. 6 oylik bolada 2,5 mm bo'lsa, 6 yoshda 1-2 mm bo'ladi.

Eshituv suyakchalari o'z hajmini 4 oylik bolada egallagan bo'lib, yoshga qarab o'zgar olmaydi.

Ichki quloq

Ichki quloq (**auris interna**) chakka suyagi piramidasi ichida joylashgan suyak (136-rasm) va parda labirintdan iborat. Suyak labirintni (**labyrinthus osseus**) devori suyak to'qimadan iborat bo'lib, nog'ora bo'shlig'i, bilan ichki eshituv yo'li o'rtasida yotadi. Suyak labirintning uzunligi 20 mm. Unda dahliz, chig'anoq va yarim doira kanallar tafovut qilinadi.

Dahliz (**vestibulum**) uncha katta bo'lmagan noto'g'ri shakldagi bo'shliq. Uning tashqi devorida ikkita teshik bor. Uning bittasi dahliz oynasi oval shaklida bo'lib, dahlizga ochiladi. Nog'ora bo'shlig'i tomondan uni uzangi asosi berkitib turadi. Ikkinchisi yumaloq chig'anoq oynasi chig'anoqning spiral kanali boshlanishiga ochilib, ikkilamchi nog'ora parda bilan bekilgan. Dahlizning orqa devorida yarim halqasimon naylarning beshta teshigi, oldingi devorida esa chig'anoqqa boruvchi teshik joylashgan. Dahlizning ichki devoridagi qirra (**crista vestibuli**) uni ikki chuqurchaga ajratadi. Oldingi yumaloq shakldagisi yumaloq chuqurcha (**recessus**



136-rasm. Suyak labirint.
 1-canales semicirculares ossei;
 2-crus osseum commune;
 3-crura ossea ampullaria;
 4-fenesta vestibuli; 5-cupula cochleae;
 6-cochlea; 7-canalisis spiralis cochleae;
 8-fenestra cochleae; 9-vestibulum;
 10-crus osseum simplex

sphericus), orqadagi cho‘zinchoq shakldagisi ellipssimon chuqurcha (**recessus ellepticus**) deb ataladi. Ellipssimon chuqurchada dahliz suv yo‘lining ichki teshigi (**apertura interna aqueductus vestibuli**) joylashgan.

Chig‘anoq (**cochlea**) suyak labirintning oldingi qismi bo‘lib, chig‘anoqning o‘qi atrofida ikki yarim aylana hosil qilgan chig‘anoq spiral kanalidan (**canalis spiralis cochleae**) iborat. Chig‘anoqning asosi (**basis cochleae**) medial tomonga, ichki eshituv yo‘liga, cho‘qqisi (**cupula cochleae**) nog‘ora bo‘shlig‘iga qaragan. Chig‘anoqning o‘qi gorizontal yo‘nalgan suyak asos (**modiolus**) bo‘lib, uning atrofida spiral suyak plastinka (**lamina spiralis ossea**) to‘liq bo‘lmagan to‘siq shaklida spiral kanalni o‘rtasida turadi. Chig‘anoqning cho‘qqisi sohasida u spiral plastinka ilmog‘i (**hamulus laminae spiralis**) vositasida oval shakldagi chig‘anoq teshigini (helicotrema) chegaralab turadi. Modiolusni ingichka bo‘ylama kanalchalar (**canales longitudinales modioli**) teshib o‘tgan bo‘lib, ularda dahliz-chig‘anoq nervining chig‘anoq qismi tolalari yotadi. Suyak spiral plastinkaning asosida **canalis spiralis modioli** bo‘lib, unda chig‘anoq tuguni joylashgan. Chig‘anoqning asosida nog‘ora narvonining boshlanishida chig‘anoq kanalining ichki teshigi (**apertura interna canaliculi cochleae**) joylashgan.

Suyak yarim doira kanallari (**canales semicircularis ossej**) uchta ravoqsimon kanallar shaklida uchta sathda joylashgan. Ularning bo‘shlig‘ini diametri 2 mm.

Oldingi (sagital) yarim doira canal (**canalis semicircularis anterior**) chakka suyagi piramidasi o‘qiga perpendikular joylashgan. U boshqa yarim doira kanallardan yuqori turadi. Shuning uchun uning yuqori nuqtasi piramidaning oldingi yuzasida ravoqsimon tepalikni hosil qiladi.

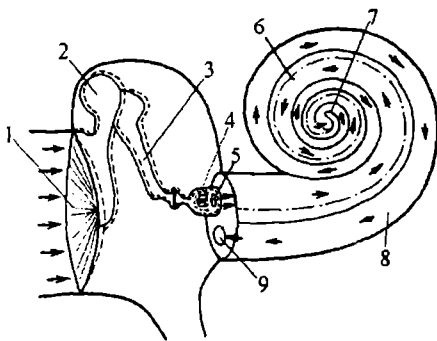
Orqa (frontal) yarim doira kanal (**canalis semicircularis posterior**) naylarning eng uzuni bo‘lib, piramidaning orqa yuzasiga parallel joylashgan.

Lateral (gorizontal) yarim doira kanal (**canalis semicircularis lateralis**) boshqa kanallardan qisqaroq. U nog‘ora bo‘shlig‘ining labirint devorida bo‘rtma (**prominenta canalis semicircularis lateralis**) hosil qiladi. Uchta yarim doira kanallar dahlizga 5 ta teshik bilan ochiladi, chunki oldingi va orqa yarim doira kanallarning suyak oyoqchalari o‘zaro birikib umumiy suyak oyoqchasini (**crus osseum commune**) hosil qiladi. Qolgan to‘rtta oyoqchalar alohida-alohida ochiladi. Yarim doira kanallarning bitta oyoqchasi dahlizga ochilishidan oldin ampula shaklida kengayadi va ampulyar oyoqcha (**crus osseum ampullare**) deb atalsa, ikkinchi oyoqchasi oddiy oyoqcha (**crus osseum simplex**) deyiladi.

Parda labirint (**labyrinthus membranaceus**) suyak labirint ichida joylashib, uni shaklini qaytaradi. Uning devori biriktiruvchi to‘qimali qatlamdan iborat. Suyak va parda labirintlar o‘rtasida tor yorig‘ perilymfatik bo‘shliq (**spatium perilymphaticum**) bo‘lib, u perilymfa suyuqligi bilan to‘la. Suyuqlik bu bo‘shliqdan perilymfa nayi (**ductus perylymphaticus**) orqali to‘r parda osti bo‘shlig‘iga oqishi mumkin. Parda labirint endolimfa suyuqligi bilan to‘la bo‘lib, undan suyuqlik endolimfatik nay (**ductus**

endolymphaticus) orqali piramidani orqa yuzasidagi bosh miyaning qattiq pardasi ichida yotgan endolimfa qopchasiga (**saccus endolymphaticus**) oqadi. Pardalabirintdaelli pssimon vayumaloq qopchalar, uchtayarim halqasimon naychalar va chig'anoq nayi tafovut qilinadi. Dahlizning elli pssimon chuqurchasidaelli pssimon qopcha (bachadoncha) (**utriculus**) joylashsa, yumaloq qopcha (**sacculus**) o'z nomidagi chuqurchani egallaydi. Ular o'zaro ingichka nay (**ductus utriculosaccularis**) vositasida birikib turadi. Bachadonchaga parda yarim qalqa naylarning 5 teshigi ochiladi.

Parda yarim doira kanal (**ductus semicircularis**) shaklan suyak yarim doira kanallariga o'xshaydi, ammo uch marta tor bo'ladi. Suyak yarim doira kanallarning ampula qismlari sohasida parda yarim doira kanallar ham ampula hosil qiladi. Bachadoncha va qopcha, shuningdek parda ampulalarning ichki yuzasi shilliqsimon modda bilan qoplangan bo'lib, ularda sezuvchi hujayralar joylashgan. Bachadoncha va qopcha sohasida ular tarkibida ohak zarracha lariatolitlar bo'lgan oq dog'lar (**macula utriculi et macula sacculi**) hosil qiladi. Parda yarim halqa naylarning ampulasi ichida qirralari (**cristae ampullaris**) bo'lib, ulardan dahliz-chig'anoq nervining dahliz qismi boshlanadi. Endolimfa suyuqligini tebranishi oq dog'dagi sezuvchi hujayralarni ta'sirlaydi va muvozanatning o'zgarishini sezuvchi nervlarning uchlari qabul qiladi. Bu nervning birinchi neyroni hujayralari tanasi ichki eshituv yo'li tubida joylashgan dahliz tugunida yotadi. Uning markaziy o'simtali dahliz-chig'anoq nervi tarkibida ichki eshituv yo'li orqali kalla ichiga kiradi va vestibulyar o'zaklarida tugaydi. Bu o'zak hujayralarining o'simtali miyachaga va orqa miyaga boradi. Parda labirintning chig'anoq qismi chig'anoq nayi (**ductus cochlearis**) dahlizdan boshi berk holatda boshlanadi (137-rasm) va chig'anoqning spiral kanali ichiga yo'naladi. Chig'anoq cho'qqisida chig'anoq nayi yopiq holatda tugaydi va ko'ndalang kesmada uchburchak shaklida bo'ladi. Chig'anoq nayining tashqi devori (**paries externus ductus cochlearis**) spiral kanalni suyak pardasiga bitishib ketadi. Uning nog'ora (pastki) devori (**paries tympanicus ductus cochlearis**) suyak spiral plastinkaning davomidir. Chig'anoq nayining uchinchi ustki dahliz devori (**paries vestibularis ductus cochlearis**) suyak spiral plastinkaning chekkasidan qiya yo'nalib tashqi devorigacha boradi. Chig'anoq nayi spiral kanalning o'rtasida joylashgan bo'lib, nog'ora narvonini (**scala tympani**) dahliz narvonidan (**scala vestibuli**) ajratib turadi. Chig'anoqning cho'qqisida ikkala



137-rasm. Tovushni o'tkazuv chizmasi. 1-nog'ora parda; 2-bolg'acha; 3-sandoncha; 4-uzangi; 5-dahliz narvoni; 6,8-nog'ora narvoni; 7-helicotrema; 9-ikkilamchi nog'ora parda.

narvon o'zaro chig'anoq teshigi (**helicotrema**) vositasida birikadi. Chig'anoq asosida nog'ora narvoni ikkilamchi nog'ora parda bilan yopilgan yumaloq oyna sohasida tugaydi. Dahliz narvoni esa dahlizning perilimfatik bo'shlig'iga qo'shiladi. Chig'anoq nayi ichidagi spiral membranada eshituv spiral (kortiy) a'zosi (**organum spirale**) joylashgan. Spiral a'zo asosini bazilyar membrana hosil qilib, uning tarkibida chig'anoqning asosidan to uchigacha suyak spiral plastinkaning uchidan chig'anoqning spiral kanalining qarama-qarshi devoriga tortilgan eshituv tor-rezonator vazifasini bajaruvchi 24.000 gacha kollogen tolalar bo'ladi. Dahliz oynasiga birikkan uzangi asosining harakati ta'sirida hosil bo'lgan perilimfaning tebranishi dahliz narvoni orqali chig'anoq cho'qqisiga yo'naladi va chig'anoq teshigi orqali nog'ora narvoniga o'tib ikkilamchi nog'ora pardaga uriladi. Nog'ora narvonidagi perilimfaning tebranishi bazilyar membranaga va chig'anoq nayidagi endolimfaga o'tadi.

Endolimfaning tebranishi kortiy a'zosining eshitish torlariga uriladi va retseptor hujayralar mexanik ta'sirni nerv impulsiga aylantiradi. Impulsning tanasi chig'anoq tugunida joylashgan bipolyar hujayralarning periferik uchlari qabul qiladi. Uning markaziy o'sintalari esa dahliz-chig'anoq nervining chig'anoq qismini hosil qilib, ichki eshituv yo'li orqali rombsimon chuqurchada joylashgan ventral va dorsal chig'anoq o'zaklarda tugaydi. Ventral o'zak hujayra aksonlari qarama-qarshi tomonga yo'nalib, trapetsiyasimon tana (**corpus trapezoideum**) hosil qiladi. Dorsal o'zak hujayra aksonlari rombsimon chuqurcha yuzasida joylashgan IV qorincha miya hoshiyalarini (**stria medullaris**) hosil qilib trapetsiyasimon tanaga qo'shiladi. Trapetsiyasimon tana tolalari tashqi tomonga bukilib, tashqi qovuzloqni (**lemniscus lateralis**) hosil qilib, po'stloq osti eshituv markazlari: ichki tizzachali tana va to'rt tepalikning pastki tepachalariga yo'naladi. Bu yerda joylashgan uchinchi neyronning aksonlari ichki kapsuladan o'tib bosh miyaning chakka bo'lagini yuqori pushtasida joylashgan eshituv markazida (**Geshl pushtasi**) tugaydi.

Yangi tug'ilgan chaqaloqda ichki quloq yaxshi taraqqiy etgan bo'lib, xuddi kattalarnikiga o'xshagan hajmga va tuzilishga ega. Yarim doira kanallar devori yupqa bo'ladi, u chakka suyagi piramidasining suyak nuqtalari hisobiga kattalashadi.

Teri va uning hosilalari

Teri (**cutis**) organizmning tashqi ta'sirdan saqlabgina qolmay, balki muhim sezgi a'zosi vazifasini ham bajaradi. Teri orqali odam haroratni, atmosfera bosimini, og'riqni va biror narsa tegib turganini sezadi. Bundan tashqari, teri modda almashinuvi, nafas olish va suyuqlik ajratish faoliyatlarida ham ishtirok etadi. Odam terisining umumiy sathi 1,5-2 m² bo'lib, tana o'lchamiga bevosita bog'liq. Teri sezuvchanligi odamda juda yaxshi takomil etgan bo'lib, sezgi retseptorlari terining hamma yerida bir xil tarqalmagan. Lablar, burun va barmoqlarning uchlari sezgi retseptorlari juda ko'p. Terida yuza qavat epidermis va chuqur qavat derma tafovut qilinadi.

Epidermis (**epidermis**) ektodermadan takomillashgan bo'lib, ko'p qavatli yassi epiteliydan tuzilgan. Epiteliyni tashqi qavati shox qavatga aylanib, ko'chib yangilanib turadi. Epidermis son, elka, bilak, bo'yin, yuz sohalarida yupqa (0,02-0,05 mm), qo'l va oyoq kafti sohalari ko'p ta'sirlangani uchun qalin (0,5-2,4 mm) bo'ladi.

Asl teri, derma (**dermis**) mezodermadan rivojlanib, tolali biriktiruvchi to'qimadan tuzilgan. Unda elastik tolalar va silliq mushak to'qimasi bo'lib, terini elastikligini ta'minlaydi. Dermaning qalinligi bilak sohasida 1-1,5 mm bo'lsa, orqada 2,5 mm bo'ladi. Derma ikki qavatdan iborat. Epidermisga tegib turgan yuza so'rg'ichsimon qavat (**stratum papillare**) yumshoq biriktiruvchi to'qimadan tuzilgan, so'rg'ichlar hosil qiladi. Ularni ichida qon, limfa tomirlari va nervlar bo'lib, so'rg'ichlar epidermis yuzasida qirralar hosil qiladi, ular o'rtasida egatlar bor. Bu egatlar qo'l kafti sohasida yaxshi ko'rinib bo'lib, har bir odamda o'ziga xos xususiyatga ega. To'r qavat (**stratum reticulare**) zich biriktiruvchi to'qimadan iborat bo'lib, tarkibida kollogen tolalari ko'p bo'ladi. Bu qavat bevosita teri osti yog' qatlarniga o'tib ketadi. Teri osti yog' qatlarni tanada turli qalinlikda bo'ladi. Qovoqlar va yorg'oq terisida yog' qatlarni bo'lmaydi. Peshona, burun sohalarida kam bo'lib, dumba va tavon sohalarida yaxshi rivojlangan bo'ladi. Terini rangi uning tarkibidagi pigment miqdoriga bogliq. Ba'zi sohalarda (yorg'oq, sut bezi so'rg'ichi atrofida, uyatli lablar va anus atrofida) pigment ko'proq to'plangan.

Sochlar (**pili**) terini turli sohalarida turlicha qoplagan. Ular epidermis hosilasi bo'lib, teri usti qismi va ildizi tafovut qilinadi. Ildizi (**radix pili**) teri ichida joylashib, sochning o'suvchi kengaygan qismi soch piyozchasini (**bulbi pili**) hosil qiladi. Soch ildizi biriktiruvchi to'qimali qopcha ichida yotadi. Bu qopcha ichiga moy bezlarining chiqaruv nayi ochiladi. Uni sochni ko'taruvchi mushak (**m. arrector pili**) o'raydi. U qisqarganda moy bezini siqadi va soch tikkayadi. Sochning rangi uning tarkibidagi pigmentga bog'liq. Soch tarkibida havo pufakchalari paydo bo'lib, pigment yo'qolsa soch oqaradi.

Tirnoqlar (**unguis**) epidermisni dag'allashishidan paydo bo'ladi. U tirnoq o'rnida (**matrix unguis**) yotadi. Bu tirnoqni o'suvchi qismi hisoblanadi. Tirnoqda tirnoq yorig'ida joylashgan ildizi (**radix unguis**), tanasi (**corpus unguis**) va tirnoq o'rnidan tashqarida joylashgan erkin chekkasi (**margo**) tafovut qilinadi. Tirnoqni ildizi va yon tomonidan chegaralagan teri burmalar tirnoq bolishlari (**vallum unguis**) deyiladi.

Teri hosilalari

Ter bezlari (**glandulae sudoriferae**) oddiy naysimon bez bo'lib, dermani chuqur qavatida yotadi. Ularning uzun chiqaruv nayi teri yuzasiga ter teshigi bo'lib ochiladi. Ter bezlari terida bir xil tarqalmagan. Ular qo'ltiq osti, chov sohalari, qo'l va oyoq kaftida ko'p bo'lsa, **glans penis** va lab jiyaklarida bo'lmaydi. Ter bezlari suyuqlik bilan birga turli modda almashinuvida hosil bo'lgan moddalarni ajratadi va termoregulyatsiyada katta ahamiyatga ega.

Moy bezlari (**glandulae sebaceae**) tuzilishi jihatidan oddiy alveolyar bezlar turkumiga kirib so'rgichsimon va to'r qavat chegarasida yotadi. Ularning naylari soch qopchasiga ochiladi. Qo'l va oyoq kaftida moy bezlari yo'q.

Sut bezi (**glandula mammaria**) juft a'zo bo'lib, ter bezlarida takomil etgan sut ishlab chiqarishiga moslashgan. U III-VI qovurga sohasida katta ko'krak mushagini ustida joylashgan. Bezning o'rta qismida so'rg'ichi (**papilla mammaria**) bo'lib, uchida 10-15 ta sut naychalari (**ductus lactiferi**) bo'ladi. So'rg'ich atrofidagi soha so'rg'ich yoni doirasida (**areola mammae**) va so'rg'ichda pigment ko'p bo'ladi. Sut bezining tanasi 15-20 ta bo'laklardan (**lobi glandulae mammariae**) iborat bo'lib, ular o'zaro yumshoq tolali birlashtiruvchi to'qima va yog' to'qimasi bilan ajralgan. Bularni sut bezini ko'taruvchi boylam (**lig. suspensoria mammaria**) deb ataladi. Bez bo'laklari murakkab alveolyar bez tuzilishiga ega bo'lib, so'rg'ichga nisbatan radiar joylashgan. Ularning chiqaruv nayi sut bezi so'rg'ichi uchiga ochiladi.

Yangi tug'ilgan qiz bolaning sut bezi uncha takomil etmagan bo'ladi. U qiz bola balog'atga yetgan davrida kattalashadi. Homiladorlik davrida bez to'qimasi o'sib takomillashadi.

Hid sezish a'zosi

Hid sezish a'zosi (**organum olfactus**) burun bo'shlig'ining yuqori qismida yuqori burun chig'anog'i va burun to'sig'ining o'rta qismi shilliq pardasida (**regio olfactoria**) joylashgan alohida sezuvchi hujayralardan iborat. Bu sohani yuzasi 480 mm² bo'lib, hidlov hujayralarining soni 160 millionga yaqin, ular hidlov va qo'llab turuvchi hujayralarga bo'linadi. Hidlov hujayralari ko'p sonli kiprikchalar bilan qoplangan bo'lib, ular uni havo bilan uchrashadigan yuzasini ko'paytirib turadi va umumiy yuzasi 5-7 m² yetadi. Bu hujayralarining markaziy o'simtalari 15-20 hidlov nervlari (**nn.olfactorii**) ni hosil qiladi. Hidlov nervi g'alvir suyakning ilma-teshik plastinkasidan o'tib kalla ichiga kiradi va hidlov so'g'onida tugaydi. Hidlov so'g'onida joylashgan II neyron o'simtalari hidlov yo'lini hosil qilib, hidlov uchburchagi oldingi ilma-teshik plastinkada tugaydi. Bu erdan uchinchi neyron hid sezish markaziga (**gyrus parahippocampalis va uncus**) boradi.

Odamda hid bilish a'zosi homila hayotining 4 haftasida juft hid bilish chuqurchasini qoplagan ektodermadan juft kengayma shaklida paydo bo'ladi. boshning taraqqiyoti bilan birga, hid bilish chuqurchasi chuqurlashib burun bo'shlig'ini hosil qilishda ishtirok etadi. Hid bilish a'zosi kurtagi burun bo'shlig'i shilliq pardasiga o'sib kiradi.

Ta'm bilish a'zosi

Ta'm bilish a'zosi (**organum gustus**) til so'rg'ichlarida, tanglay, tomoq va hiqildoq usti tog'ayi shilliq pardalarda joylashgan 2000 ga yaqin ta'm bilish piyozchalardan iborat. Ta'm bilish piyozchalari ko'tarma bilan o'ralgan

so'rg'ichlarda homila hayotining uchinchi oyida paydo bo'la boshlaydi. Ular takomillashmagan epiteliydan unga til-yutqun nervi tolalari o'sib kirishi ta'sirida rivojlanadi. Dastlab piyozchalar juda ko'p bo'ladi. Yangi tug'ilgan chaqaloq zamburug'simon so'rg'ichida juda ko'p piyozchalar bo'lib, keyin yo'qolib ketadi. Katta odamlarda tam bilish piyozchalarining ko'p qismi ko'tarma bilan o'ralgan, bargsimon so'rg'ichlarda, kam qismi zamburug'simon so'rg'ichlarda joylashgan. Ta'm bilish piyozchalari shilliq parda yuzasiga teshikchalar bilan ochiladi, ulardan tam bilish hujayralarining o'simtali chiqib turadi. Tilning oldingi 2/3 qismidan tam bilish yuz nervining nog'ora tori tolalari, orqa 1/3 qismi tanglay va tomoq shilliq pardasidan esa til-yutqin nervi tolalari, hiqildoq usti tog'ayi shilliq pardasidan adashgan nerv tolalari qabul qilib oladi. Ularning markaziy tolalari shu nervning sezuvchi o'zaklarida tugaydi. Bu o'zaklar hujayralari aksonlari ko'ruv bo'rtig'iga yo'naladi. Bu soha hujayralaridan boshlangan uchinchi neyron paragi ppokompal pushtaning ilmoq sohasidagi po'stloq markaziga boradi.

MUNDARIJA

KIRISH.....	3
ANATOMIYANI O'RGANISH USULLARI.....	4
Anatomiya fanining qisqacha tarixi.....	4
Yoshga doir anatomiyani o'rganish tarixi.....	8
Yosh davrlari.....	9
Sathlar haqida tushuncha va anatomik nomlanish.....	10
Odam organizmining tuzilishi.....	10
A'zo va a'zolar tizimi.....	12
Homila taraqqiyoti haqida tushuncha.....	14

XUSUSIY QISM

TAYANCH-HARAKAT A'ZOLARI TIZIMI

OSTEOLOGIYA - SUYAKLAR HAQIDAGI BILIM

Umumiy ma'lumotlar.....	15
Suyaklar tasnifi.....	15
Suyaklarning rivojlanishi.....	19
Tana skeleti.....	20
Umurtqalar.....	20
Bo'yin umurtqalari.....	21
Ko'krak umurtqalari.....	22
Bel umurtqalari.....	23
Dumg'aza umurtqalari.....	24
Umurtqalarning rivojlanishi va bolalardagi xususiyatlari.....	25
To'sh suyagi.....	27
Qovurg'alar.....	28
Qo'l skeleti.....	29
Qo'l skeletining rivojlanishi.....	29
Qo'l suyaklari.....	30
Yelka kamari suyaklari.....	30
Kurak suyagi.....	31
Qo'lning erkin qismi suyaklari.....	33
Bilak suyaklari.....	35
Tirsak suyagi.....	35
Bilak suyagi.....	36
Qo'l panjasi suyaklari.....	38
Barmoq suyaklari.....	39
Oyoq suyaklari.....	40
Oyoq suyaklarining rivojlanishi.....	40
Oyoq kamari suyaklari.....	40
Oyoqning erkin qismi suyaklari.....	43
Oyoq panjasi suyaklari.....	48

BOSH SKELETI

Kalla suyaklarining taraqqiyoti.....	52
Kallaning miya qismi suyaklari.....	53

Ensa suyagi.....	54
Tepa suyagi.....	55
Peshona suyagi.....	56
G'alvirsimon suyak.....	58
Ponasimon suyak.....	58
Chakka suyagi.....	61
Chakka suyagi ichidagi kanallar.....	63
Kallaning yuz qismi suyaklari.....	64
Yuqori jag'.....	64
Tanglay suyagi.....	67
Pastki jag' suyagi.....	68
Butun kalla.....	70
Kallaning yuz qismi.....	73
Chaqaloq kallasi.....	77

SUYAKLARNING O'ZARO BIRLASHUVI – SYNDESMOLOGIA

Umumiy ma'lumotlar.....	79
Bo'g'implarning tasniflanishi.....	81
Birlashmalarning taraqqiyoti va yoshga qarab o'zgarishi.....	83
Kalla suyaklarining birlashuvi.....	84
Tana suyaklarining birlashuvi umurtqalarning birlashuvi.....	85
Dumg'azaning dum suyagi bilan birlashuvi.....	87
Umurtqa pog'onasining kalla suyagi bilan birlashuvi.....	87
Umurtqa pog'onasi.....	88
Qovurg'alarning umurtqa va to'sh suyagi bilan birlashuvi.....	89
Qo'l suyaklarining birlashishi, yelka kamari suyaklarining birlashishi.....	91
Qo'lning erkin qismi suyaklarining birlashuvi.....	92
Yelka bo'g'imi.....	92
Tirsak bo'g'imi.....	93
Bilak suyaklarining o'zaro birlashuvi.....	95
Bilak-kaft usti bo'g'imi va qo'l panjasi suyaklarining o'zaro birlashuvi.....	95
Oyoq suyaklarining birlashuvi.....	99
Oyoq kamari suyaklarining birlashuvi.....	99
Butun chanoq.....	100
Oyoqning erkin qismi suyaklarining birlashuvi.....	102
Chanoq-son bo'g'imi.....	102
Tizza bo'g'imi.....	104
Boldir suyaklarining o'zaro birlashuvi.....	106
Oyoq panjasi suyaklarining boldir suyaklari bilan va o'zaro birlashuvi.....	106

MUSHAKLAR HAQIDAGI ILM – MIOLOGIA

Umumiy ma'lumotlar.....	111
Mushaklarning tuzilishi.....	111
Mushaklarning tasniflanishi.....	112
Mushaklarning yordamchi apparatlari.....	113
Mushaklar taraqqiyoti.....	114
Mushaklarning ishi.....	115
Xususiy miologia.....	116
Ko'krak mushaklari va fassiyalari.....	116
Ko'krak qafasining xususiy (autoxton) mushaklari.....	117
Diafragma.....	118
Ko'krak fassiyalari.....	119

Qorin mushaklari va fassiyalari.....	119
Qorinning yon devori mushaklari.....	119
Qorinning old devori mushaklari.....	121
Qorinning orqa devori mushagi.....	121
Qorin fassiyalari.....	121
Qorinning oq chizig'i.....	122
Qorin to'g'ri mushagining qini.....	122
Chov kanali.....	123
Orqa mushaklari va fassiyalari.....	123
Orqaning yuza mushaklari.....	123
Orqaning chuqur mushaklari.....	125
Orqa fassiyalari.....	127
Qo'l mushaklari va fassiyalari.....	127
Qo'lining erkin qismi mushaklari.....	129
Yelka mushaklari.....	129
Bilak mushaklari.....	130
Bilakning oldingi guruh mushaklari.....	130
Bilakning orqa guruh mushaklari.....	132
Yuza qavat mushaklari.....	132
Qo'l panjasi mushaklari.....	134
Bosh barmoq tepaligi mushaklari.....	134
Jimjiloq tepaligi mushaklari.....	135
Kaftning o'rtta guruh mushaklari.....	135
Qo'l fassiyalari va qo'lining pay qinlari.....	136
Qo'l topografiyasi.....	137
Oyoq mushaklari.....	138
Chanoq mushaklari.....	138
Chanoqning ichki yuzasidagi mushaklar.....	139
Chanoqning tashqi yuzasidagi mushaklar.....	139
Son mushaklari.....	141
Sonning oldingi guruh mushaklari.....	141
Sonning orqa guruh mushaklari.....	142
Sonning medial guruh mushaklari.....	143
Boldir mushaklari.....	144
Boldirning oldingi guruh mushaklari.....	144
Boldirning orqa guruh mushaklari.....	145
Boldirning lateral guruh mushaklari.....	146
Oyoq panjasining mushaklari.....	147
Oyoq panjasining ustki (dorsal) mushaklari.....	147
Oyoq panjasining ostki (kaft) mushaklari.....	147
Oyoq kaftining medial guruh mushaklari.....	147
Oyoq kaftining lateral guruh mushaklari.....	148
O'rtta guruh mushaklari.....	148
Oyoq fassiyalari.....	149
Oyoq topografiyasi.....	151
Bo'yin mushaklari.....	153
Bo'yinning yuza mushaklari.....	153
O'rtta qavat mushaklari.....	153
Til osti suyagidan yuqorida joylashgan mushaklar.....	154
Til osti suyagi ostidagi mushaklar.....	154
Bo'yinning chuqur guruh mushaklari.....	155
Lateral guruh mushaklari.....	155
Medial guruh mushaklari.....	156

Bo'yin fassiyalari.....	157
Bo'yin topografiyasi.....	158
Bosh mushaklari va fassiyalari.....	160
Ko'z yorig'ini o'ragan mushaklar.....	160
Burun teshigini o'ragan mushaklar.....	161
Og'iz tirqishini o'ragan mushaklar.....	161
Quloq suprasi mushaklari.....	162
Chaynov mushaklari.....	163
Bosh fassiyalari.....	164

ICHKI A'ZOLAR HAQIDAGI ILM

Umumiy ma'lumotlar.....	165
Hazm a'zolari tizimi.....	166
Hazm a'zolari devorining tuzilishi.....	166
Hazm a'zolari bezlari.....	167
Hazm a'zolarining taraqqiyoti.....	167
Birlamchi ichak nayining boshlang'ich qismidan rivojlanuvchi a'zolar.....	168
Og'iz bo'shlig'i.....	168
Xususiy og'iz bo'shlig'i.....	169
Tanglay.....	169
Tishlar.....	171
Til.....	174
Tilning skelet mushaklari.....	176
Og'iz bo'shlig'i bezlari.....	177
Halqum.....	178
Qizilo'ngach.....	181
Me'da.....	183
Ichaklar taraqqiyoti.....	186
Ingichka ichak.....	187
Yo'g'on ichak.....	190
Jigar.....	196
O't pufagi.....	200
Me'da osti bezi.....	201
Qorinparda.....	202

NAFAS A'ZOLARI TIZIMI

Nafas a'zolarining taraqqiyoti.....	207
Burun.....	208
Hiqildoq.....	211
Traxeya.....	217
Bosh bronx.....	218
O'pka.....	220
Plevra.....	222
Ko'ks oralig'i.....	224

SIYDIK VA TANOSIL APPARATI

Siydik ajratish a'zolarining rivojlanishi.....	225
Buyrak.....	226
Siydik yo'li.....	231
Qovuq (siydik pufagi).....	232
Erkaklarning siydik chiqaruv nayi.....	234
Jinsiy a'zolar tizimi.....	235
Jinsiy a'zolarining taraqqiyoti.....	235

Tashqi jinsiy a'zolarning rivojlanishi.....	236
Erkaklarning jinsiy a'zolari.....	237
Moyak.....	237
Moyak ortig'i.....	238
Urug' olib ketuvchi nay.....	239
Prostata bezi.....	240
Bulbouretral bezlar.....	242
Urug' tizimchasi.....	242
Erkaklarning tashqi tanosil a'zolari.....	242
Ayollarning jinsiy a'zolari.....	244
Tuxumdon.....	244
Bachadon.....	246
Bachadon nayi.....	248
Qin.....	249
Ayollarning tashqi tanosil a'zolari.....	250
Oraliq.....	252
Oraliq fassiyalari.....	253

ICHKI SEKRETSIYA BEZLARI

Qalqonsimon bez.....	255
Qalqonsimon orqa bezlari.....	257
Buyrak usti bezi.....	257
Me'da osti bezining endokrin qismi.....	259
Gi pofiz.....	260
Epifiz.....	261

QON TOMIRLAR TIZIMI HAQIDAGI ILM – ANGIOLOGIA

Qon tomirlar tizimining umumiy anatomiyasi.....	262
Qon tomirlar tizimining filogenezi.....	263
Yurakning taraqqiyoti.....	263
Yurak.....	264
Yurak kameralari.....	265
Yurak topografiyasi.....	269
Yurakning yoshga qarab o'zgarishi.....	270
Perikard.....	272
Arteriyalar taraqqiyoti.....	273
Arteriyalarning tuzilishi.....	274
Katta qon aylanish doirasi qon tomirlari.....	275
Aorta.....	275
Aorta ravog'i tarmoqlari.....	276
Tashqi uyqu arteriyasi.....	277
Tashqi uyqu arteriyasining orqa guruh tarmoqlari.....	278
Tashqi uyqu arteriyasining o'rta guruh tarmoqlari.....	278
Ichki uyqu arteriyasi.....	280
O'mrov osti arteriyasi.....	282
Qo'ltiq osti arteriyasi.....	285
Yelka arteriyasi.....	286
Bilak va qo'l panjasi arteriyalari.....	287
Pastga tushuvchi aorta.....	290
Aortaning ko'krak qismi.....	290
Ko'krak aortasining visseral tarmoqlari.....	290
Aortaning qorin qismi.....	291
Qorin aortasining pariyetal tarmoqlari.....	291

Qorin aortasining visseral tarmoqlari.....	291
Qorin aortasining toq tarmoqlari.....	292
Umumiy yonbosh arteriyasi.....	295
Ichki yonbosh arteriyasi.....	295
Tashqi yonbosh arteriyasi.....	296
Son arteriyasi.....	297
Taqim osti arteriyasi.....	298
Boldir va oyoq panjasi arteriyalari.....	299
Arteriyalarning tarqalish qonuniyatlari.....	301
A'zo sirti arteriyalari.....	301
Arteriyalarning asosiy o'zarlardan a'zolarga borish qonuniyatlari.....	302
A'zo ichi arteriyalarining tarmoqlanish qonuniyatlari.....	302

VENA TIZIMI

Venalarning arteriyalardan farqi.....	304
Venalarda qon oqishini ta'minlovchi moslamalar.....	305
Venalarning taraqqiyoti.....	305
Kichik qon aylanish doirasi venalari.....	306
Katta qon aylanish doirasi venalari.....	306
Yuqori kovak vena tizimi.....	307
Qo'l venalari.....	310
Pastki kovak vena tizimi.....	311
Oyoq venalari.....	313
Darvoza vena tizimi.....	314
Homilada qon aylanishi.....	317
Limfa tizimi.....	318
Limfa tuguni.....	320
Limfa poyalari va yo'llari.....	320
Oyoq limfa tomirlari va tugunlari.....	321
Chanoq limfa tomirlari va tugunlari.....	322
Qorin bo'shlig'i limfa tomirlari va tugunlari.....	322
Ko'krak qafasi limfa tomirlari va tugunlari.....	323
Bosh va bo'yinning limfa tomirlari va tugunlari.....	324
Qo'lning limfa tomirlari va tugunlari.....	325
Limfa tizimining taraqqiyoti va yoshga qarab o'zgarishi.....	326
Limfa tomirlari va tugunlarining tarqalish qonuniyatlari.....	326
Qon ishlab chiqaruvchi va immun tizimi a'zolari.....	327
Immun tizimining markaziy a'zolari.....	328
Ayrisimon bez.....	329
Immun tizimining periferik a'zolari.....	331
Taloq.....	333

NERV TIZIMI HAQIDAGI ILM (NEUROIOGIA)

Umumiy ma'lumotlar.....	335
Nerv tizimining filogenezi.....	337
Nerv tizimining taraqqiyoti.....	337
Markaziy nerv tizimi.....	339
Orqa miya.....	339
Orqa miyaning taraqqiyoti.....	341
Orqa miya pardalari.....	342

BOSH MIYA

Umumiy ma'lumotlar.....	344
-------------------------	-----

Miya so'g'oni.....	346
Uzunchoq miya.....	346
Orqa miya.....	348
Ko'prik.....	348
Miyacha.....	349
To'rtinchi qorincha.....	351
O'rta miya.....	353
Oraliq miya.....	355
Uchinchi qorincha.....	357
Oxirgi miya.....	358
Bosh miya po'stlog'i.....	362
Miya po'stlogining filo-ontogenezi.....	362
Bosh miya po'stlog'ida markazlarning joylashuvi.....	363
I.Ichki analizatorlarning po'stloqdagi markazlari.....	364
II.Tashqi ta'sirlarni qabul qiluvchi analizatorlarning po'stloqdagi markazlari.....	364
Analizatorlarning po'stloq markazlari taraqqiyoti.....	366
Bosh miya yarimsharlarning oq moddasi.....	367
Oxirgi miyaning markaziy (bazal) o'zaklari.....	369
Yon qorincha.....	370
Hidlov miyasi.....	371
Bosh miya pardalari.....	371
Bosh va orqa miya o'tkazuv yo'llari.....	373
Proyeksion o'tkazuv yo'llari.....	374
Afferent o'tkazuv yo'llari.....	374
Orqa miya bilan miyacha o'rtasidagi o'tkazuv yo'llari.....	377
Efferent o'tkazuv yo'llari.....	379
Ekstrapiramida yo'llari.....	381
Periferik nerv tizimi.....	382
Orqa miya nervlari.....	383
Orqa miya nervlarining orqa shoxlari.....	383
Orqa miya nervlarining oldingi shoxlari.....	384
Bo'yin chigali.....	384
Yelka chigali.....	385
Ko'krak nervlarining oldingi shoxlari (qovurg'alararo nervlar).....	389
Bel chigali.....	390
Dumg'aza chigali.....	392
Pereferik nervlarning tarqalish qonuniyatlari.....	395
Bosh miya nervlari.....	396
Hidlov nervi.....	397
Ko'ruv nervi.....	397
Ko'zni harakatlantiruvchi nerv.....	397
G'altak nervi.....	398
Uch shoxli nerv.....	398
Uzoqlashtiruvchi nerv.....	401
Yuz nervi.....	402
Dahliz-chig'anoq nervi.....	404
Til-yutqin nervi.....	404
Adashgan nerv.....	405
Qo'shimcha nerv.....	407
Til osti nervi.....	407
Vegetativ nerv tizimi.....	408
Vegetativ va somatik nerv tizimining o'zaro farqi.....	409

Simpatik va parasimpatik nervlarning o'zaro farqi.....	409
Vegetativ nerv tizimining simpatik qismi.....	410
Simpatik poya.....	411
Vegetativ nerv tizimining parasimpatik qismi.....	413
Qorin va chanoq bo'shlig'i vegetativ chigallari.....	415

SEZGI A'ZOLARI

Umumiy ma'lumotlar.....	417
Ko'rish a'zosi.....	418
Ko'rish a'zosining taraqqiyoti.....	418
Ko'z.....	418
Ko'zning nur sindiruvchi apparati.....	421
Ko'zning yordamchi apparati.....	422
Dahliz-chig'anoq (eshituv va muvozanat) a'zosi.....	425
Dahliz-chig'anoq a'zosining taraqqiyoti.....	425
Tashqi quloq.....	426
O'rta quloq.....	427
Ichki quloq.....	429
Teri va uning hosilalari.....	432
Teri hosilalari.....	433
Hid sezish a'zosi.....	434
Tam bilish a'zosi.....	434

AKMAL G'ANIYEVICH AHMEDOV

ODAM ANATOMIYASI

to'g'rilangan va qayta ishlangan II nashr

Muharrir Z. Bozorova
Musahhah H. Teshaboyev
Texnik muharrir M. Alimov
Kompyuterda sahifalovchi A. Ro'ziyev

Bosishga ruxsat etildi 24.06.2007 y. Qog'oz bichimi 60x90^{1/16}.
Hisob-nashr tabog'i 27,7. Adadi 1000.
Buyurtma № 181.

«IQTISOD-MOLIYA» nashriyotida tayyorlandi.
700084, Toshkent, H.Asomov ko'chasi, 7-uy.
Shartnoma № 36-2007.

♦TOSHKENT TEZKOR BOSMAHONASI♦ MCHJda chop etildi.
Toshkent sh., Radial tor ko'chasi, 10-uy.